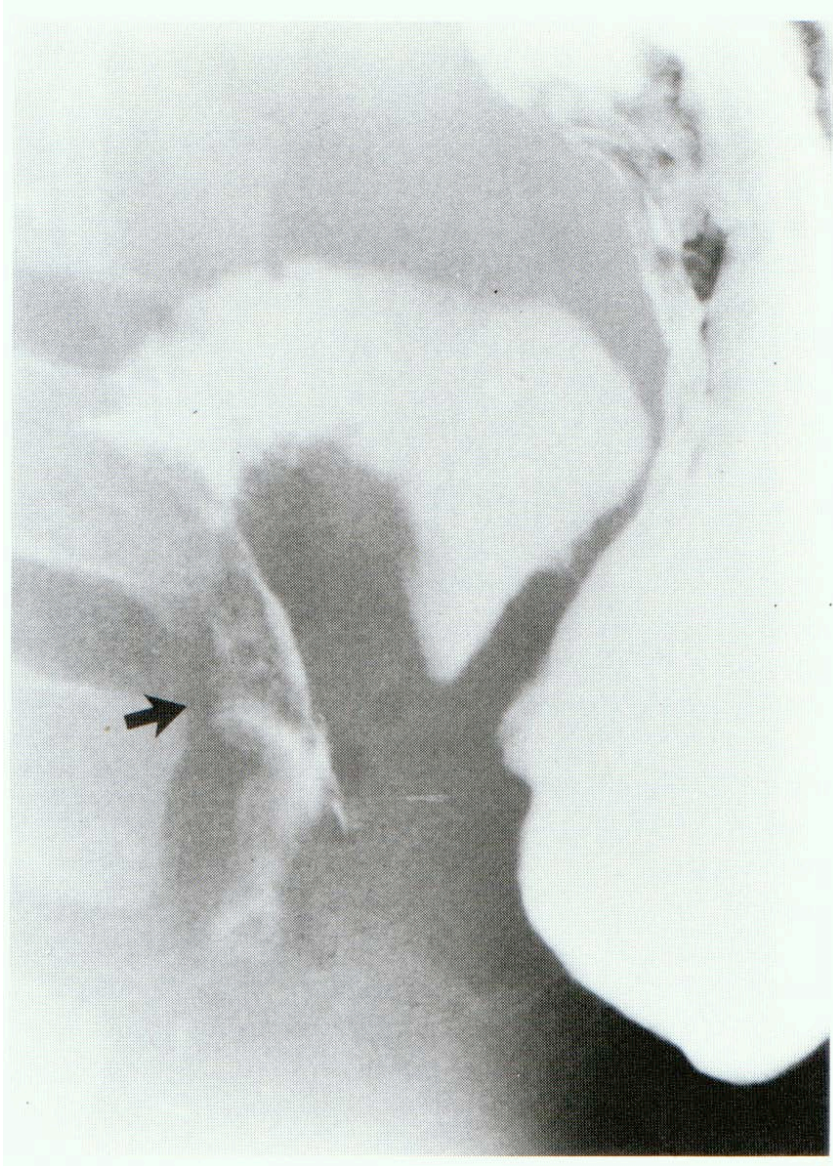


HEMATOME DU DUODENUM +/- TRAUMA PANCREATIQUE

- *Lié à une hémorragie sous-muqueuse par phénomène de cisaillement
- *Crée un obstacle duodéal en soulevant la muqueuse dans la lumière duodénale d'emblée ou secondairement de manière progressive
- *Cliniquement: Occlusion haute parfois retardée.
Autrefois, diagnostic par opacification, Aujourd'hui l' échographie retrouve l'hématome.
- ***Histoire naturelle:** Résorption spontanée de l'hématome en 1 à 2 semaines



TRAITEMENT

Traitement non opératoire (++++)

- *Repos au lit
- *Drainage gastrique (sonde NG)
- *Nutrition Parentérale

Chirurgie:

- *A discuter si découverte au cours d'une laparotomie pour lésions associées
- *Possibilité d'évacuation par ouverture de la séromusculeuse (risque d'effraction muqueuse d'emblée ou secondaire sur muqueuse fragilisée)
- *Probablement à éviter

PRONOSTIC A DISTANCE

Excellent

Exceptionnellement une sténose
duodénale