



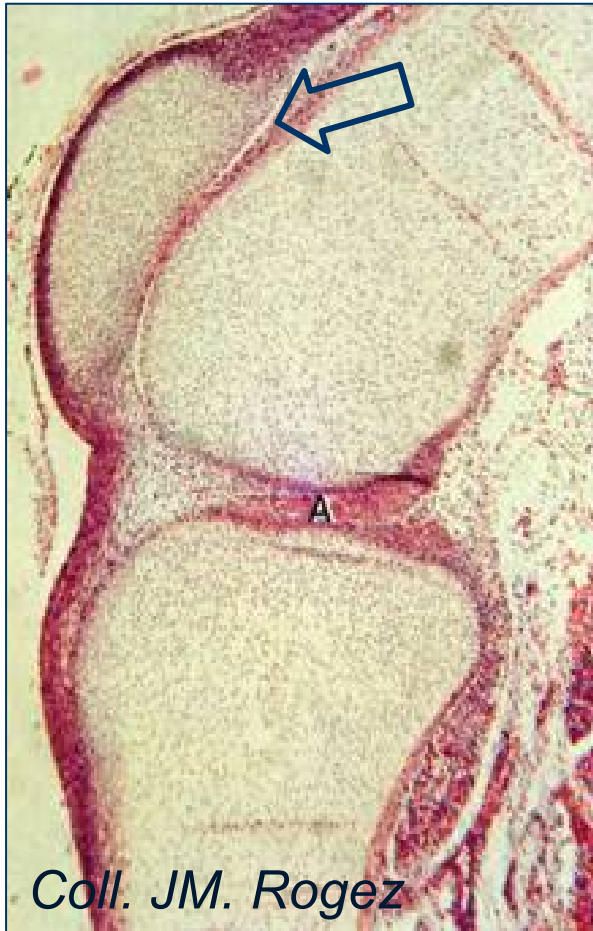
Collège Hospitalier et Universitaire
de Chirurgie Pédiatrique

DESC de Chirurgie Pédiatrique
Session de mars 2011 - PARIS

Agénésies et dysgénésies ligamentaires et méniscales

Franck ACCADBLED

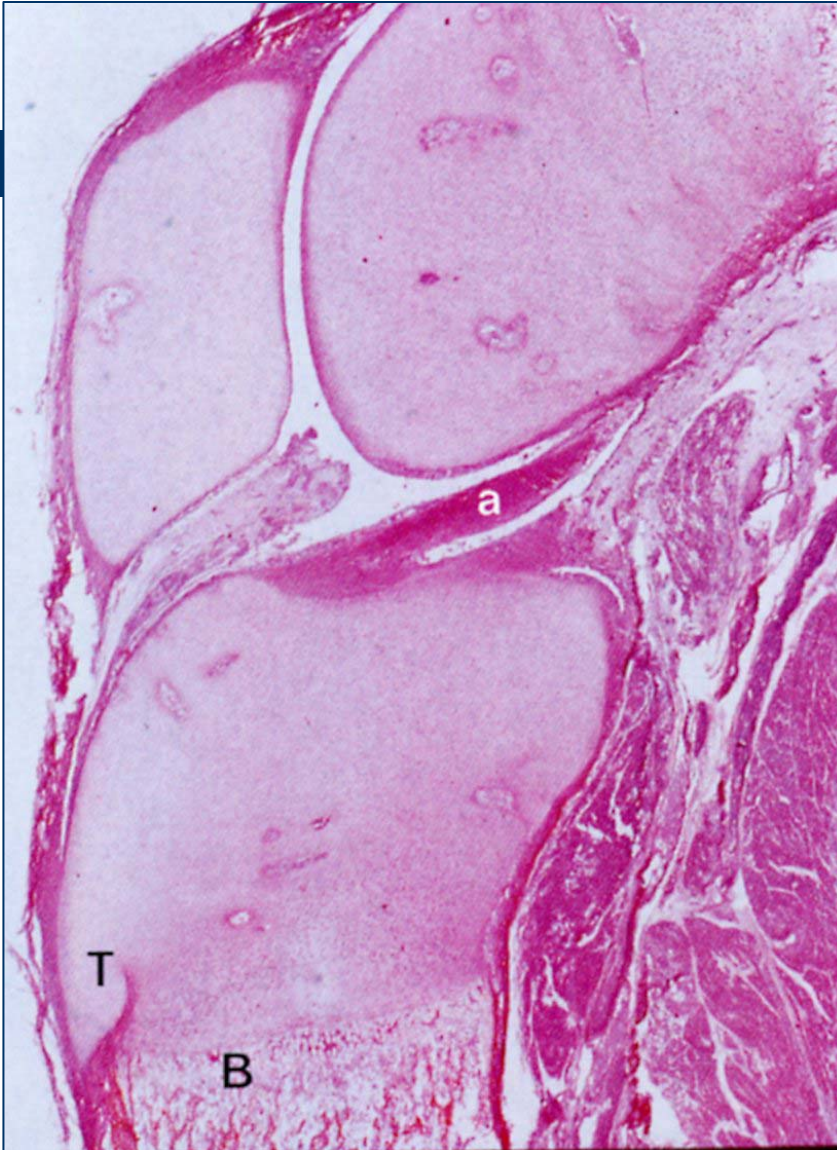Embryogénèse



Coll. JM. Rogez

LCA: formation entre 7 et
10^{ème} semaines

Embryon 8 sem et 3 cm



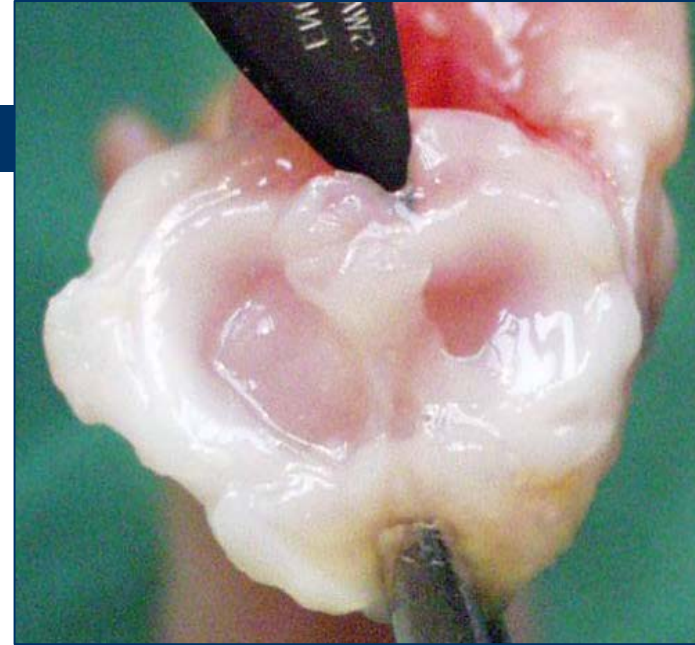
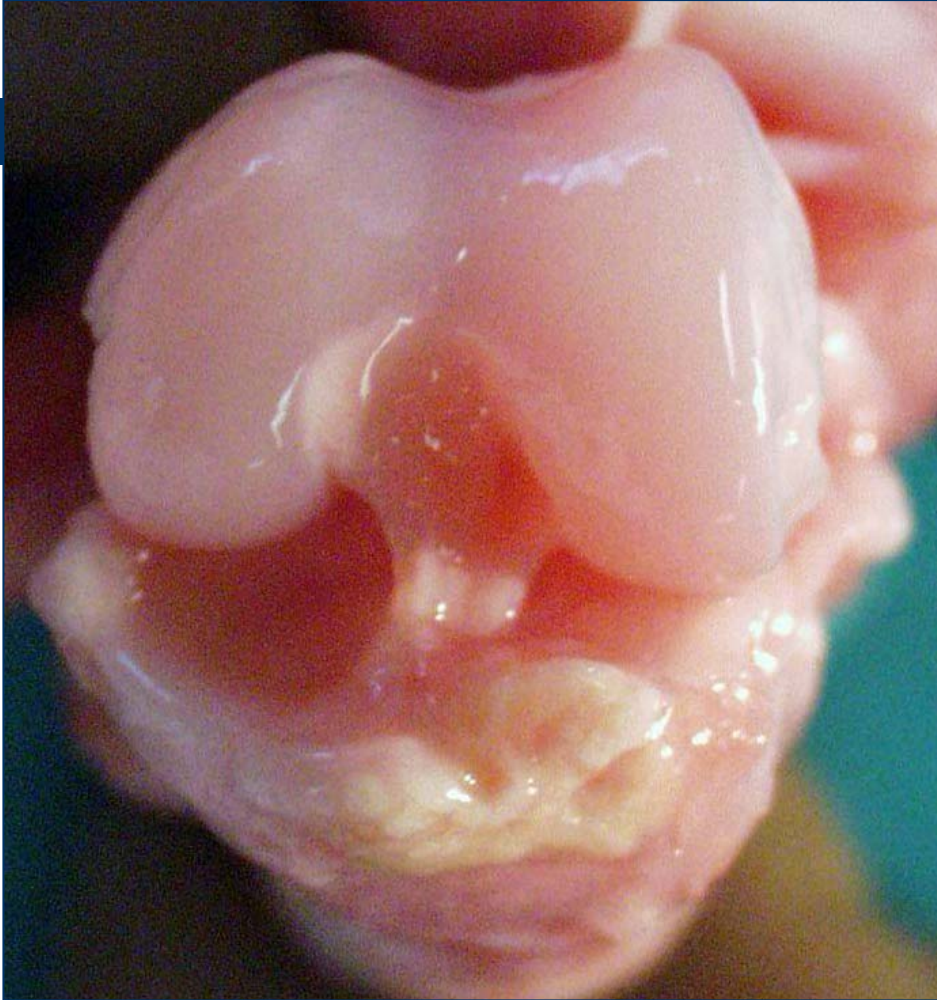
Foetus

14 semaines et 11cm

« Tout est prêt »

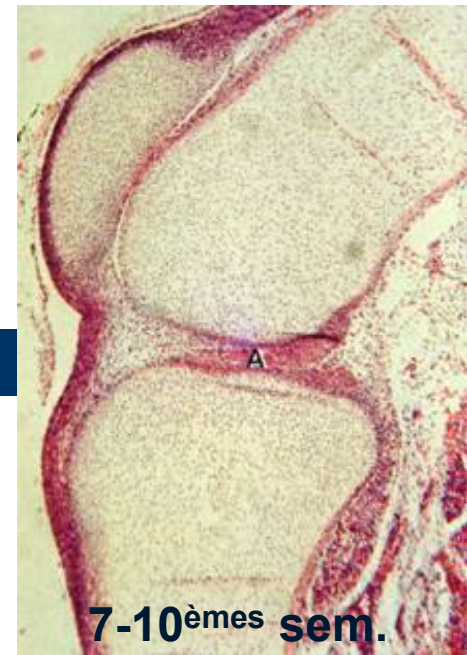


Dissection Fœtus 7 mois



Agénésie du LCA

- Rare
- Exceptionnellement isolée (fémur court congénital, luxation congénitale du genou)
- Le plus souvent bien tolérée
- Indications chirurgicales exceptionnelles



Anomalies méniscales

- Ossicule méniscal (congénital ou post traumatique?)
si douloureux: exérèse arthroscopique
- Agénésie/hypoplasie méniscale
- Anecdotiques: replis fibreux interméniscaux, ménisque en anneau