


Examen clinique

Préambule

~~Hémarthrose = rupture ligaments croisés~~

~~Genou sec = ligaments croisés intacts~~





Hémarthrose

Exploration prospective sur 6 mois (*Luhmann SJ, JPO 2003*)

1/3 lésions ligamentaires

1/3 lésions fémoro-patellaires

1/3 lésions méniscales

Fréquence des rupture LCA augmente avec l'âge

Selon le sexe

Fille : 58% fémoro- patellaire et **16 % LCA**

Garçon : 12 % fémoro- patellaire et **52 % LCA**

Hémarthrose

La radiographie

Standard F+P, défilé FP

+ Cliché d'échancrure

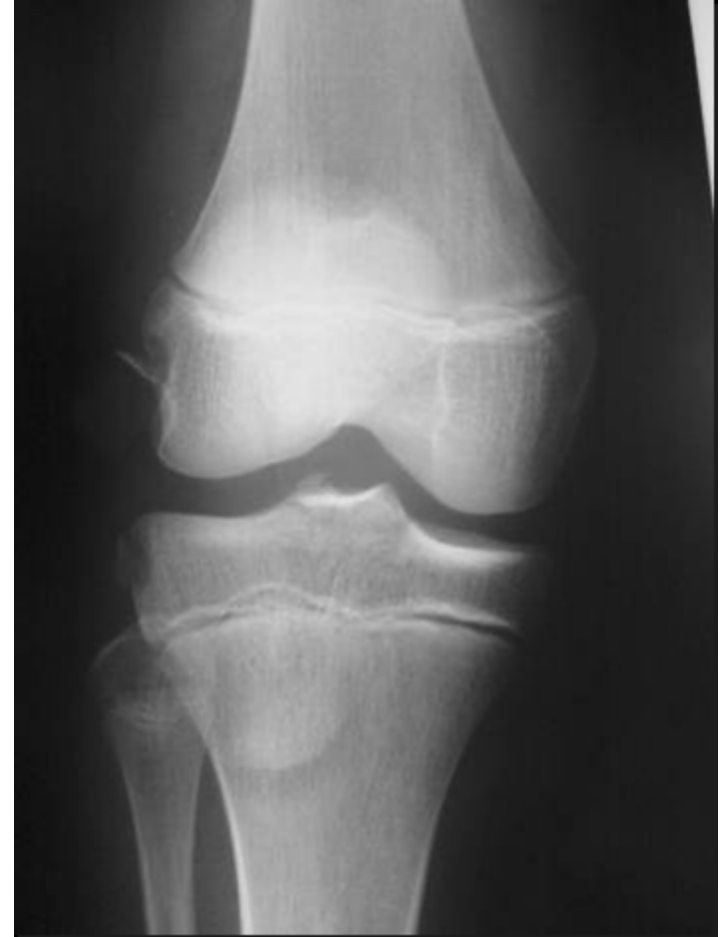Fractures

Ostéocondrales

Du massif des épines tibiales

Épiphysaires

Apophysaires



⇒ Imagerie complémentaire

