



Collège Hospitalier et Universitaire
de Chirurgie Pédiatrique

DESC de Chirurgie Pédiatrique
Session de Mars 2008 - PARIS

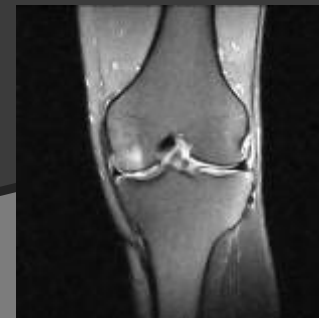
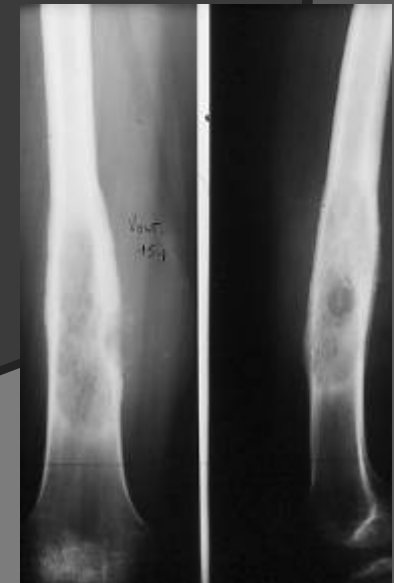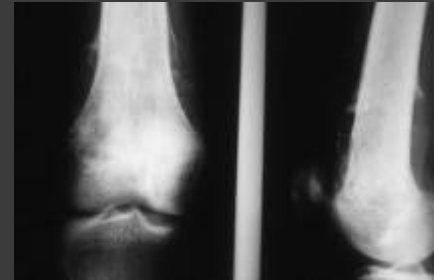Tumeurs malignes du genou

C. COURT, E. MASCARD, G. MISSENARD

TOMP genou : Généralités

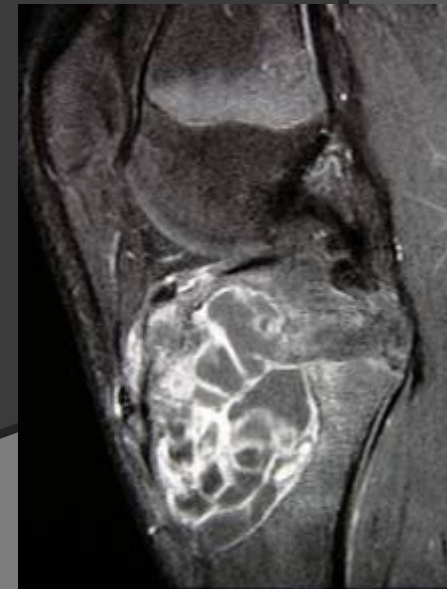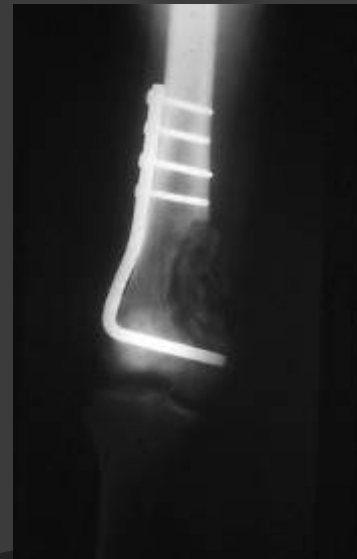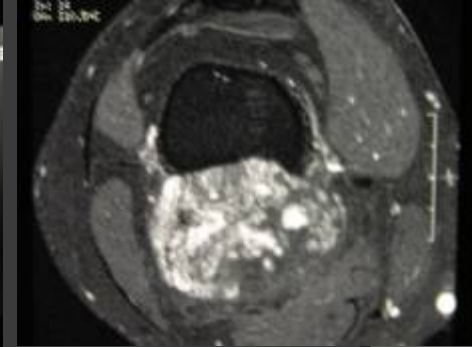
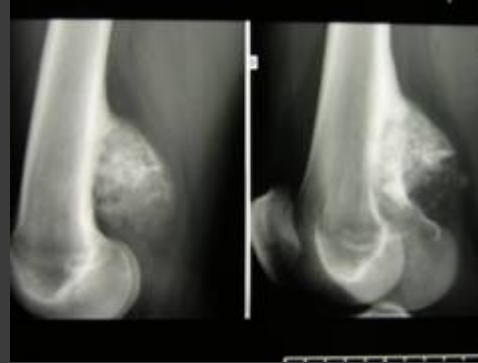- C'est la localisation la plus fréquente
- (près du genou , loin du coude).
- C'est donc la plus sujette aux erreurs :

- 1/ **Diagnostiques:** ne pas penser au risque de tumeur en incriminant une autre étiologie plus fréquente (douleurs « de croissance », apophysite, pathologie méniscale ou rotulienne)
- Attention à une douleur inflammatoire ,rebelle au TT médical , mal systématisée ,etc qui doit faire pratiquer **un bilan radiologique exhaustif.**
 - Radiographies standards sans oublier la hanche sus jacente et le fémur en totalité +++ puis TDM et/ou IRM guidées par ces radiographies , éventuellement ensuite scintigraphie, goniométrie .



TOMP genou : Généralités

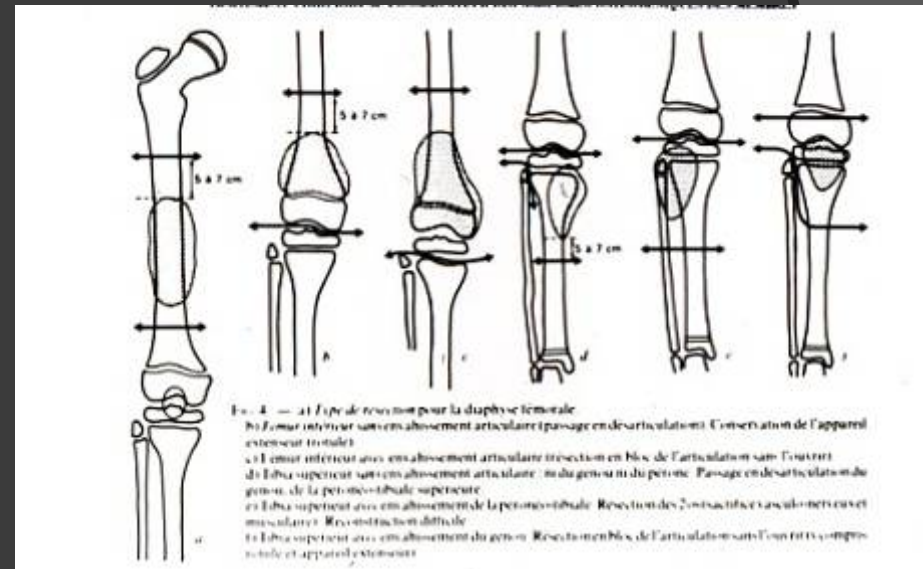
- ◎ **2/ Thérapeutiques :**
 - Le premier temps du traitement est d'obtenir un diagnostic histologique sans nuire au malade .
 - **Attention** à un acte irréfléchi qui va au mieux compromettre les chances de TT conservateur, au pire entrainer un perte de chance majeure de guérison.
 - Personne ne vous reprochera jamais d'avoir adressé une TB à un centre de référence !!



TOMP genou: Les différentes possibilités de TT conservateur .

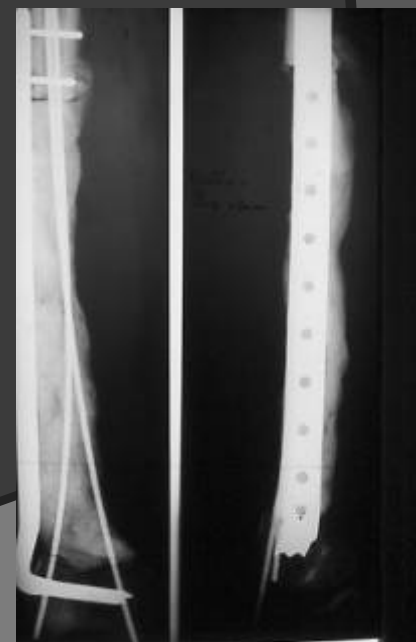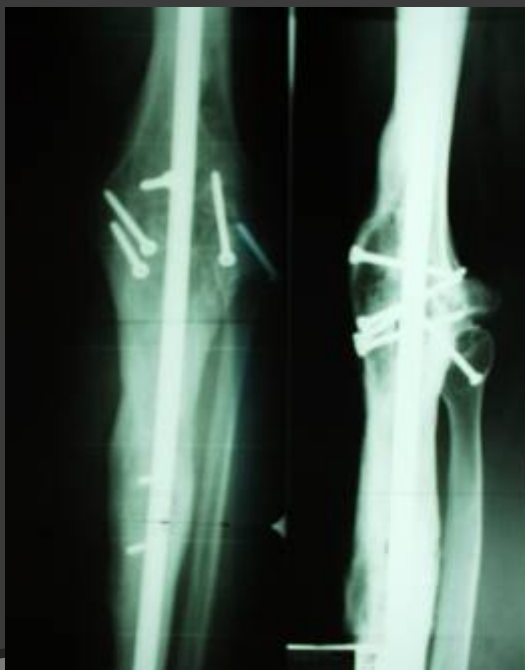
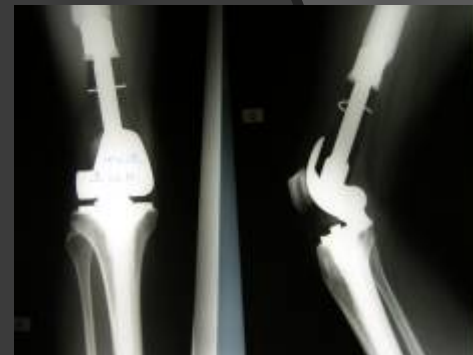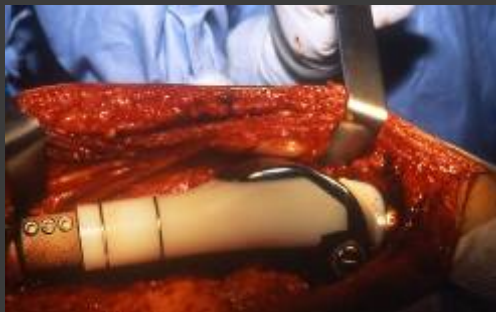◎ La résection :

- celle-ci doit enlever l'épiphyse atteinte en fonction d'une éventuelle extension articulaire: résection trans ou extra articulaire, sauf dans les rares cas où l'épiphyse peut être conservée et autorise une résection diaphysaire .



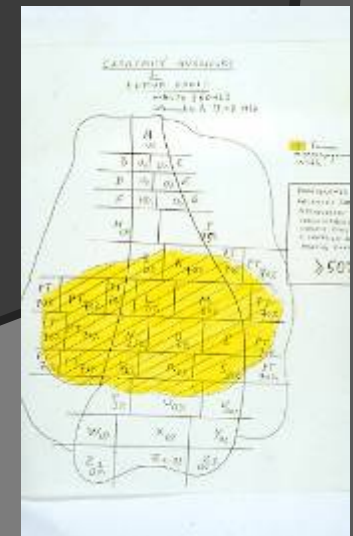
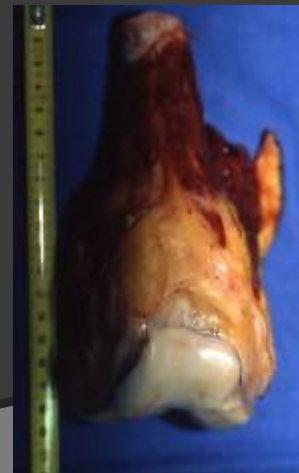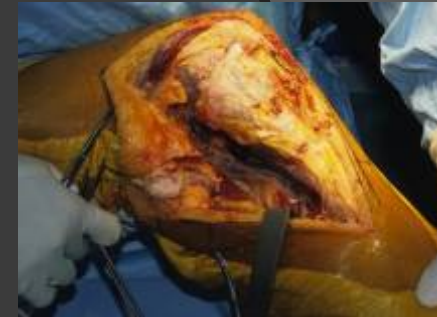
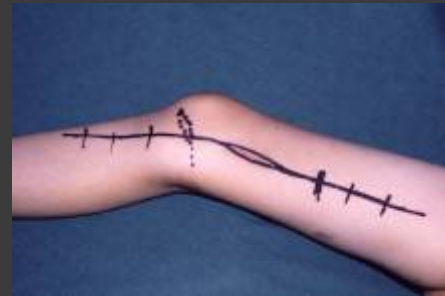TOMP genou: Les différentes possibilités de TT conservateur .

- **La reconstruction :**
 - Par prothèse massive en cas de résection trans ou extra articulaire .
 - Par arthrodèse type Juvara(vrai ou au ciment) en cas résection extra articulaire ou quand une prothèse est contrindiquée (septis , problèmes de couverture , sacrifice musculaire majeur..)
 - Par « Spacer » intercalaire en cas de résection diaphysaire : allogreffe, ciment , autogreffe vascularisée ou non .



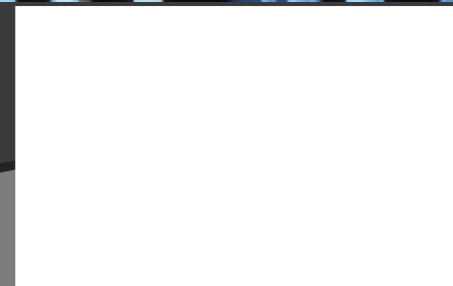
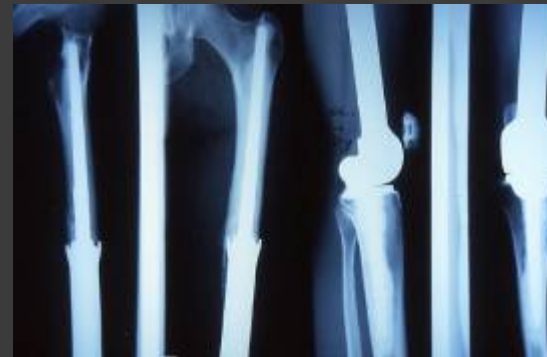TOMP genou: Les différentes localisations.

- **Le fémur distal:**
 - C'est la localisation la plus fréquente et techniquement la plus « facile ».
 - L'exérèse sera réalisée par voie interne en excisant la cicatrice de biopsie, par cette voie on peut, après avoir décroché le jumeau interne et sectionné l'anneau du 3^e adducteur, disséquer les vaisseaux ce qui représente le seul point technique aléatoire de cette opération.
 - La diaphyse est sectionnée à la distance voulue de l'interligne interne ce qui permet de basculer la pièce, de finir la dissection externe puis de faire la désarticulation fémorotibiale.
 - La pièce sera orientée avec un schéma et des explications détaillées pour le pathologiste.



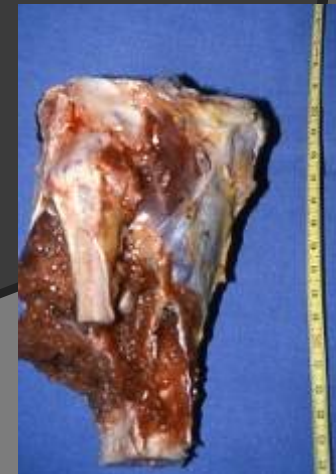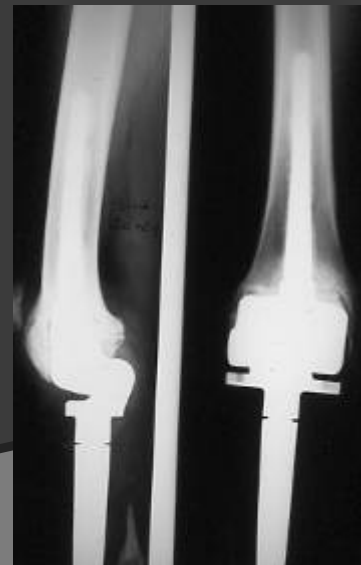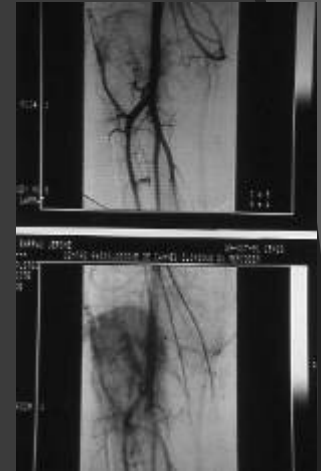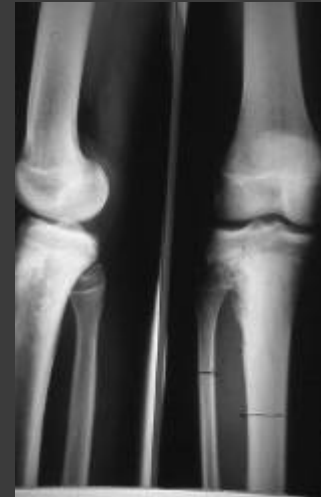TOMP genou: Les différentes localisations.

- **Le fémur distal:**
 - La reconstruction est faite par prothèse massive en choisissant un modèle le moins sophistiqué possible pour ne pas augmenter le risque mécanique.
 - Aucune reconstruction des parties molles est nécessaire .
 - Le résultat fonctionnel est constamment bon voir excellent .



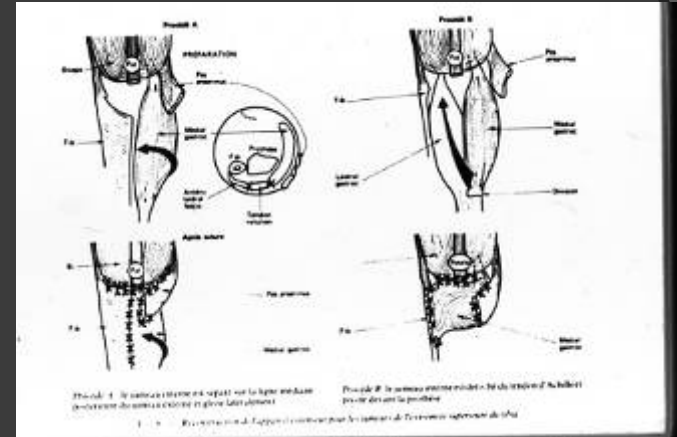
TOMP genou: Les différentes localisations.

- ◎ **Le tibia proximal:**
 - Cette localisation pose deux problèmes : celui de la restauration de l'appareil extenseur et celui de la couverture de la prothèse .
 - On utilise une prothèse massive identique à celle du fémur distal la seule variante étant la conservation ou non de la trochlée.



TOMP genou: Les différentes localisations.

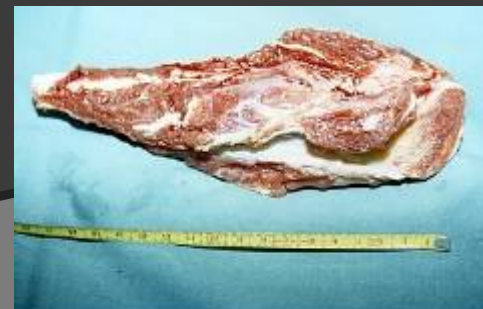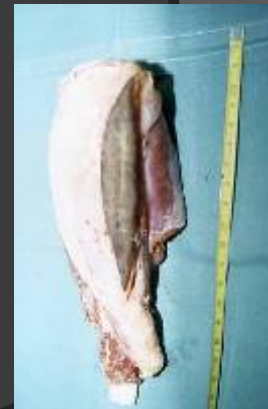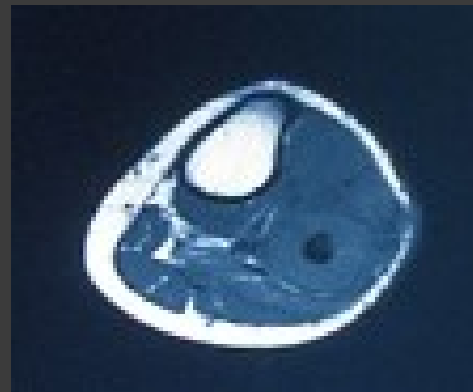
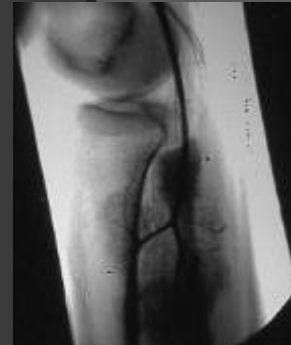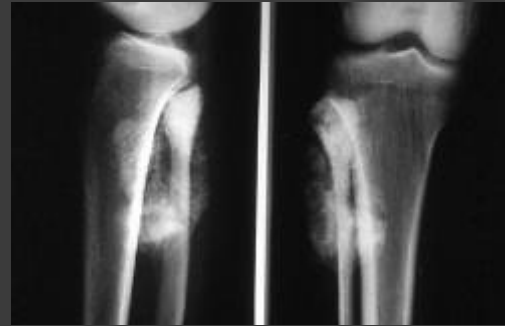
- **Le tibia proximal:**
 - La couverture prothétique et la réinsertion du tendon rotulien peuvent être réglées en même temps par la réalisation d'un lambeau de jumeau interne (Jean Dubousset 1979 MGF)
 - Ce procédé a pour avantage sa simplicité et sa fiabilité en matière de couverture(infection+), l'inconvénient est une détente à moyen terme de l'appareil extenseur (plâtre six semaines)
 - Tous les autres procédés imaginés (allogreffe tibiale + tendon rotulien, péroné pro tibial, réinsertion sur l'aponévrose jambière) sont aléatoires ou doivent s'associer avec un lambeau musculaire .



TOMP genou: Les différentes localisations

◎ La fibula proximale :

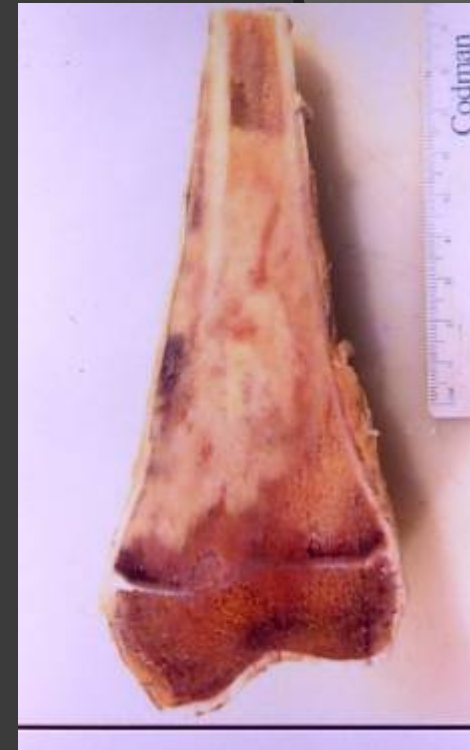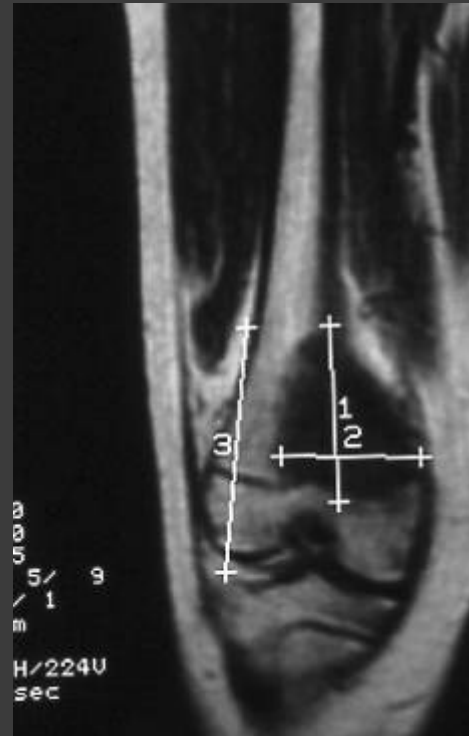- Cette localisation pose deux problèmes : le SPE et la difficulté d'une exérèse carcinologique .
- Le SPE doit être sacrifié sans arrière pensée (réanimation ultérieure du pied)
- La meilleure solution pour réaliser une excision carcinologique est de commencer par un abord interne , cela permet d'exposer correctement les vaisseaux et la partie postéro interne de la peronéo tibiale sup .
- On peut ainsi retrouver par en dehors la marge interne sans difficulté car sinon masquée par la tumeur
- Le LLE sera simplement réinséré sur le tibia .



TOMP genou: Les différentes localisations

Les localisations diaphysaires :

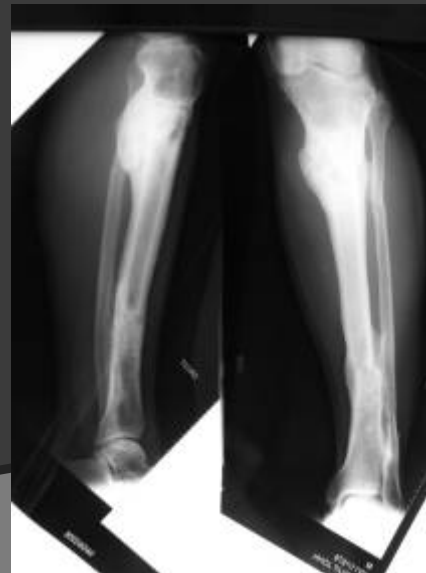
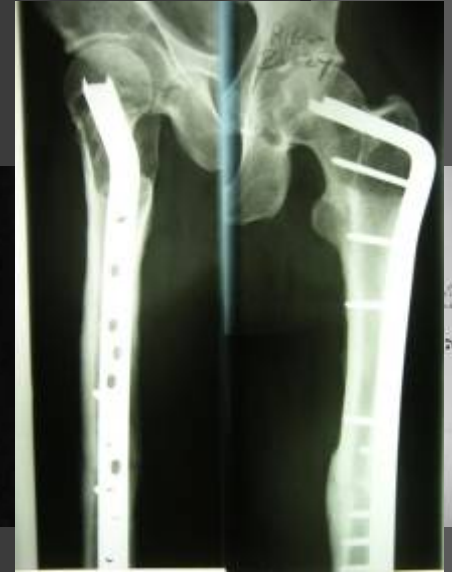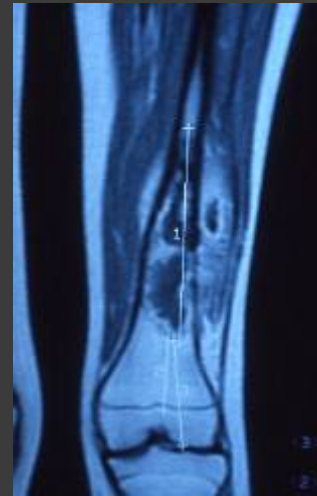
- L'avantage majeur est la conservation de l'épiphyse adjacente , donc de l'articulation.
- Le problème sera de le faire avec toute la sécurité carcinologique possible , tout dépendra de la distance entre la tumeur et le cartilage de croissance ou articulaire , de l'extension dans les parties molles et de la réponse au TT néoadjuvant éventuel .
- **En cas de doute il faut toujours privilégier le résultat carcinologique**



TOMP genou: Les différentes localisations

Les localisations diaphysaires :

- La reconstruction doit associer une ostéosynthèse solide et si possible un comblement de la perte de substance osseuse le plus biologique possible sauf si on veut faire une reconstruction en deux temps.
- Au niveau du fémur notre préférence va aux allogreffes massives associées d'emblée ou dans un second temps à un greffon autologue tibial voir un PLV.
- Au niveau du tibia tout dépendra de la couverture cutanée et donc du risque septique : tout est possible en l'absence de complication infectieuse sinon la situation devient très difficile



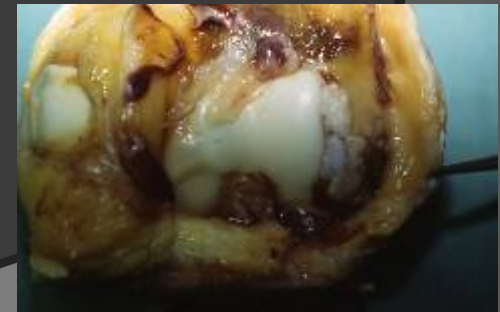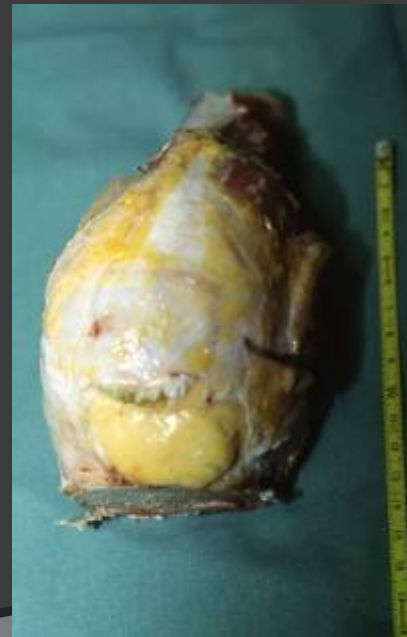
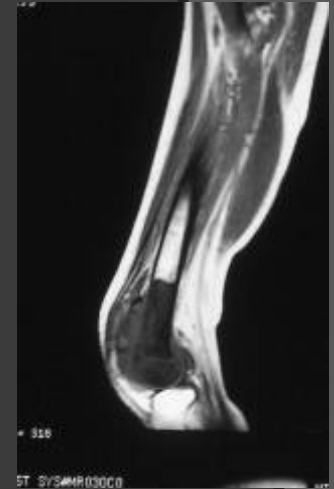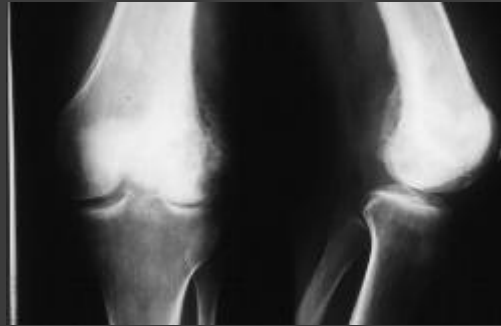
TOMP genou: Les différentes localisations

L'envahissement artriculaire :

Le diagnostique est difficile d'où l'importance de la confrontation anatomoclinique et de voir les malades avant le début du traitement .

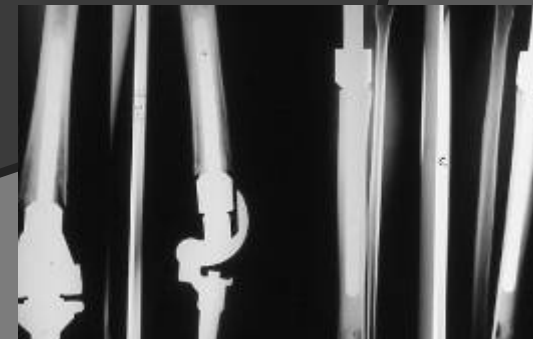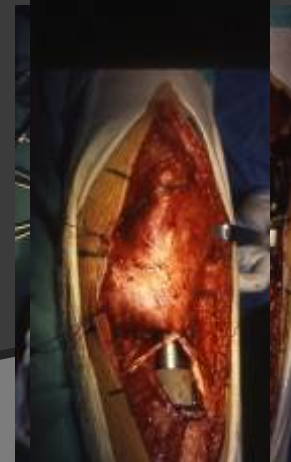
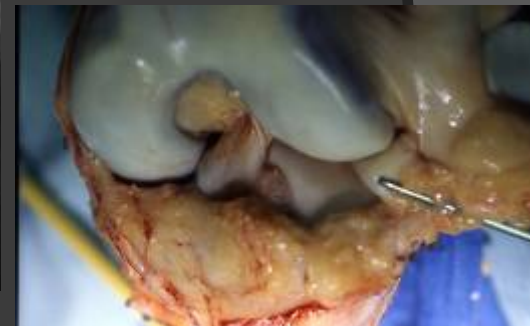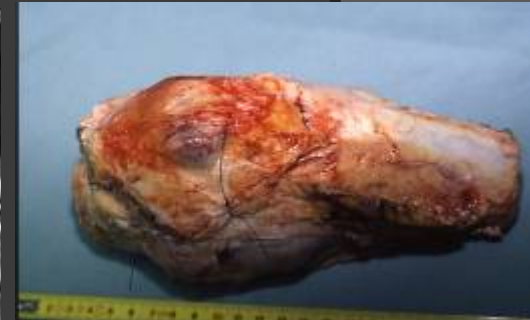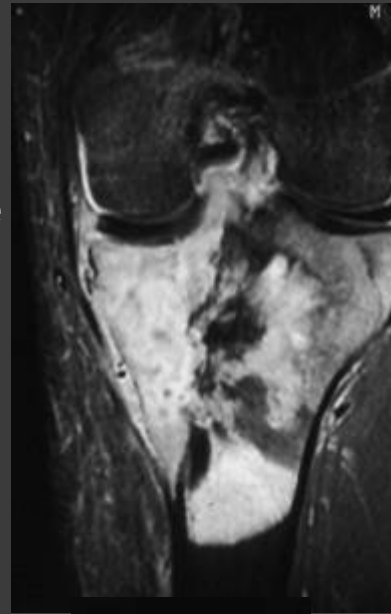
Sa suspicion impose de faire une résection extra articulaire ce qui complique beaucoup l'acte chirurgical , augmente le risque infectieux et péjore le résultat fonctionnel.

Techniquement le seul moyen de faire une arthrectomie monobloc est d'enlever complètement la rotule et donc d'interrompre l'appareil extenseur .



TOMP genou: Les différentes localisations

- ◎ **L'envahissement articulaire.**
 - La reconstruction peut soit utiliser une prothèse massive avec un lambeau de gastrocnémien médial mais le verrouillage en extension sera aléatoire.
 - Soit une athrodèse fémoro tibiale , ce qui règle le problème mais donne une qualité de vie discutable .



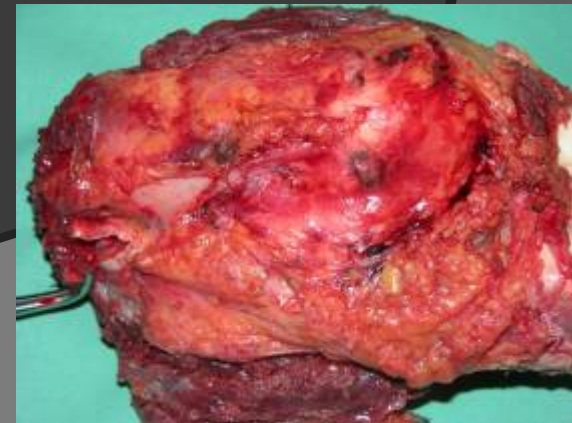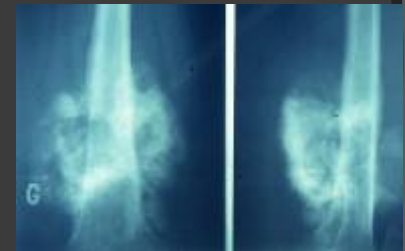
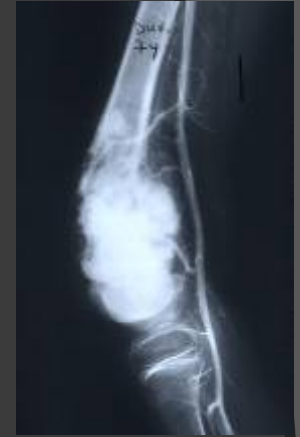TOMP genou: Les différentes localisations

◎ L'envahissement des Vaisseaux:

- Le plus souvent le paquet et « moulé » par l'extension postérieure de la tumeur (A° en extension !)
- La marge de l'adventice suffit après un traitement d'induction efficace .Si la dissection est difficile il faut retourner la pièce .
- Sinon il faut réséquer les Vaisseaux.

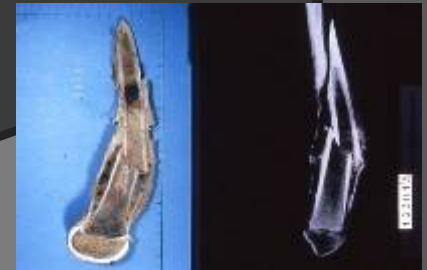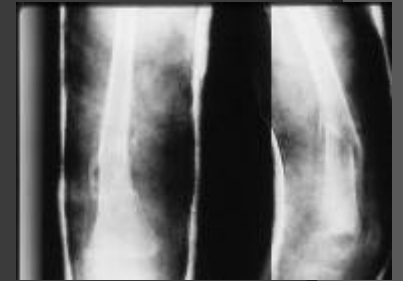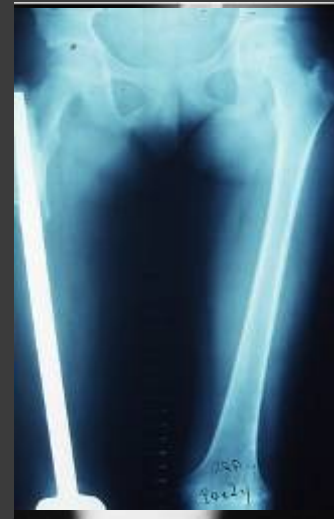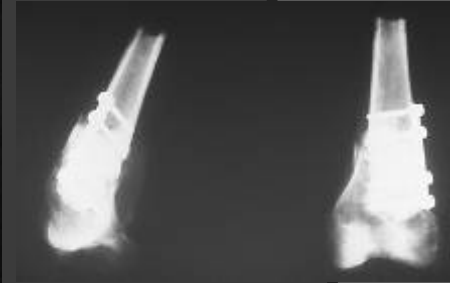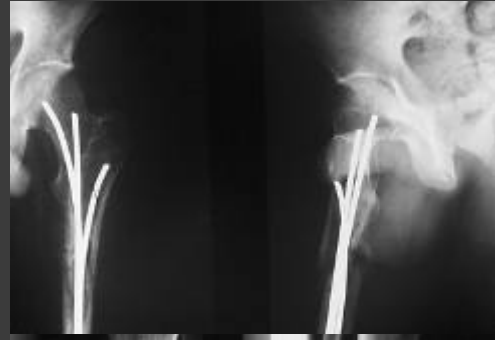ATTENTION : cela complique l'intervention , si la veine fémorale est sacrifiée on ne peut plus utiliser la saphène homolatérale pour le pontage artériel : suture directe ou saphène controlatérale!

- Si cela s'associe à un envahissement des nerfs il faut discuter une amputation.



TOMP genou: La fracture pathologique

- **La fracture pathologique** ne représente pas une contraindication formelle au traitement conservateur .
- Pour cela il faut que le déplacement soit modéré et qu'on puisse lui permettre de consolider pendant le traitement adjuvant .
- Malheureusement elle impose souvent une exérèse plus large et donc de changer éventuellement l'indication initiale .



TOMP genou: Que retenir ?

- Le diagnostic est difficile si on ne retient pas que toute tumeur osseuse doit être considérée comme maligne jusqu'à preuve histologique du contraire (sauf lésions pathognomoniques).
- Le problème est encore plus aigue avec les tumeurs des tissus mous où la « boulectomie » irréfléchie reste la règle !
- Les problèmes techniques sont en majorité résolus mais pas tous ceux concernant les indications .
- Le résultat fonctionnel et carcinologique est étroitement dépendant de l'expérience de l'opérateur (rechutes locales +++).
- **Attention** vous ne serez jamais assez prudent et ce dans votre intérêt et celui du malade .