IMAGERIE et LCH

L.MAINARD-SIMARD
HE CHU-NANCY

- Dépistage et Diagnostic
- Traitement initial
- Surveillance
- Traitement de la dysplasie résiduelle

Dépistage de la LCH/DDH et Diagnostic avant 4 mois

- Examen clinique

- ECHOGRAPHIE

« les éléments principaux de la hanche du n-né sont cartilagineux donc invisibles en radiographie »

Indications de l'échographie HAS 2013

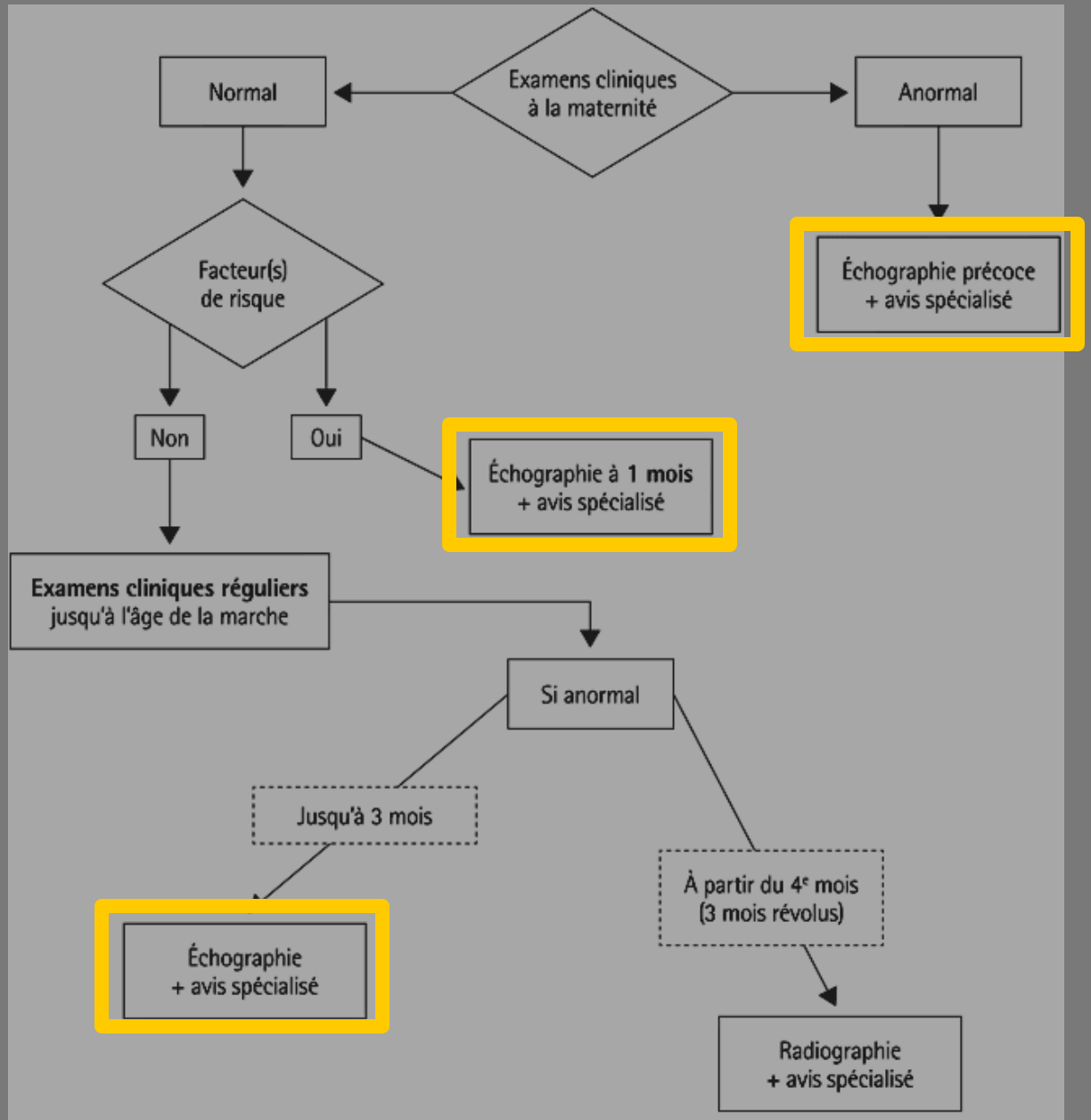

Examen clinique ANORMAL

=

Barlow ou Ortolani +

« Clonck » ≠ craquement

Il n'y a aucun intérêt à faire une échographie trop précocement, si l'examen est douteux, il est préférable de renouveler l'examen clinique à J15

L' échographie de dépistage

Si l' examen est normal mais FR

(ou Fille ou examen clinique douteux)

À réaliser idéalement

entre 4 et 6 semaines d' âge post natal

Ne pas tenir compte de la prématurité

Techniques échographiques en FRANCE

- Technique de GRAF 1980

- Technique COUTURE/TREGUIER 2003

  ou mesure du fond cotyloidien,

  mesure de la distance Pubo-Fémorale

- 2 « philosophies différentes » *Conséquence/Cause*

  « LCH = Luxation dysplasiante »

→ Le clinicien doit connaître parfaitement les critères de qualité des 2 techniques

« La technique de GRAF »

- R.GRAF orthopédiste autrichien
- Arch Orthop Trauma Surg 1980 97(2):117-33.

- Technique morphologique
- (+ manoeuvre dynamique)

- Quantifie la dysplasie cotyloidienne
  → conséquence de la LCH

La coupe de Graf « le cotyle »

coupe frontale strict passant par le *centre du cotyle*

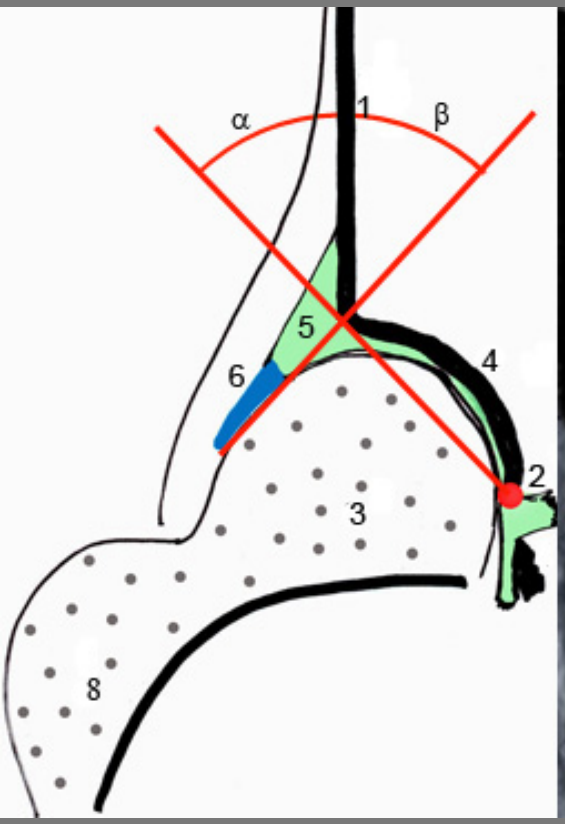

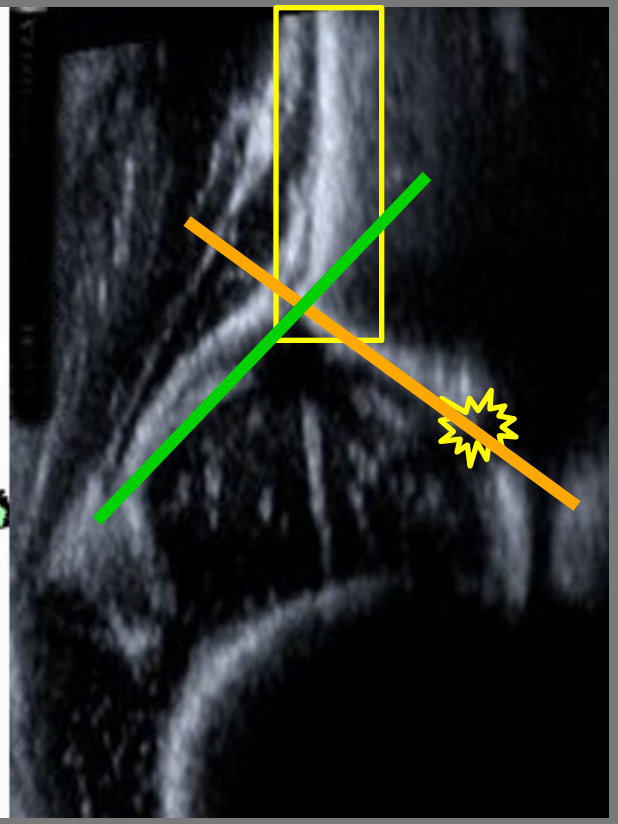

1- aile iliaque
rectiligne sur 2 cm minimum

2-point iliaque inférieur
parfaitement défini

3-tête fémorale

4-encorbellement osseux α

5+6 encorbellement cartilagineux
β

La classification princeps de R.Graf est angulaire à partir des angles α et β définissant l' encorbellement osseux (α) et cartilagineux (β)

Classification de Graf angulaire

Type	α-angle (°)	β-angle (°)	Description
I	> 60	< 55	Normal
IIa	50 to 60	55 to 77	Immature (< 3 months)
IIb	> 50 to 60	55 to 77	Immature (> 3 months)
IIc	43 to 49	> 77	Acetabular deficiency
IId	43 to 49	> 77	Everted labrum
III	< 43	> 77	Everted labrum
IV	Unmeasurable	Unmeasurable	Dislocated

Classification de GRAF simplifiée

Hanche normale = Type I

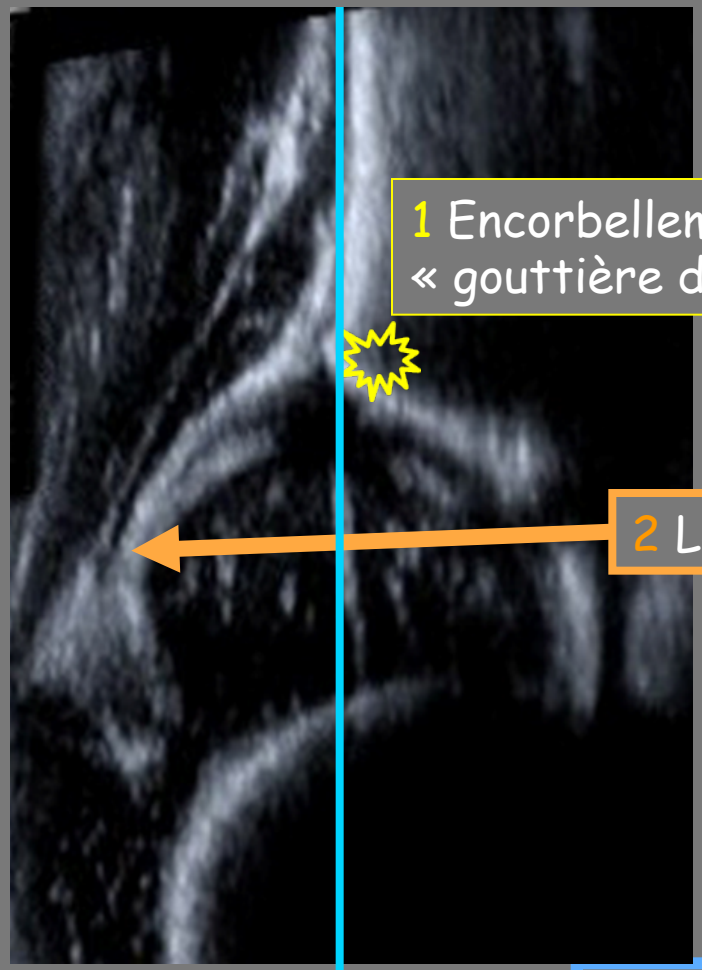

1 Encorbellement osseux angulaire
« gouttière de luxation »

2 Labrum couvrant

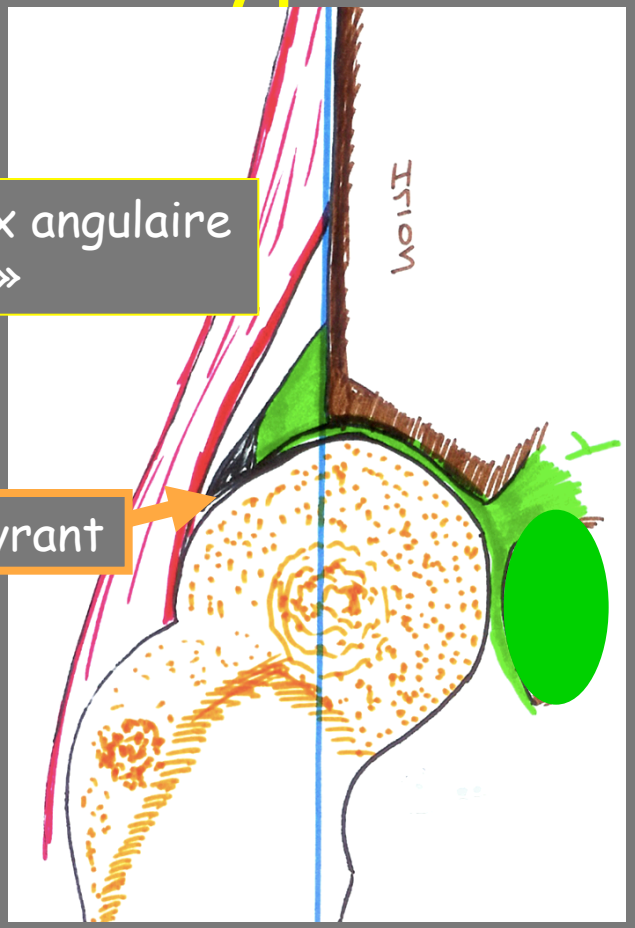

3 Couverture osseuse de la tête > 50%

1+3= cotyle osseux **2+3 = cotyle cartilagineux**

Classification de GRAF simplifiée

	A tout âge	Première échographie < 3 mois	Première échographie > 3mois ou deuxième échographie	A tout âge	A tout âge
Modelage du cotyle osseux	bon	insuffisant	insuffisant	mauvais	mauvais
Encorbellement osseux	angulaire	rond	rond	rond plat	plat
Toit cartilagineux	recouvrant	recouvrant	recouvrant	horizontalisé	repoussé en dedans et en bas écrasé
Type de Graf	Type 1	Type 2A	Type 2B	Type 3	Type 4
Hanche	normale	immaturité	dysplasie	subluxation	luxation

Médecine et Enfance mai 2011Pracros-Deffrenne P, Bocquet A

Inconvénients et Avantages du « GRAF »

1. Analyse du cotyle

   Dépistage ⊖ Suivi du traitement ⊕

2. Technique très éxigeante

   → coupe strict

   → opérateur bien formé et entrainé

3. Analyse subjective Types 2

   → Risque important de **F+** et F-

La technique Couture/ Tréguier

- J ,Radiol2006
- Eur Radiol. 2013 Mar;23(3):836-44.

- Technique dynamique
- Coupe coronale oblique en position luxante
- Simple, reproductible quelque soit le niveau de formation et d' entraînement de l' opérateur

- Quantifie l' instabilité de la tête fémorale par la mesure du fond cotyloidien FC (distance pubo-fémorale)

Coupe frontale de référence de Couture

Dynamique = en position d'emblée luxante
→ mise en tension de la "poche de luxation"

Décubitus dorsal ,flexion–adduction de la cuisse
Passant par le noyau d'ossification du pubis (critère de qualité)

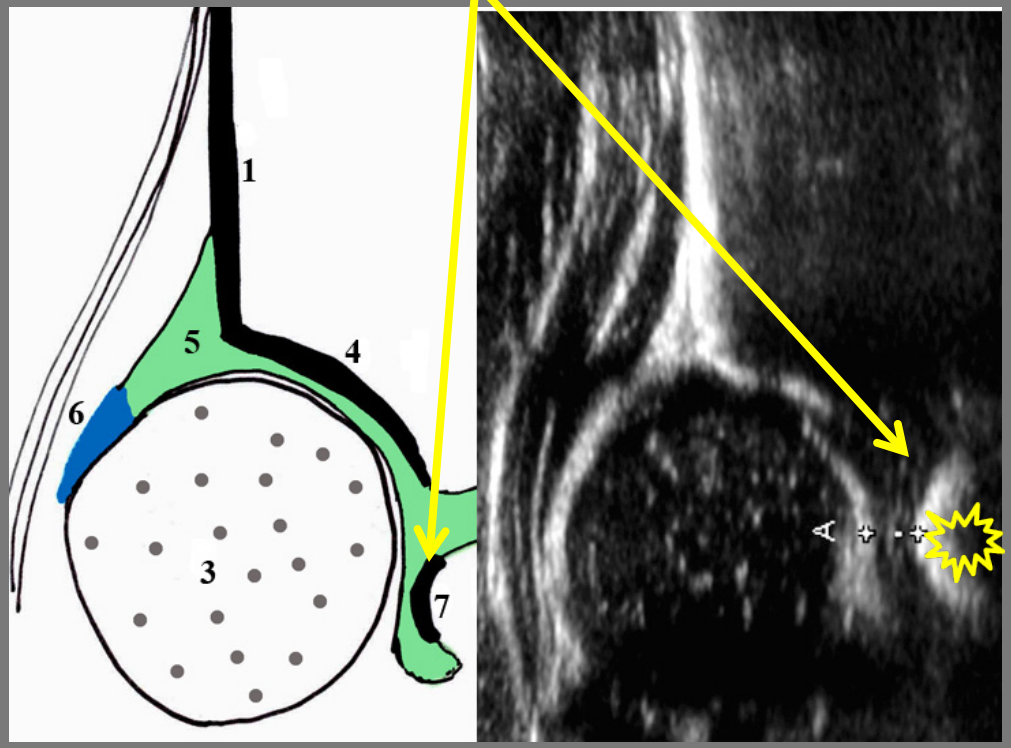

FC mesure du fond cotyloidien ou distance Pubo-Fémorale

Même hanche

Opérateur 1

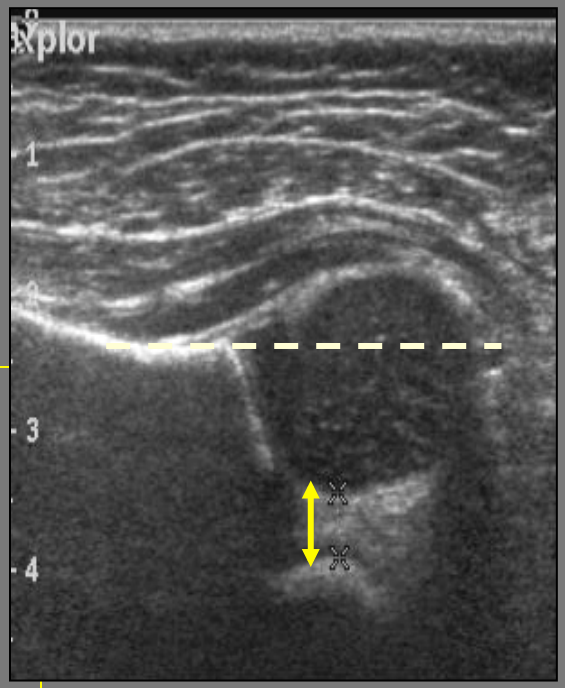

Opérateur 2

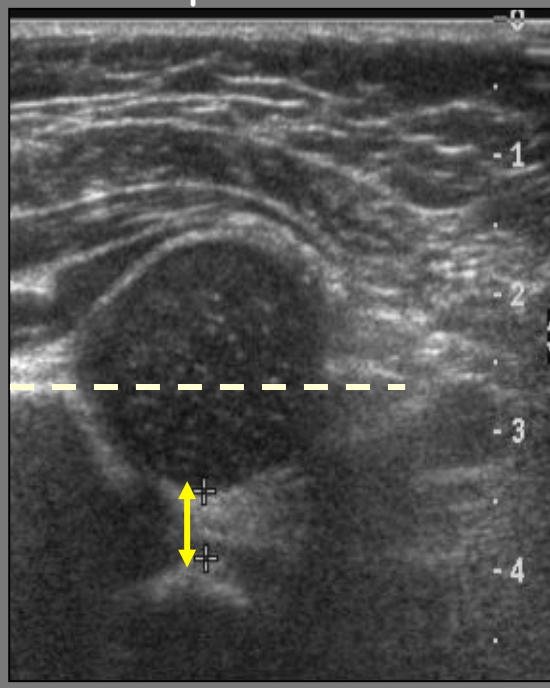

FC est reproductible ,
ne varie pas
avec le plan de coupe

Ne varie pas avec
l' age

CO = 60%
FC = 4,7 mm

CO = 40%
FC = 4,8 mm

Interprétation de la mesure FC

- FC < 6mm et Δ Droit,Gauche < 1,5 mm

  → NORMAL

- FC> 6 mm ou ΔDG > 1,5mm

  → LCH ou BAC

FC est le reflet de « la chambre ou poche de luxation »
si elle est lâche FC est > 6mm

Exemple de l' intérêt de la mesure FC

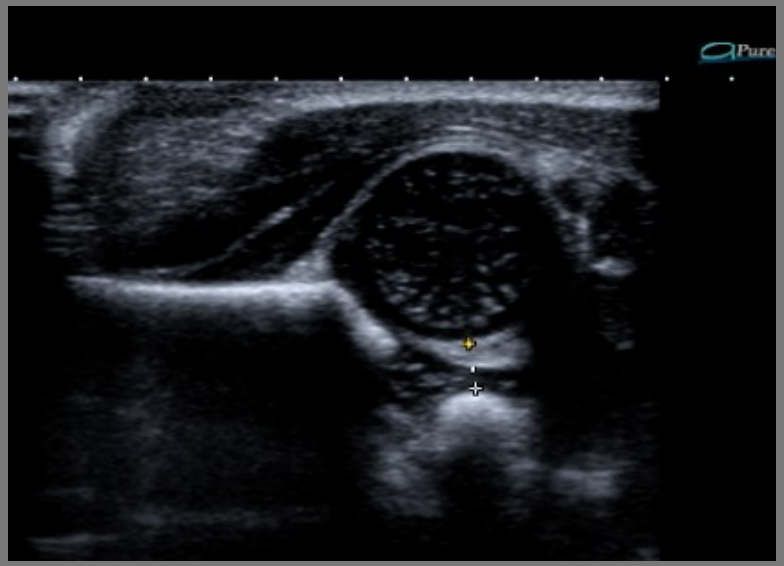

Mauvaise coupe de GRAF → Type 2a
Mais la visualisation du point pubien permet de mesurer FC=3,5 mm
→ NORMAL

La preuve avec une coupe strict de GRAF

Compte –rendu
Hanche normale FC=3,5 mm Type 1 de GRAF
Les résultats de cet examen ne dispensent pas
d' un contrôle clinique systématique jusqu' à l' age de la marche

Avantages avec la distance FC = Vraie technique de dépistage

1-Pas de Faux négatif

- Coupe facile à apprendre, tolérante.
- Interprétation simple

  → pas d' influence de l' entrainement de l' opérateur

2-Peu de faux positif

→ BAC mais de toutes façons enfants à suivre

Le dépistage échographique : 2 techniques

GRAF

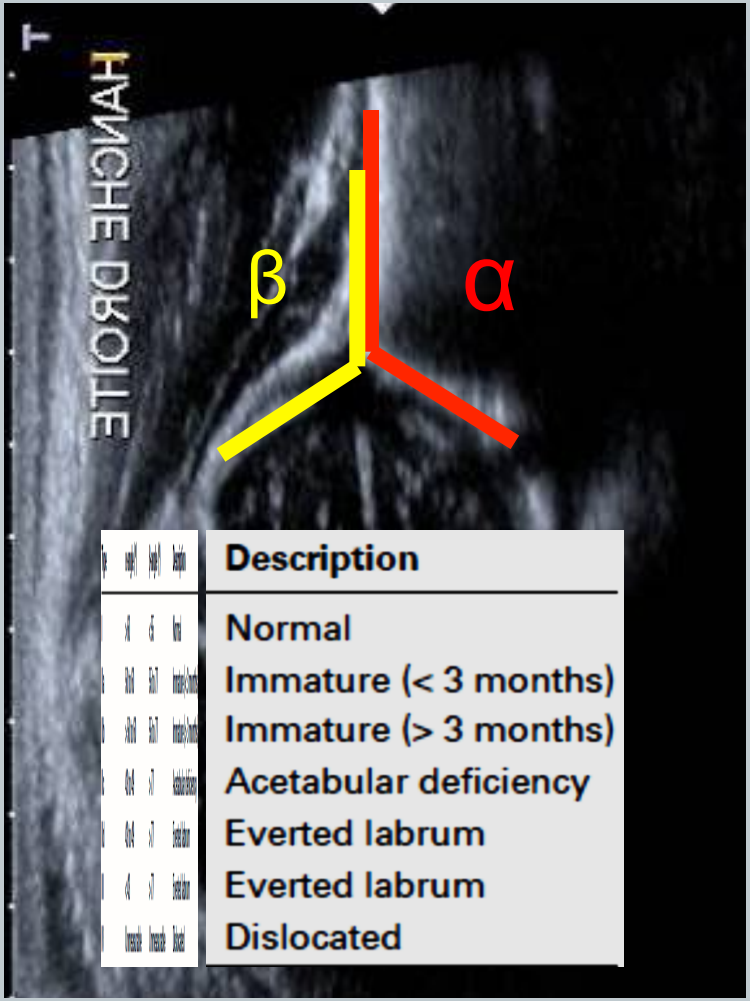

COUTURE/TREGUIER

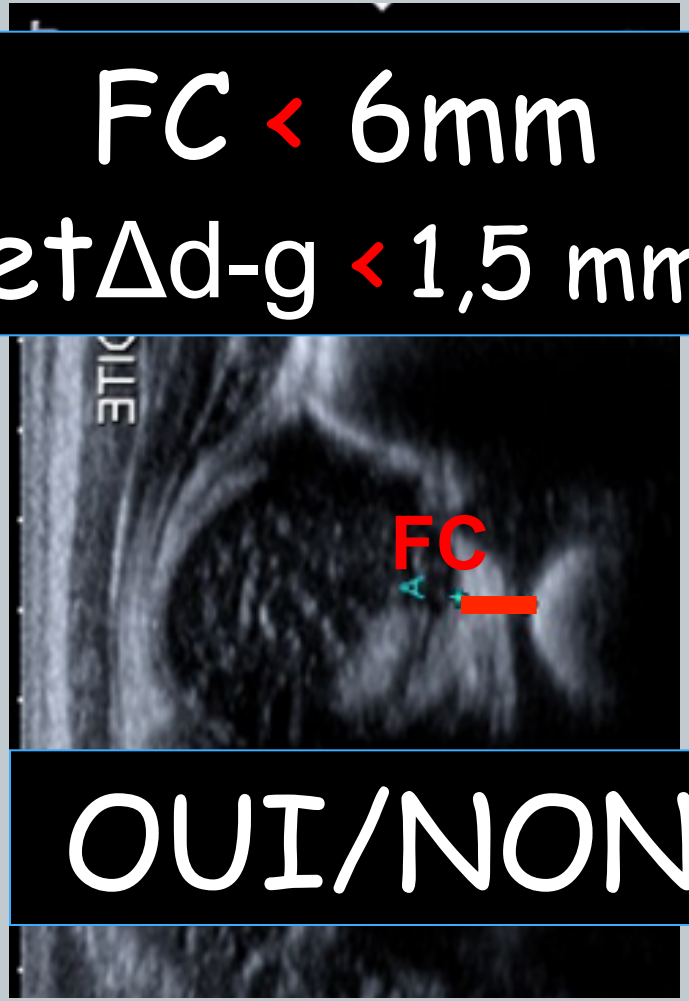

FC < 6mm

et Δd-g < 1,5 mm

OUI/NON

Le diagnostic après le 3ème mois La radiographie du bassin

- Quand prendre le relais de l' échographie avec la radiographie du bassin ?

- Entre 3 et 4 mois en fonction du gabarit du nourrisson et l' apparition du point d' ossification fémoral .

  → Echographie→ le radiologue convertit en Rx si nécessaire

- Après 4 mois → Rx de bassin de face strict

La radiographie de Bassin

- Cliché irradiant
  - ← rayonnement direct sur les organes génitaux
  - ← protection gonadique illusoire chez la fille
  - La trame osseuse a peu d' importance, coxométrie
    - → un cliché de qualité radiographique moyenne suffit

MAIS …de Face stricte et dégageant bien les cartilages en Y
(pas si simple!)

- Les cadres obturateurs sont symétriques
- La ligne passant par le centre du sacrum passe par la symphyse
- le cartilage en Y est bien ouvert

La Rx de bassin est une projection 2D

ATTENTION aux images construites

→ Avant l' apparition des points d' ossification des têtes fémorales →

« Au cas où un nourrisson vient en consultation avec une Rx de bassin sans échographie »

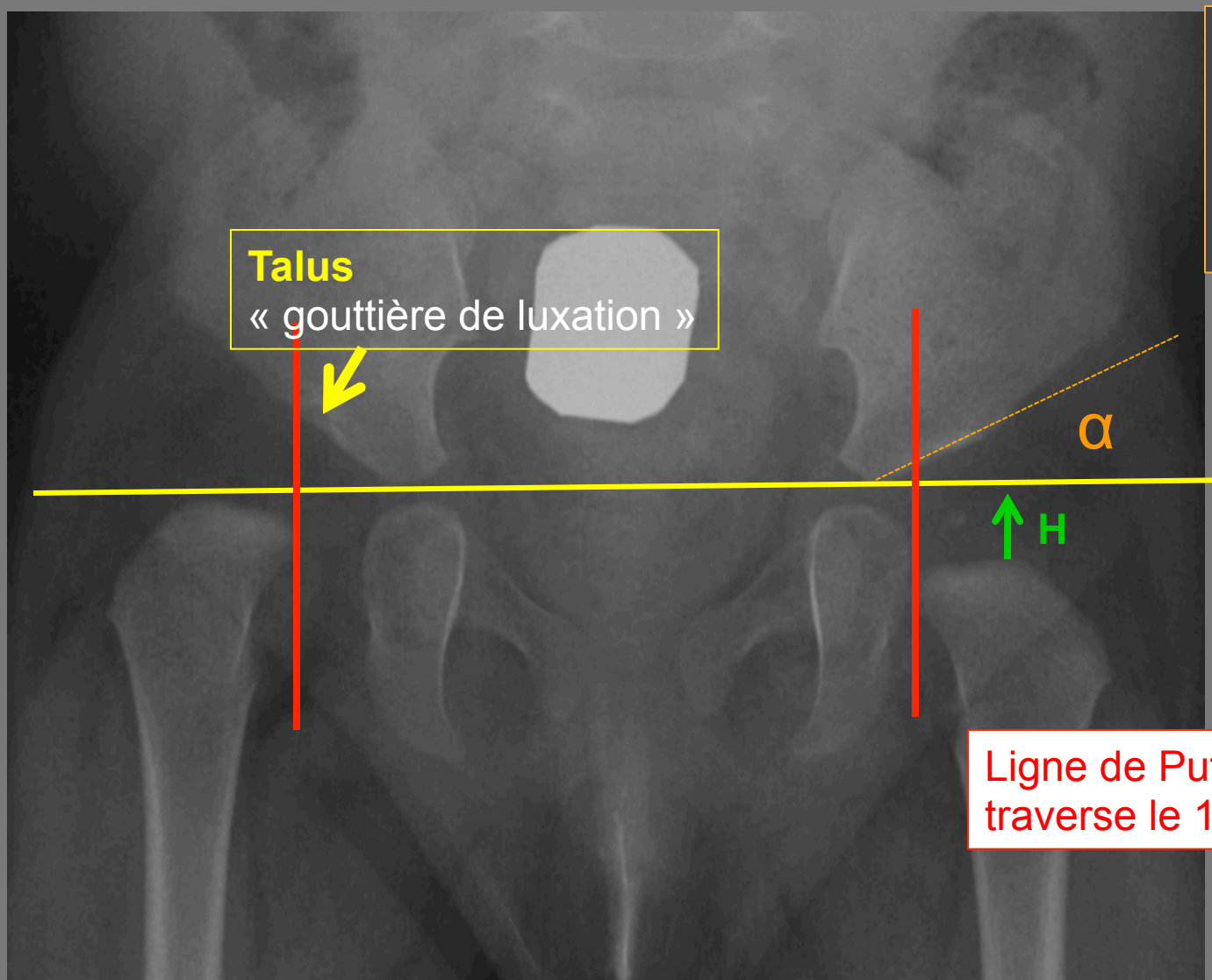

α: angle acétabulaire <35° naissance 20/25° à 6 mois

Hilgenreiner

Ligne de Putti :
traverse le 1/3 interne du cotyle

La construction d' Ombredanne

Tolérante et simple

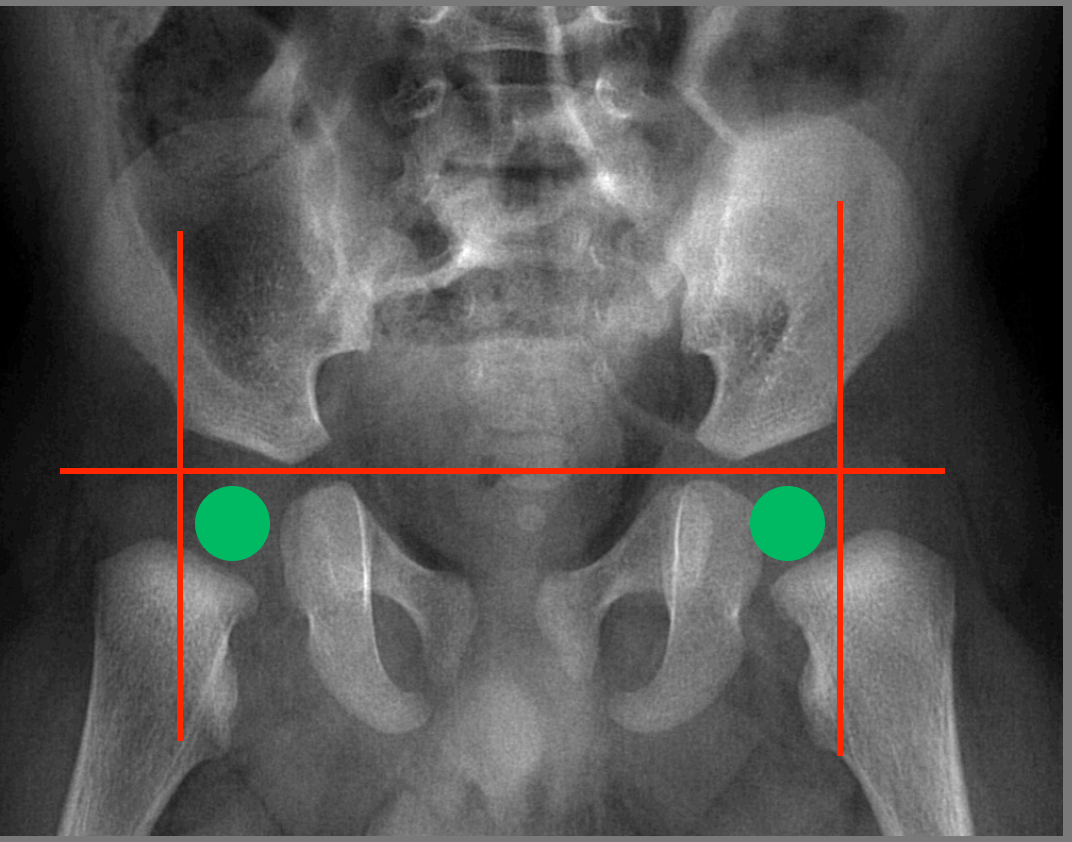

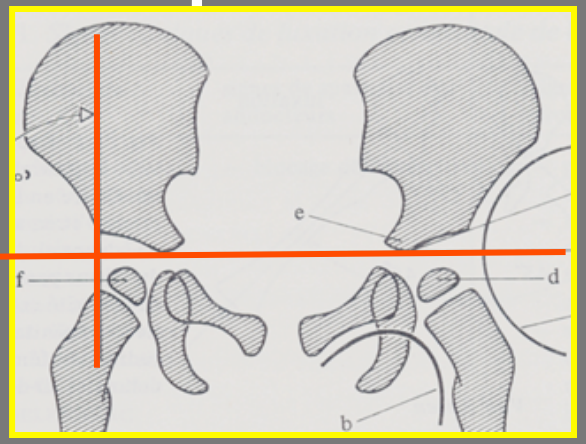

Retard d' ossification du coté pathologique

Imagerie pendant le traitement

1. Avant 4 mois

   → monitorage échographique (Graf)

   Type 4 : bien se faire préciser la position du labrum, peut bloquer le recentrage

2. Après 4 mois

   Rx de bassin face ou abduction

   Abaissement de la tête,

   recentrage

   remodelage du cotyle

Fille LCH diagnostiquée à 14mois : monitoring de la traction

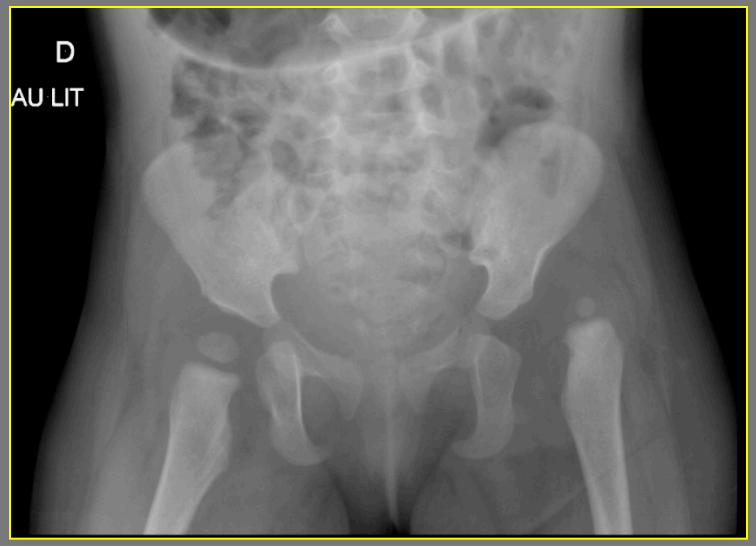

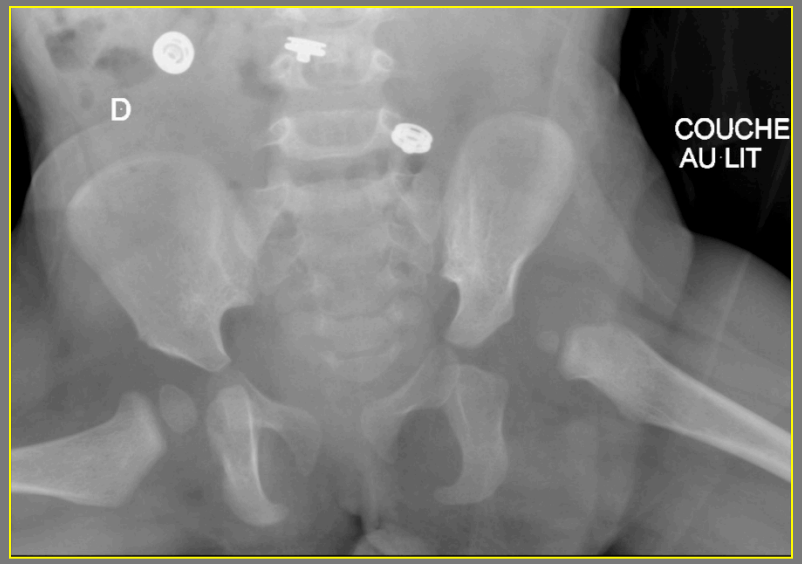

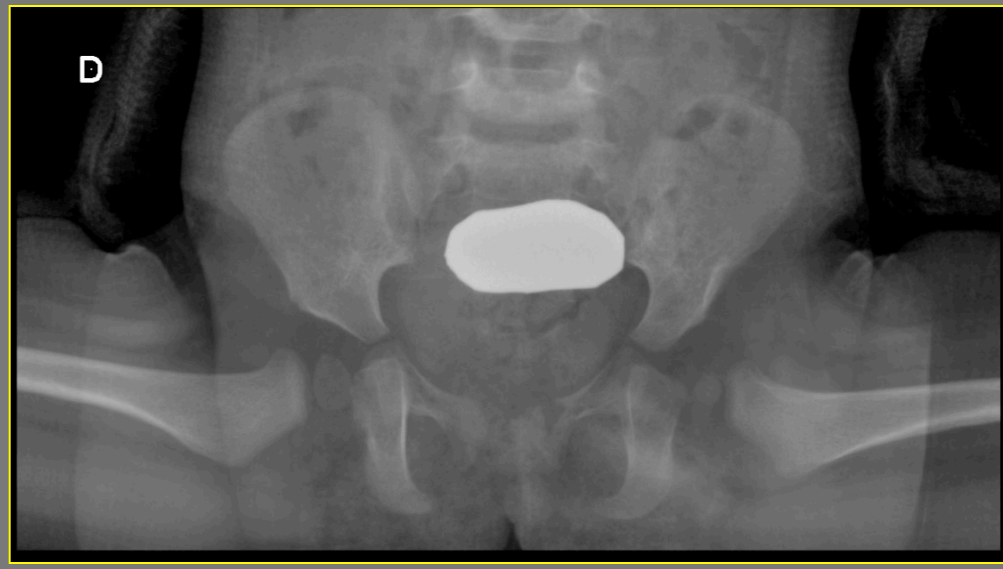

3. Prise en charge complexe

→ Arthrographie:

rares indications (au bloc)

→ Arthroscanner: irradiant

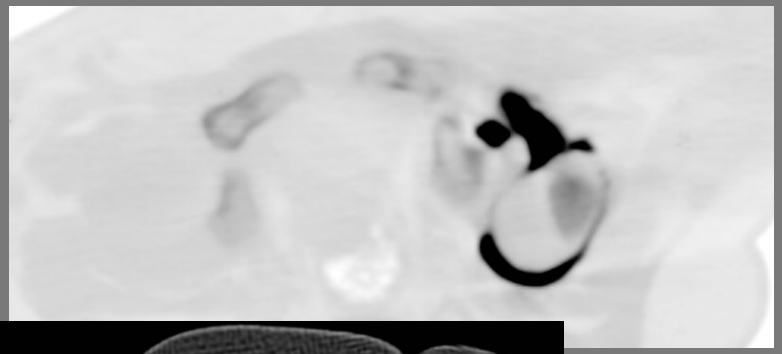

vision indirect,

intérêt limité du 3D

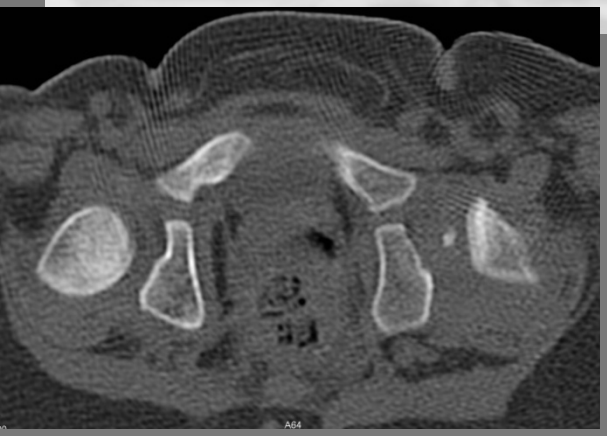

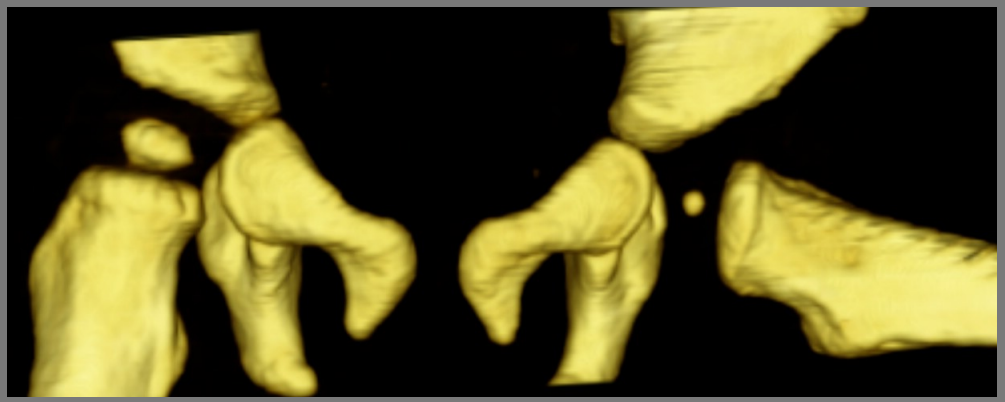

→ Préférer l'IRM

IRM dans les prises en charges tardives ou complexes

- Non irradiant
- Peut se faire sous plâtre pour contrôler le centrage
- Rapide une séquence 3D GRE T2 suffit
  → Sédation ou rien

- Visualisation directe des parties cartilagineuses du cotyle

Diagnostic à 9 mois : visualisation du néocotyle cartilagineux

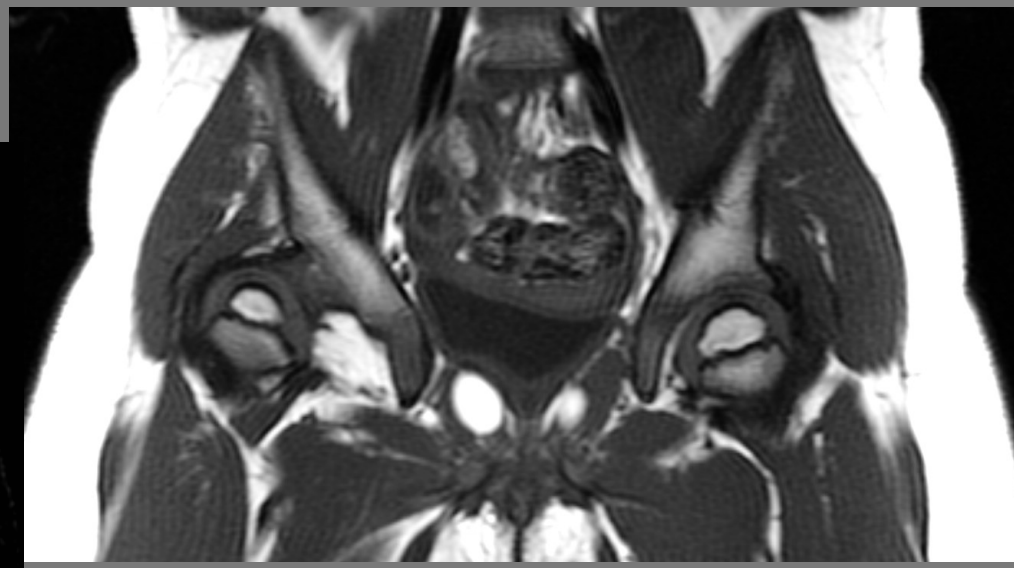

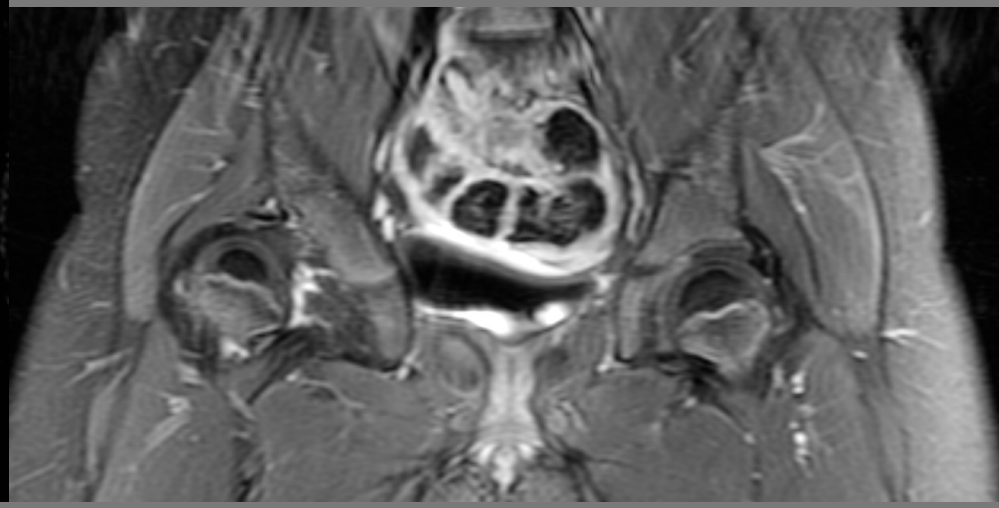

La surveillance après le recentrage

1. Coxométrie → Cotyle osseux

   *à partir d' une Rx bassin de Face strict

   *Rayon incident passant par le cartilage Y

   → superposition du bord ant et post du cotyle si possible.

   (varie avec l' antéversion du bassin)

   * en charge ou non ?

2. IRM → Cotyle cartilagineux

La coxométrie osseuse

- 2 Angles classiquement mesurés HTE VCE

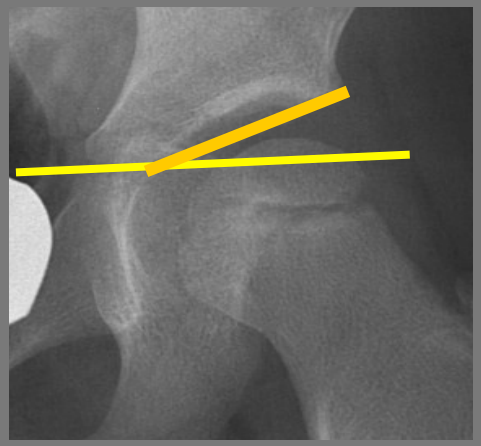

HTE a.d' Hilgenreiner , a. acétabulaire

(mémo: Horizontale, Toit, bord Externe du cotyle)

Angle de Wiberg ou **VCE**

(mémo: Verticale, Centre de la tête bord Externe)

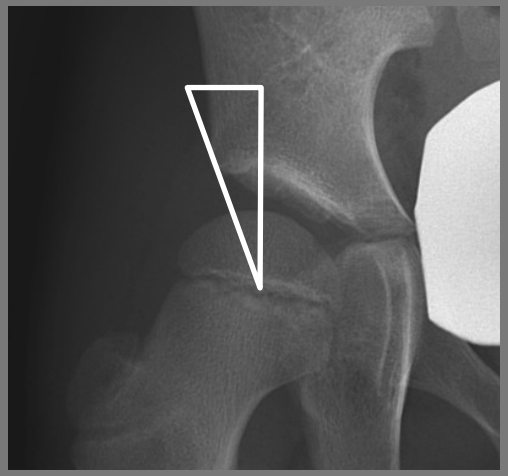

où positionner le point E ?

Hanche normale

Bord ant et bord post du cotyle osseux se rejoignent au point externe E qui est le bord externe du toit

→bilabiation convergente

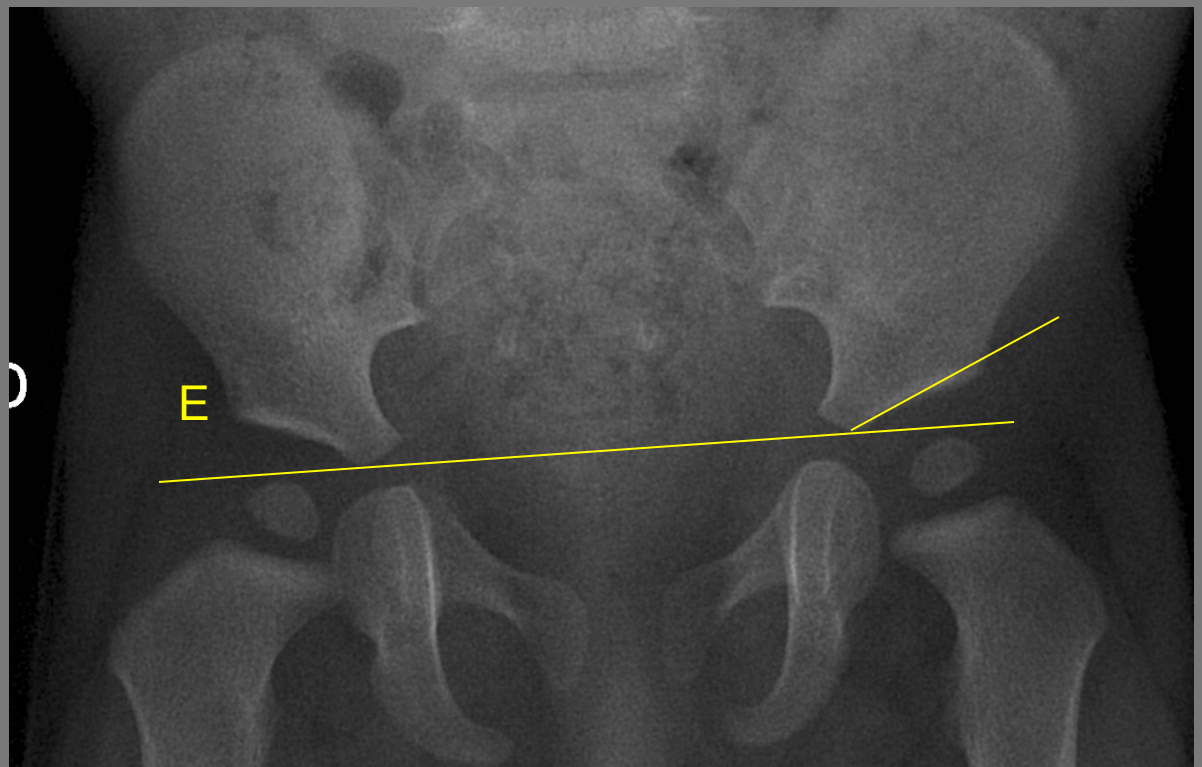

où positionner le point E ?

Après recentrage d' une LCH,

remodelage progressif du cotyle osseux

→Les 2 bords peuvent être divergents

→Bilabiation divergente

→où est le bord externe du toit, où placer E ?

→ Flou dans la mesure HTE osseux

→Comment est le cotyle cartilagineux sous jacent ?→ IRM

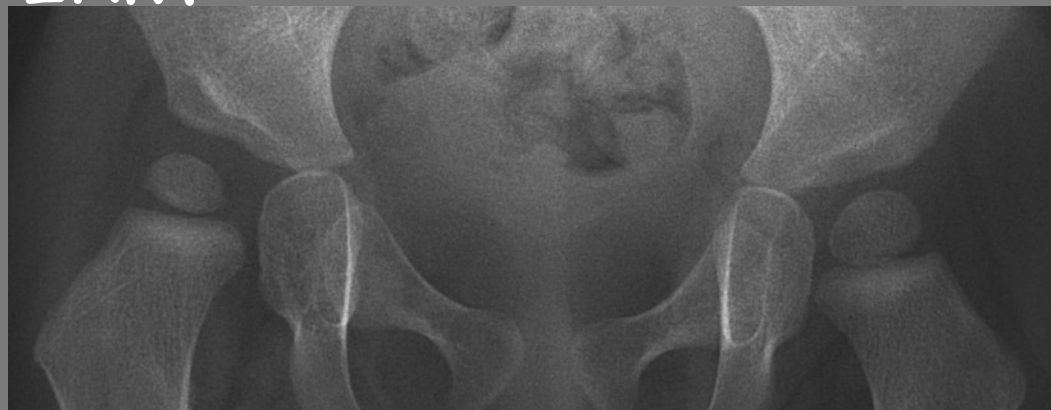

La coxométrie osseuse

2 référentiels habituellement utilisés

1. Guillaumat 0-13 ans, position du point E non précisée, tables pour HTE et VCE

2. Tönnis 0-6 ans, E au niveau du bd latéral du cotyle, pas de table pour VCE

   Table HTE fille Table HTE Garçon

IRM et dysplasie résiduelle

Quand ?

Lorsque la coxométrie osseuse est anormale ou manifestement fausse car imprécise et qu' il y a une décision chirurgicale à prendre

Pourquoi?

Voir les éléments cartilagineux du cotyle

Faire une coxométrie cartilagineuse

Comment?

Une séquence 3D permettant de bien voir le cartilage 3D GRE T2 ou 2D coronale GRE T2

IRM et dysplasie résiduelle

Comment?

*Une séquence 3D permettant de bien voir le cartilage ex: 3D GRE T2 ou 2D coronale GRE T2

* Une coupe coronale passant par le centre du cotyle = idem Plan de coupe échographique de GRAF

→ analyse du toit du cotyle

* Mesures HTE osseux, cartilagineux, labral

VCE osseux, cartilagineux

Mesures

- HTE os
- HTE cart
- HTE lab

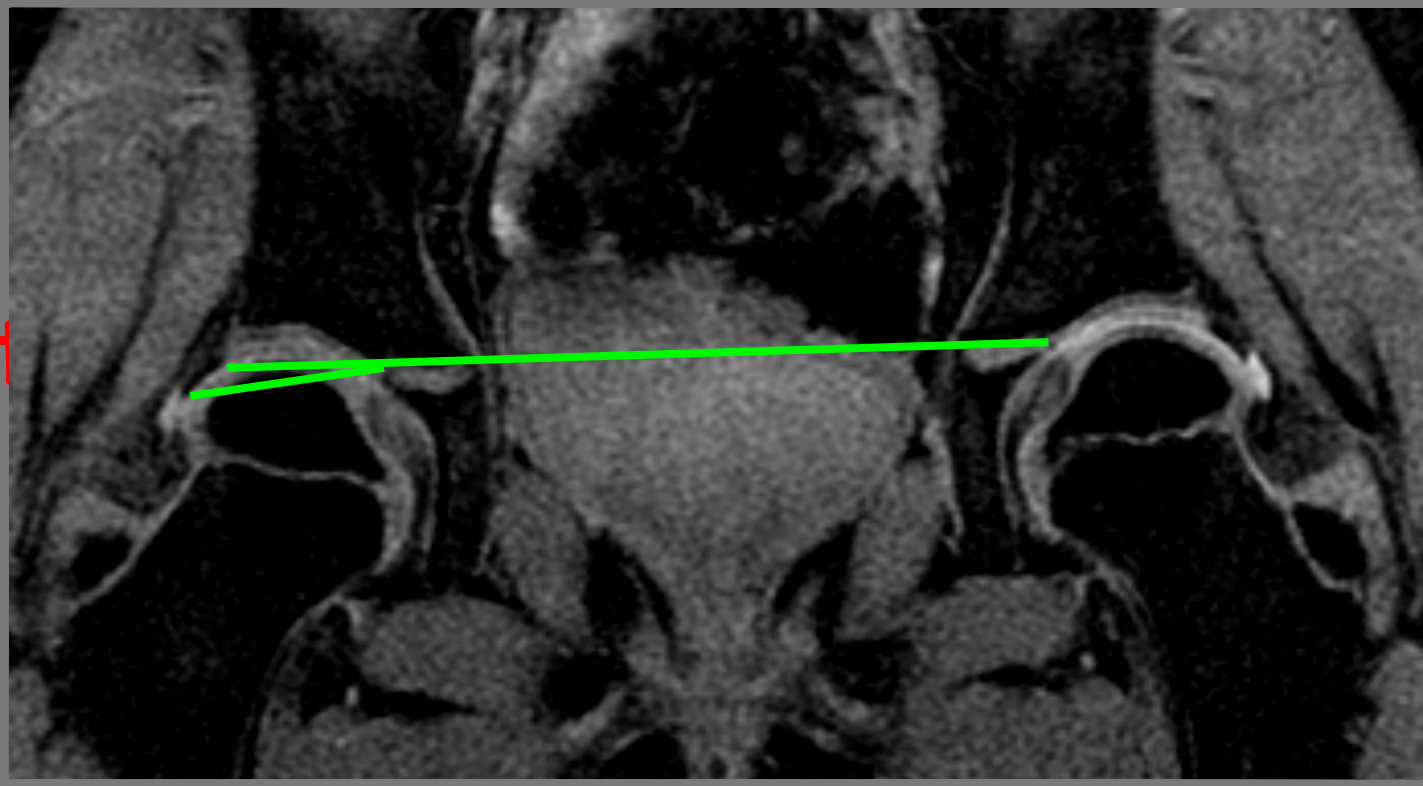

Mesures

- VCE oss
- VCE cart

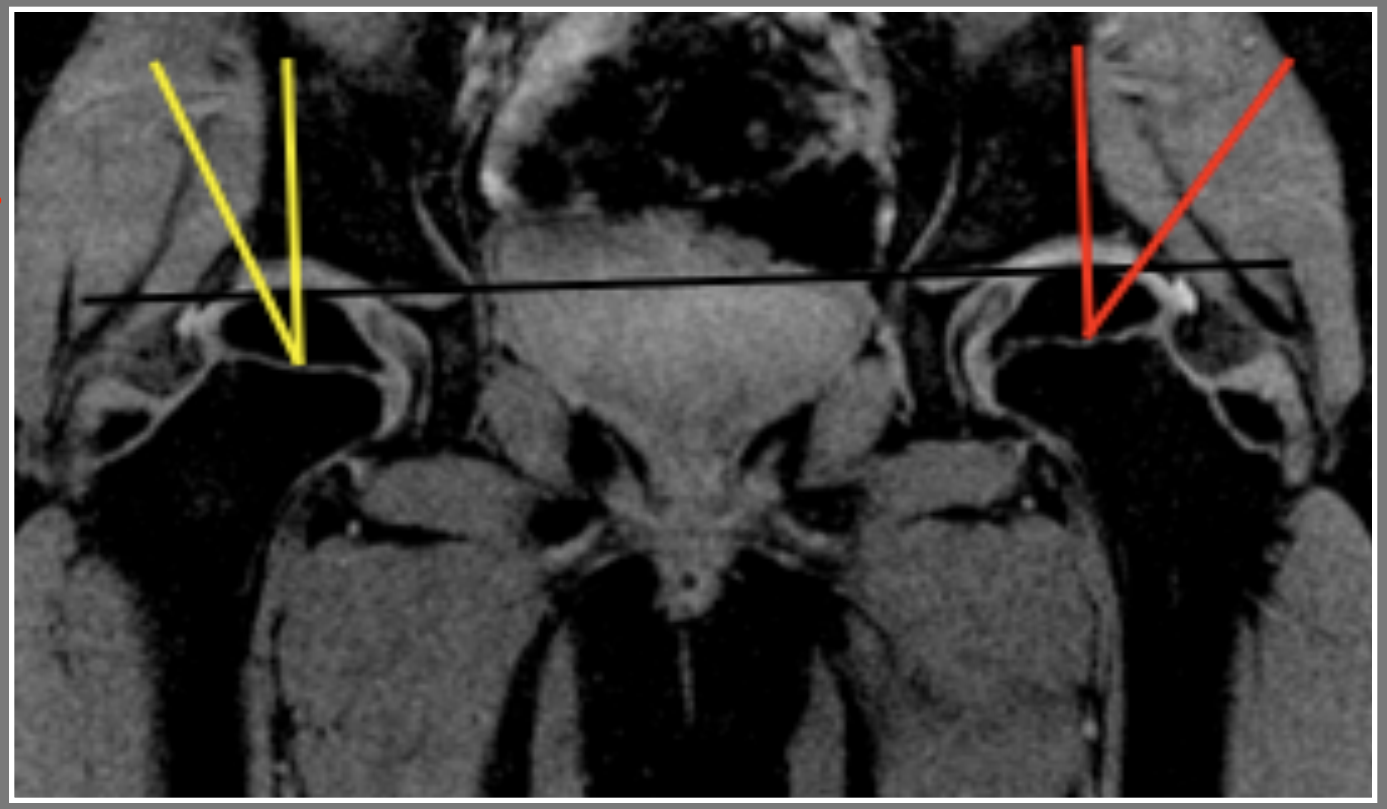

Valeurs normales (JPO 2014 in press)

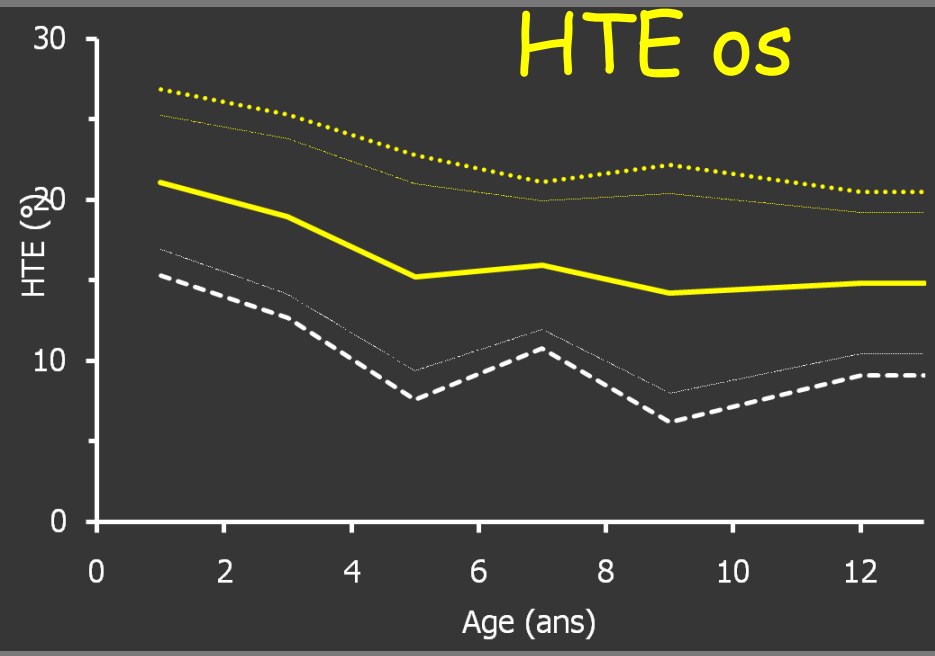

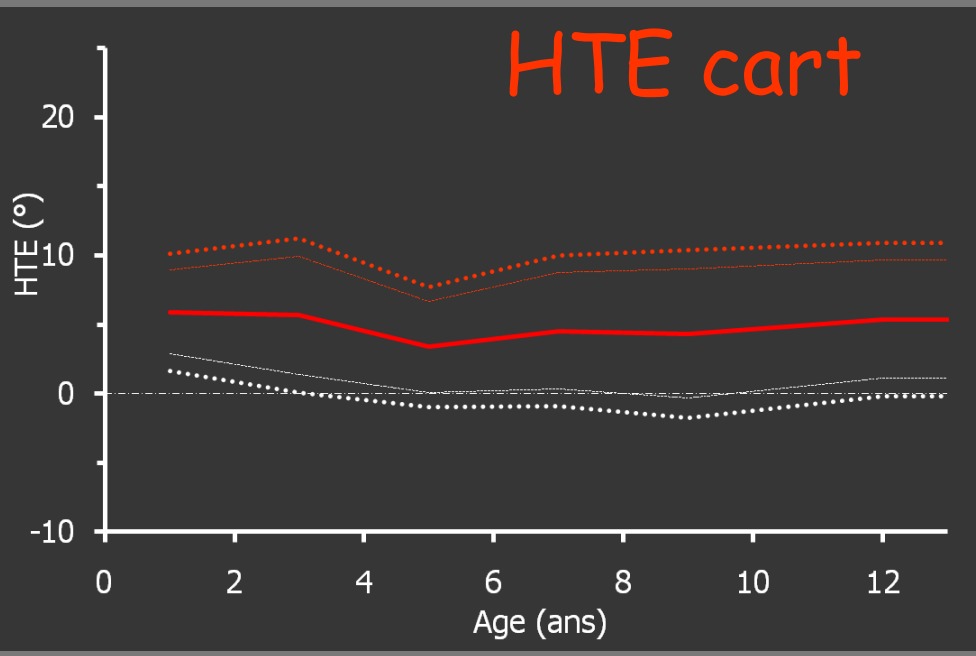

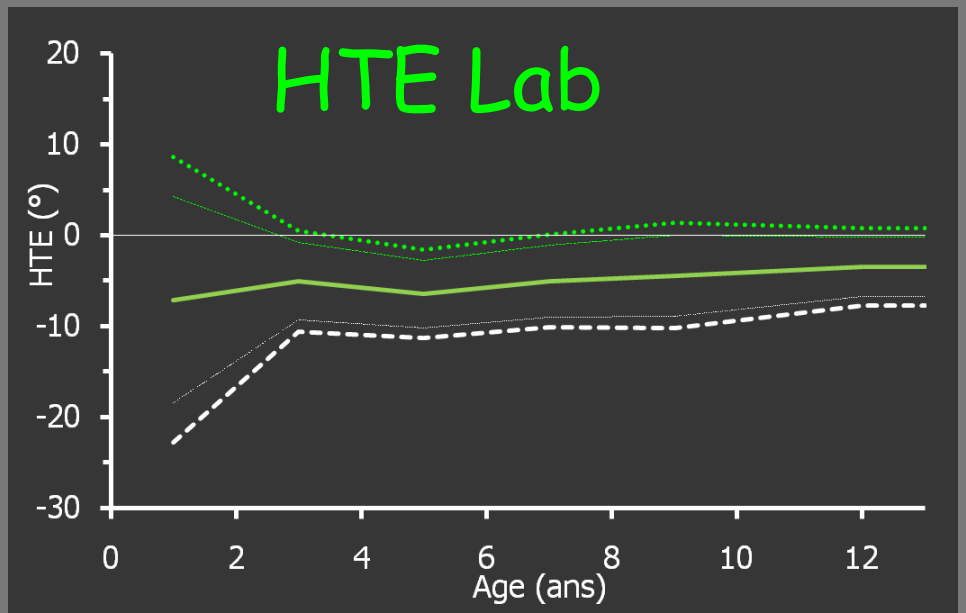

VCE os

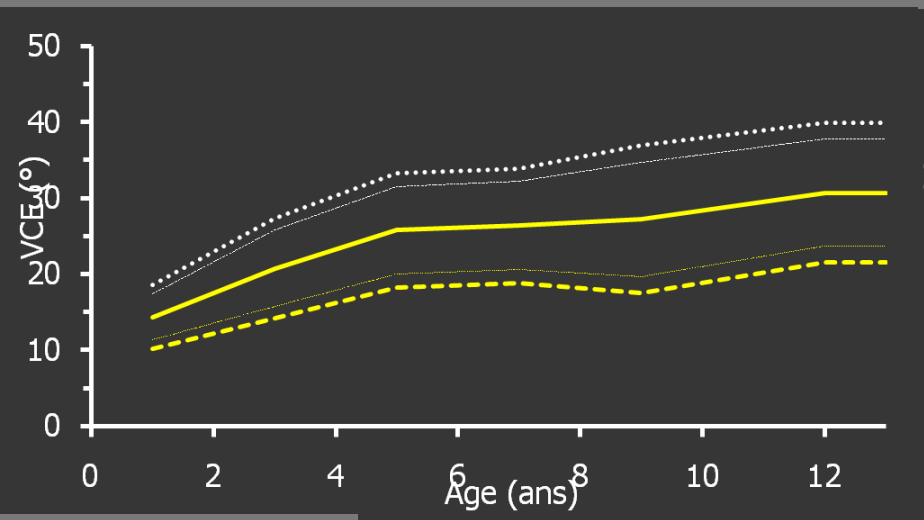

VCE cart

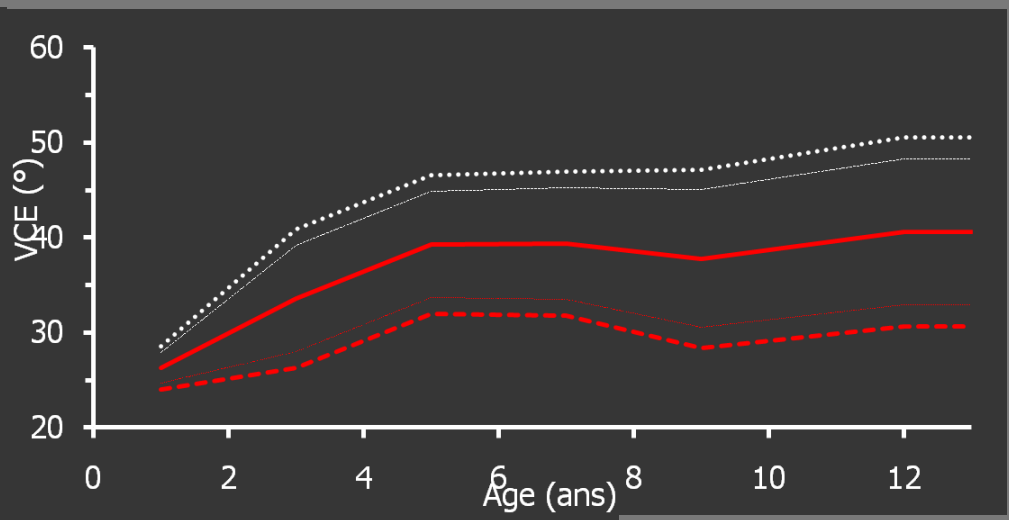

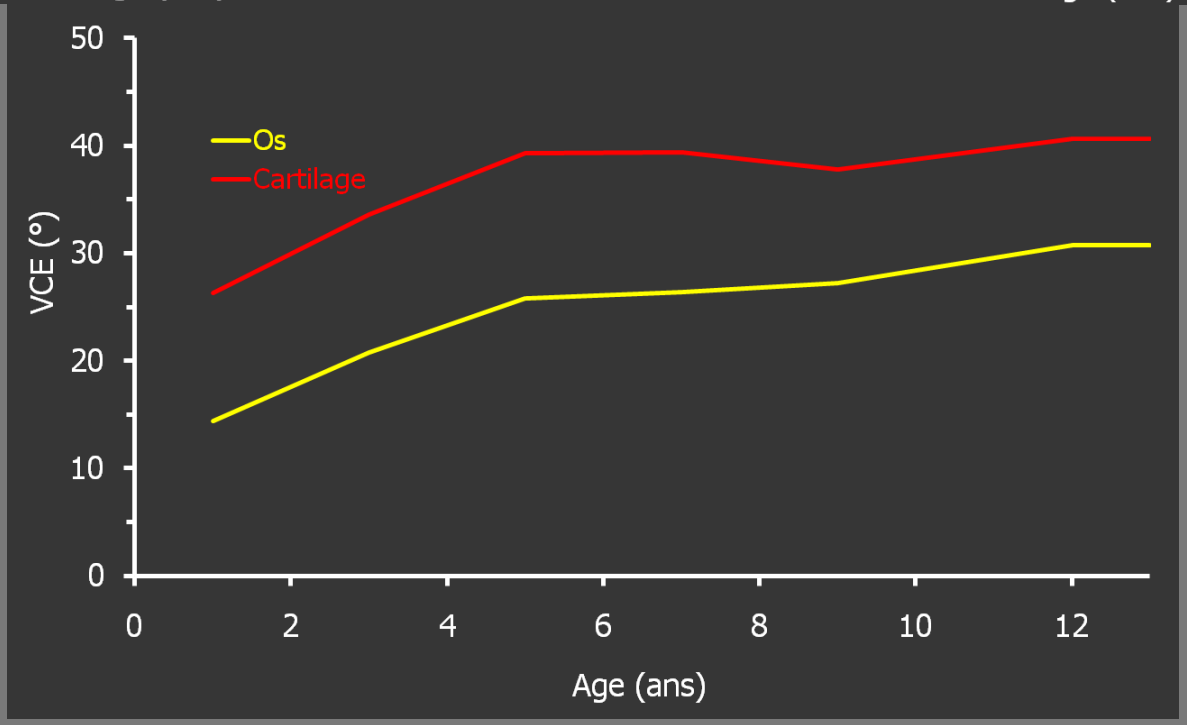

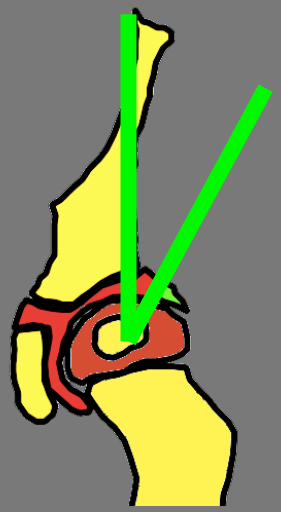

IRM et dysplasie résiduelle

Hanches concordantes

HTE os et HTE cart pathologiques

→Confirme la dysplasie résiduelle

Hanches discordantes

HTE os pathologique et HTE cart normal

→Anomalie de modelage du cotyle osseux

→Cotyle cartilagineux normal

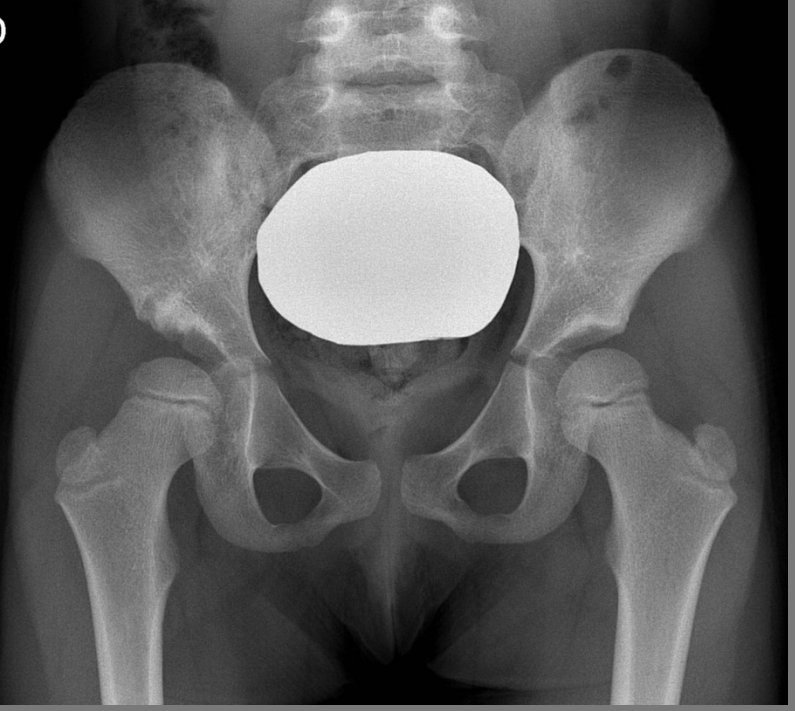

009Y
F
36.9
143
163
17.3
37.4
143
171
8.7
90.0
90.0

Imagerie des complications du traitement de la LCH

→ Imagerie du Type de complication

Imagerie du Traitement de la dysplasie résiduelle

→RX et TDM ou IRM si nécessaire

→Pas de spécificité par rapport aux autres indications d'acétabuloplastie

Messages

- Avant 3- 4 mois → Echographie

  2 techniques:
  - Graf (cotyle),
  - Couture/Tréguier (Distance Pubo-fémorale, FC)

- Après

  → Radiographie du bassin +/- IRM

  Limiter le recours au scanner
  - Irradiant et ne permet pas de visualiser les éléments cartilagineux