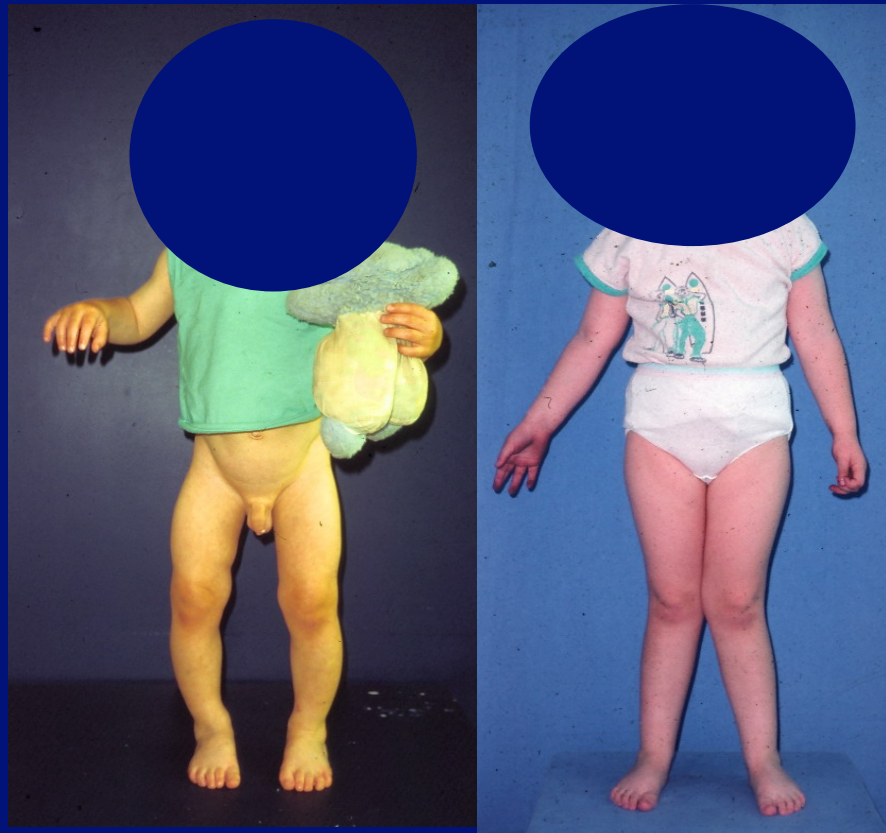



Déformations des membres inférieurs dans le plan frontal



**Joël Lechevallier,
Julien Leroux,
Saad Abu Amara
(Rouen)**



Plan du cours

- **Morphotype Normal**
- **Examen Clinique**
 - Diagnostic
 - Surveillance
- **Imagerie**
 - Indications
- **Genu varum**
 - Idiopathique
 - Acquis
 - Constitutionnel
- **Genu Valgum**
 - Idiopathique
 - Acquis
 - Constitutionnel
- **Traitement**

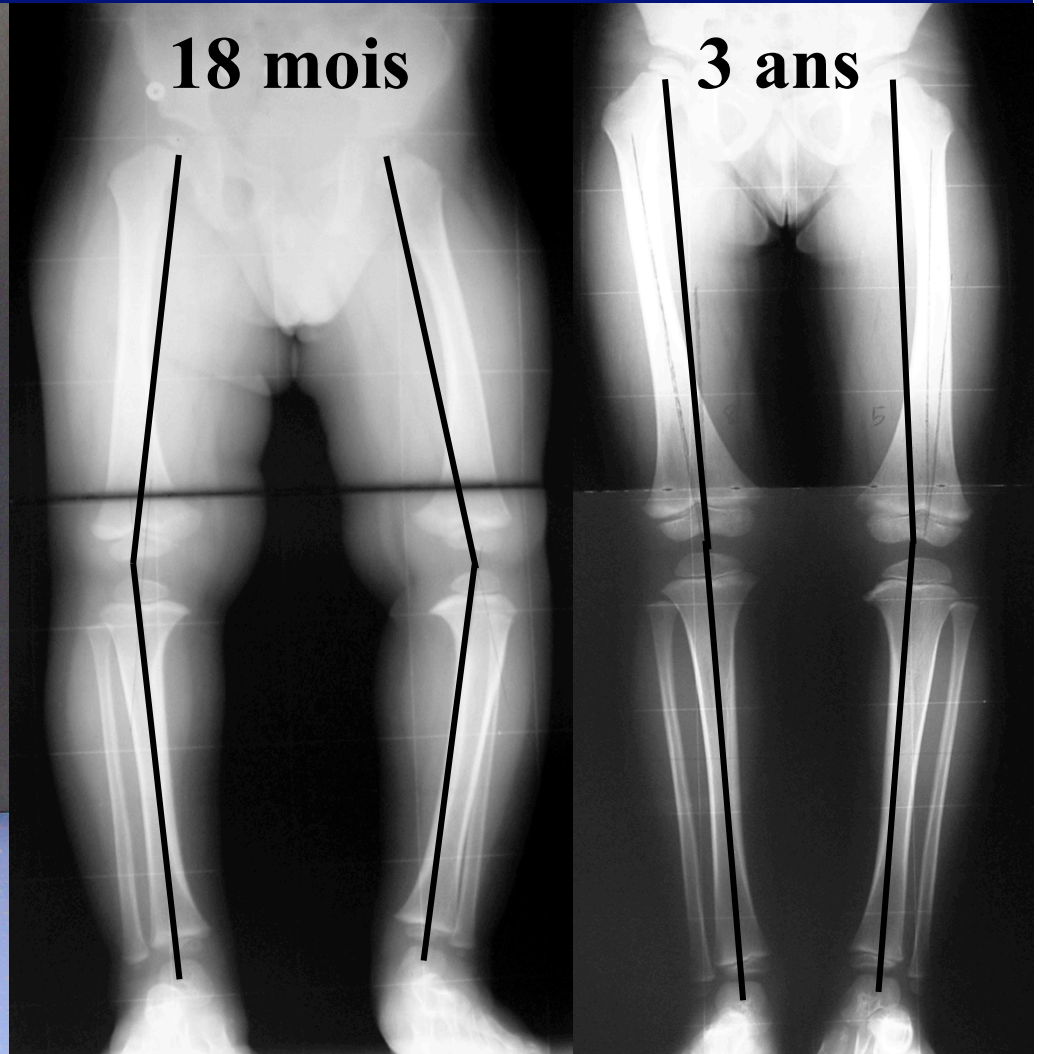
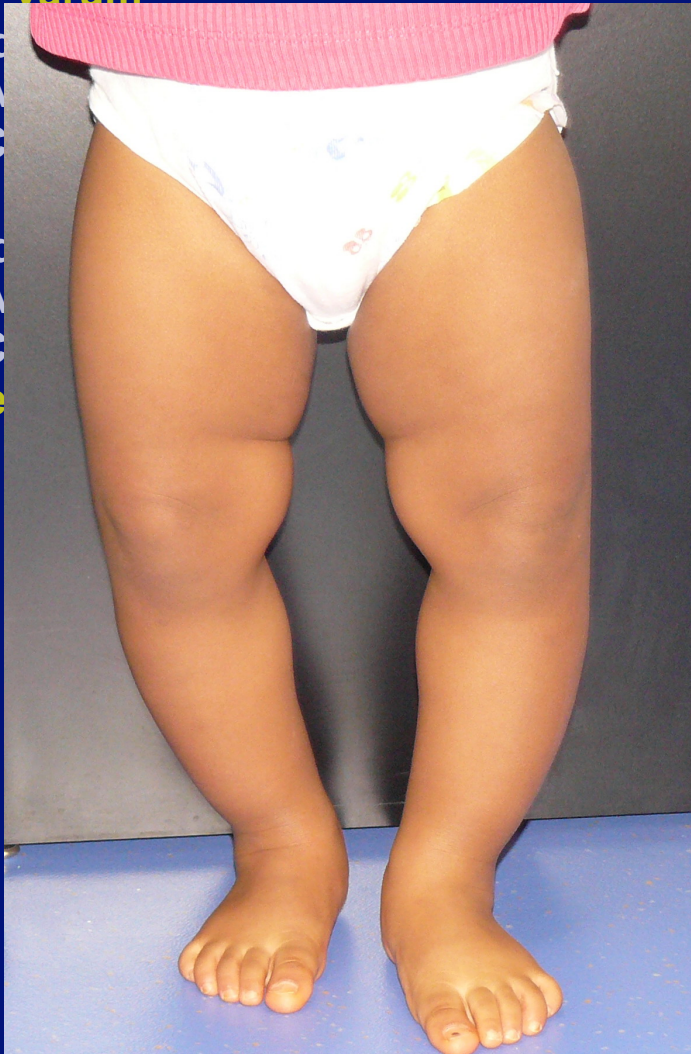

Ontogenèse

Morphotype Normal

- Examen Clinique
 - Diagnostic
 - Surveillance
- Imagerie
 - Indications
- Genu varum
 - Ic
 - A
 - C
- Genu valgum
 - Ic
 - A
 - C
- Traite

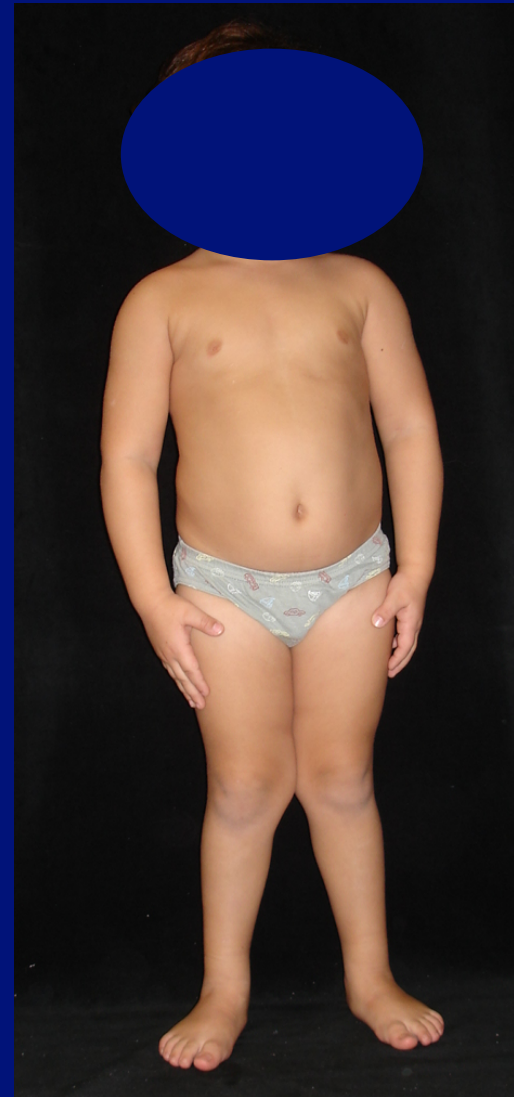• Genu varum: 0 à 3 ans



Morphotype Normal

- Examen Clinique
 - Diagnostic
 - Surveillance
- Imagerie
 - Indications
- Genu varum
 - Idiopathique
 - Acquis
 - Constitutionnel
- Genu Valgum
 - Idiopathique
 - Acquis
 - Constitutionnel
- Traitement

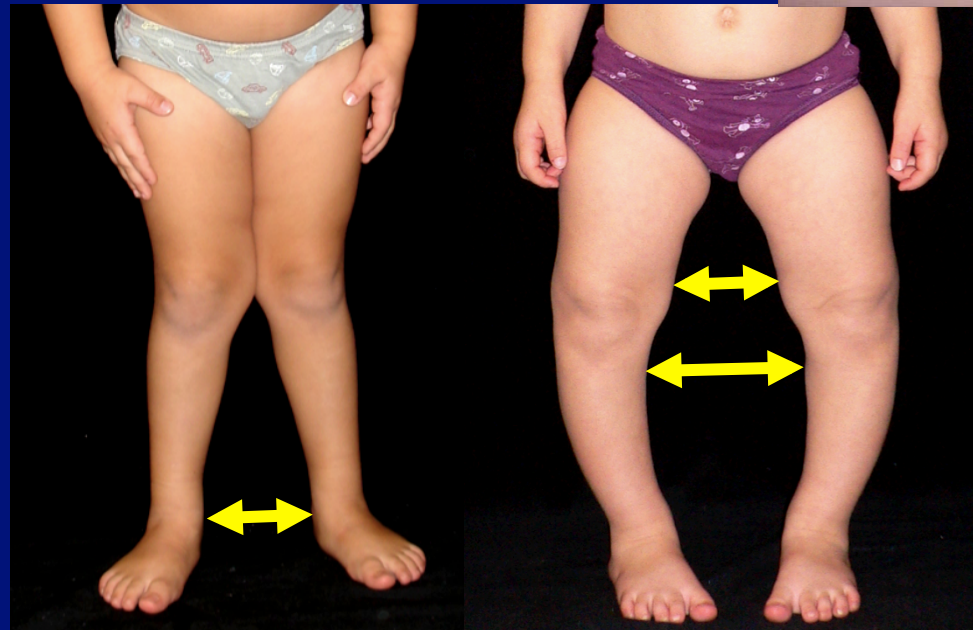
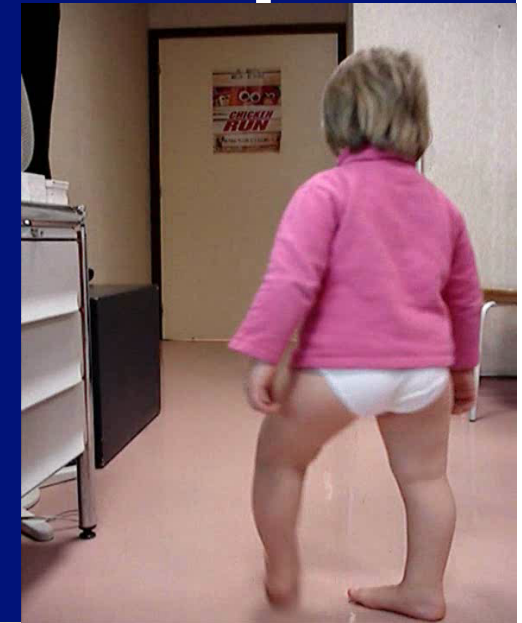• Genu Valgum: 2 à 6 ans



- Morphotype Normal
- **Examen Clinique**
 - Diagnostic
 - Surveillance
- **Imagerie**
 - Indications
- **Genu varum**
 - Idiopathique
 - Acquis
 - Constitutionnel
- **Genu Valgum**
 - Idiopathique
 - Acquis
 - Constitutionnel
- **Traitement**

Diagnostic Clinique

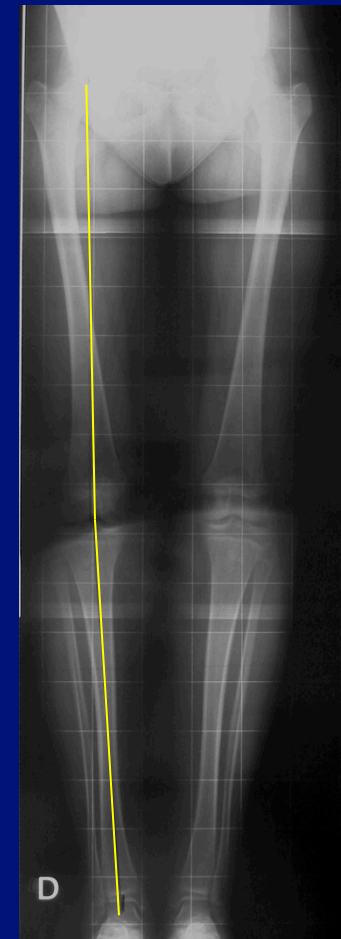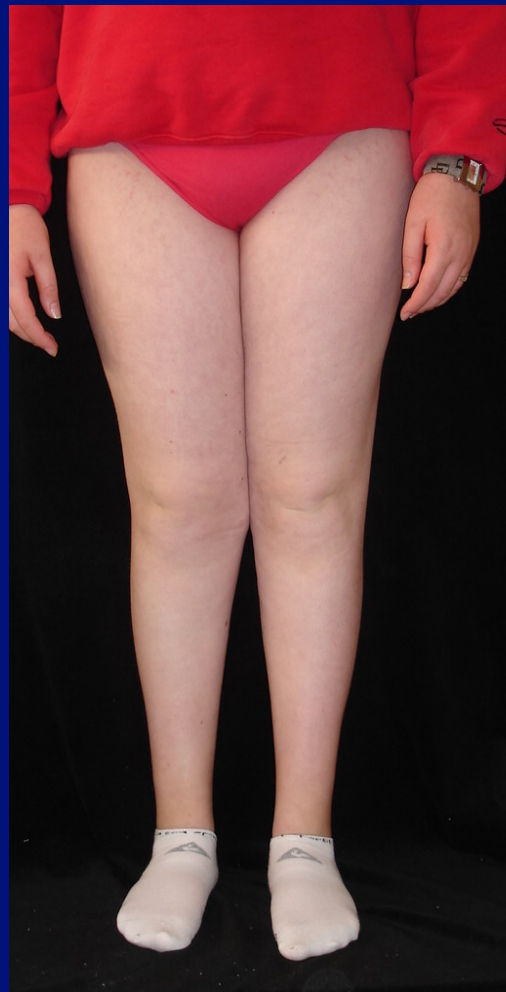- **Antécédents familiaux**
- **Marche**
- **Statique**
 - Distance intermalléolaire
 - Distance intercondylienne
 - Distance intermétaphysaire
 - Trouble rotationnel



Diagnostic Clinique

- Morphotype Normal
- Examen Clinique
 - Diagnostic
 - Surveillance
- Imagerie
 - Indications
- Genu varum
 - Idiopathique
 - Acquis
 - Constitutionnel
- Genu Valgum
 - Idiopathique
 - Acquis
 - Constitutionnel
- Traitement

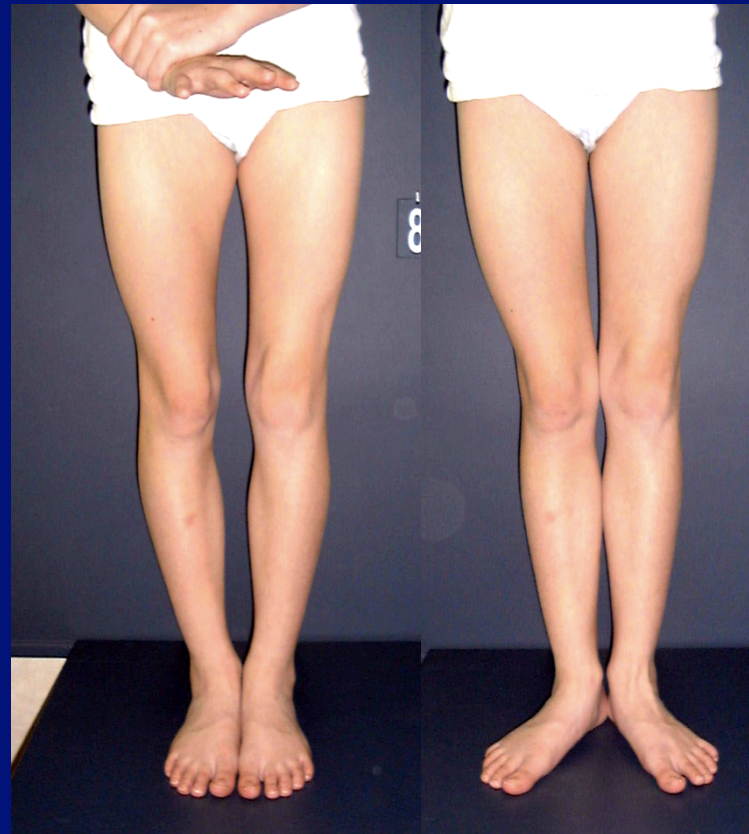- **Diagnostics différentiels**
 - Faux genu valgum du surpoids



Diagnostic Clinique

- Morphotype Normal
- **Examen Clinique**
 - Diagnostic
 - Surveillance
- **Imagerie**
 - Indications
- **Genu varum**
 - Idiopathique
 - Acquis
 - Constitutionnel
- **Genu Valgum**
 - Idiopathique
 - Acquis
 - Constitutionnel
- **Traitement**

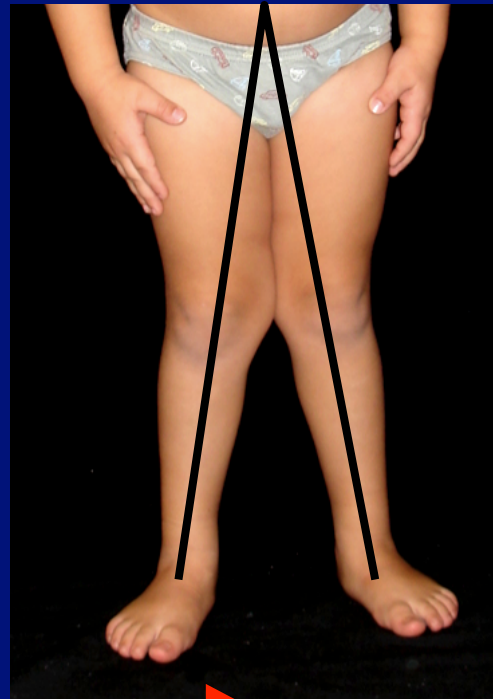
- **Diagnostics différentiels**
 - Faux genu valgum du surpoids
 - Troubles rotationnels



Surveillance

- Morphotype Normal
- Examen Clinique
 - Diagnostic
 - Surveillance
- Imagerie
 - Indications
- Genu varum
 - Idiopathique
 - Acquis
 - Constitutionnel
- Genu Valgum
 - Idiopathique
 - Acquis
 - Constitutionnel
- Traitement

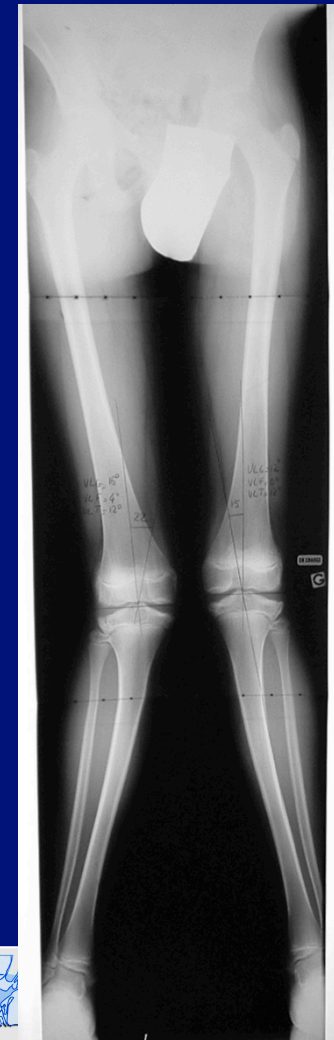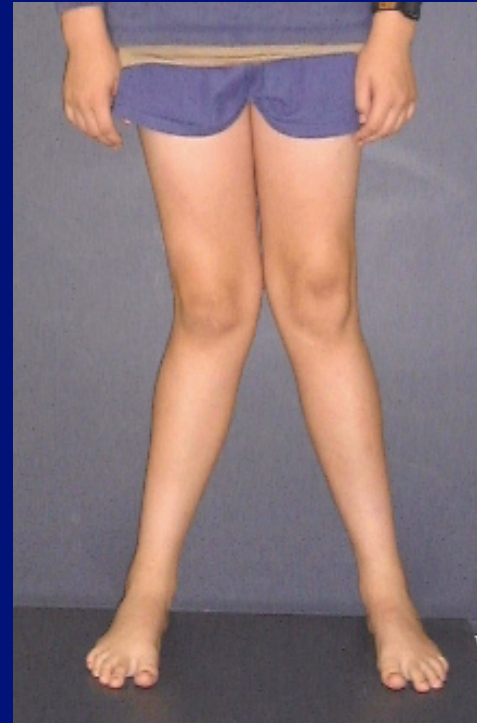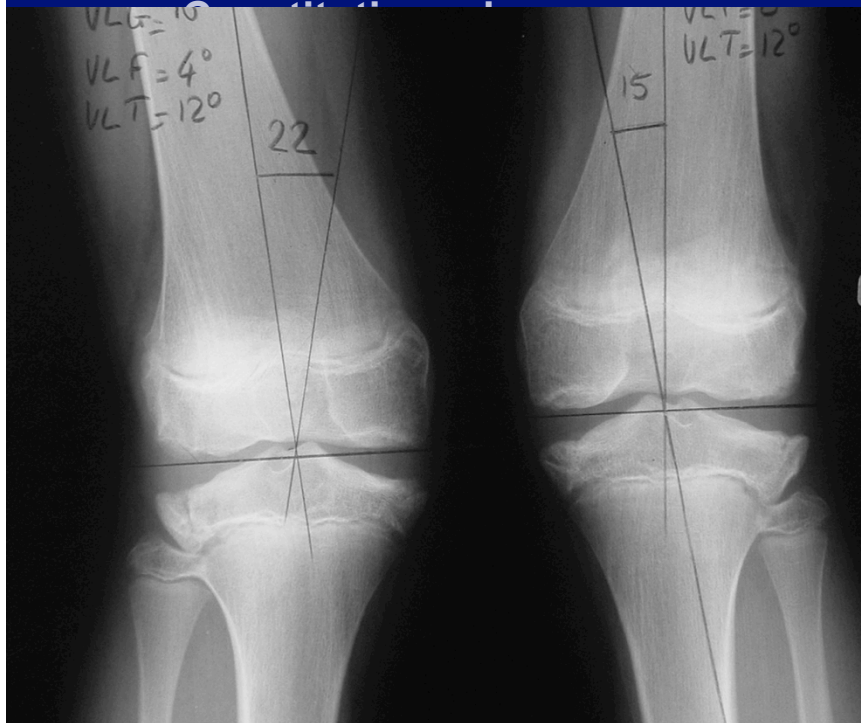- Distance intermalléolaire
- Distance intercondylienne
- Distance intermétaphysaire



Indications de l'imagerie

- Morphotype Normal
- Examen Clinique
 - Diagnostic
 - Surveillance
- **Imagerie**
 - Indications
- **Genu varum**
 - Idiopathique
 - Acquis
 - Constitutionnel
- **Genu Valgum**
 - Idiopathique
 - Acquis

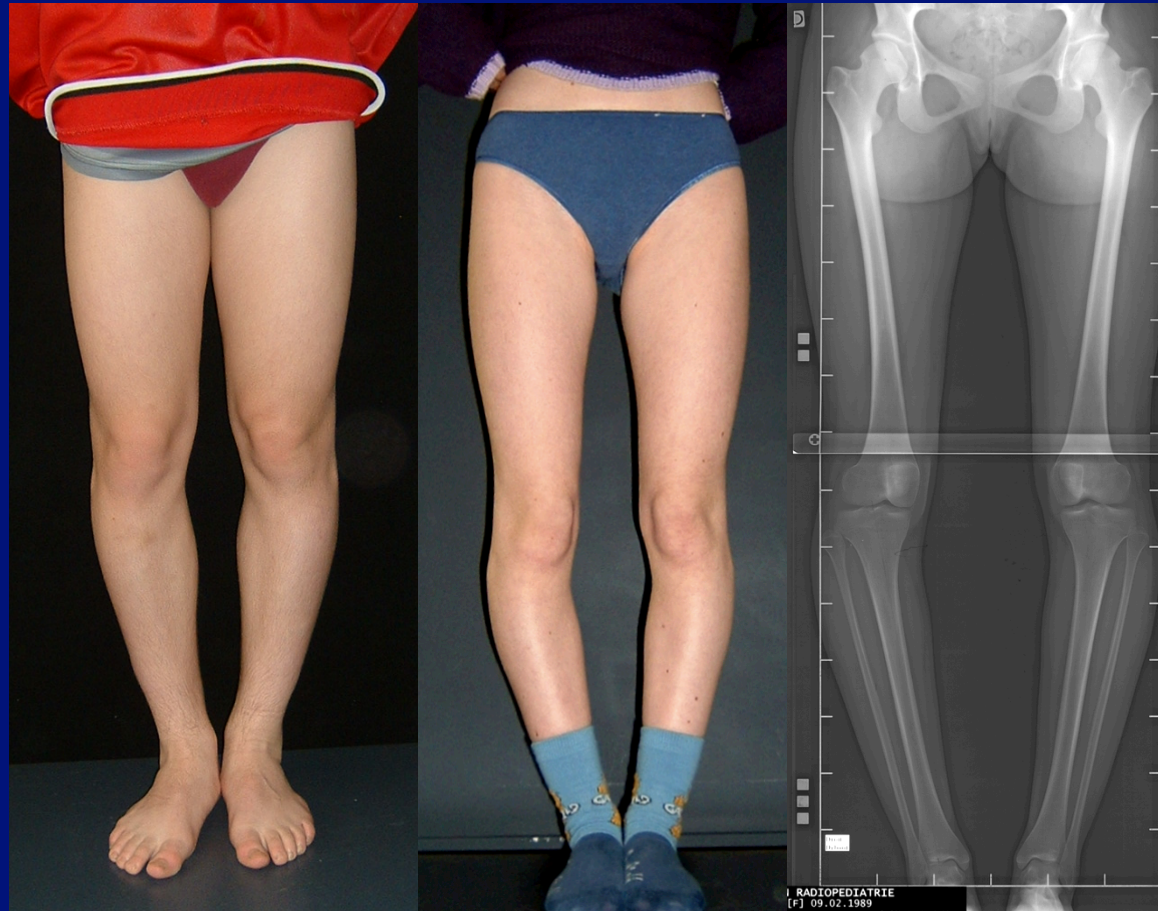
- **Déformation évolutive**
- **Déformation anachronique**
- **Déformation asymétrique**
- **DIM > 8 cm**
- **DIC > 3 cm**



Genu varum

- Morphotype Normal
- Examen Clinique
 - Diagnostic
 - Surveillance
- Imagerie
 - Indications
- **Genu varum**
 - Idiopathique
 - Acquis
 - Constitutionnel

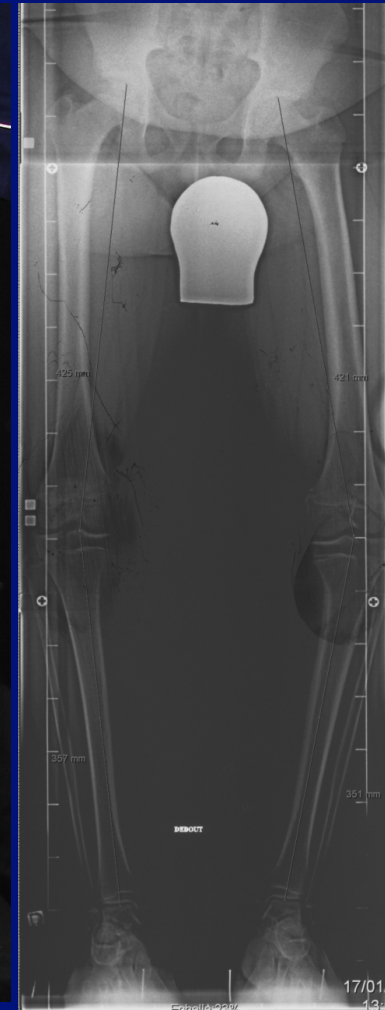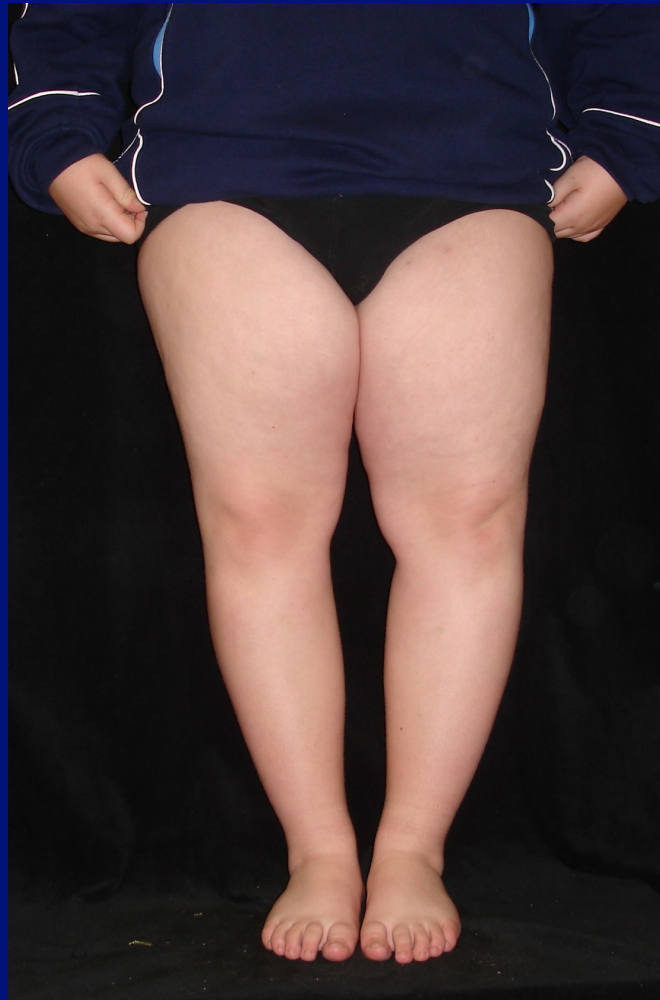- **Physiologique**
- **Idiopathique**



Genu varum

Obésité

- Morphotype Normal
- Examen Clinique
 - Diagnostic
 - Surveillance
- Imagerie
 - Indications
- **Genu varum**
 - Idiopathique
 - Acquis
 - Constitutionnel
- **Genu Valgum**
 - Idiopathique
 - Acquis
 - Constitutionnel
- **Traitement**

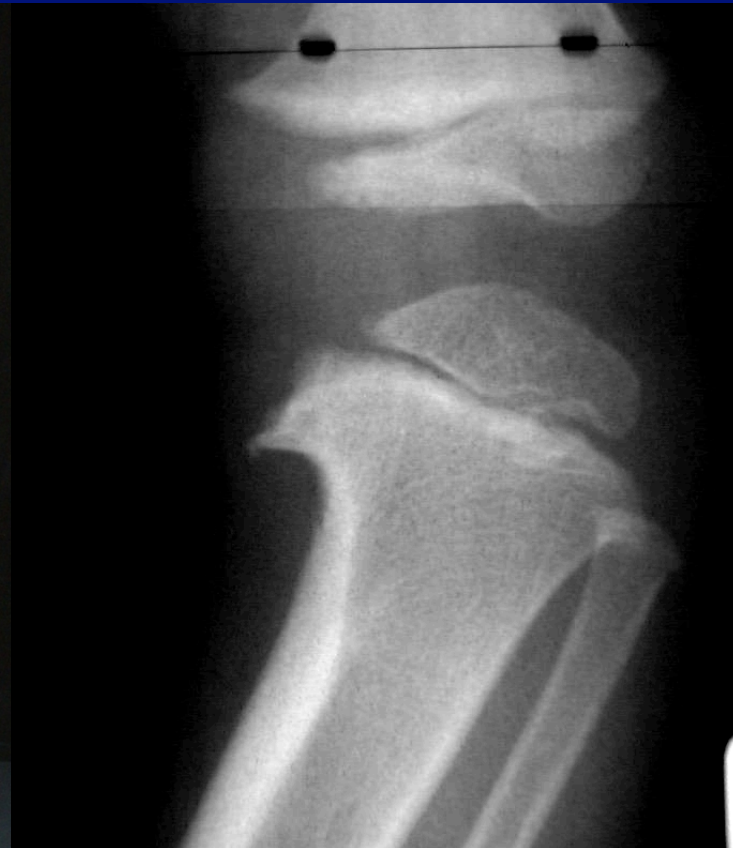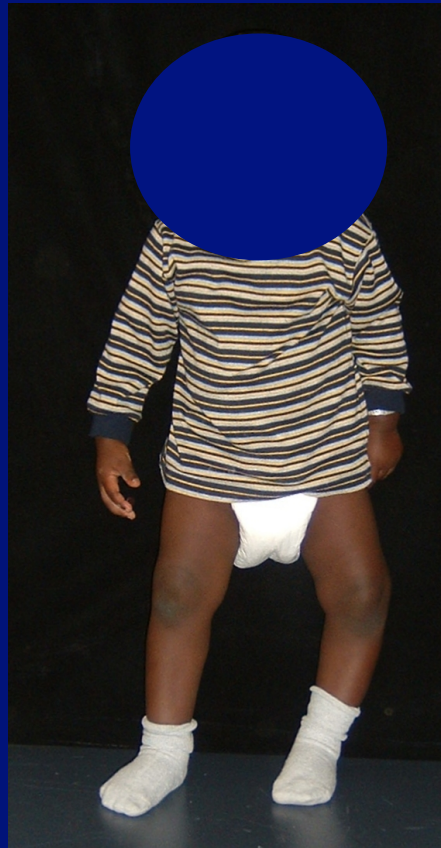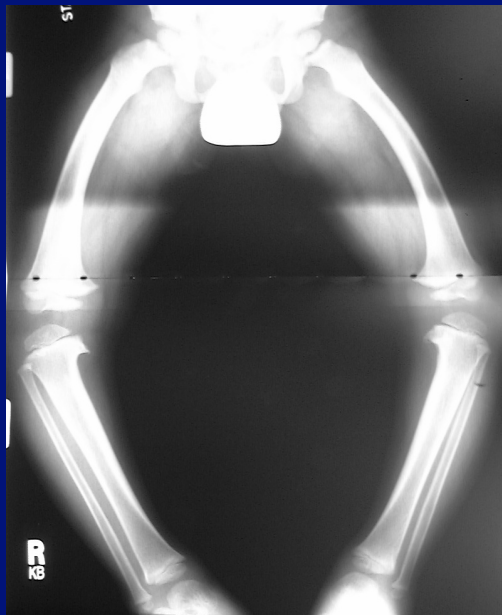


Genu varum

Maladie de Blount

Dysplasie métaphyso-épiphysaire localisée

- Morphotype Normal
- Examen Clinique
 - Diagnostic
 - Surveillance
- Imagerie
 - Indications
- **Genu varum**
 - Idiopathique
 - Acquis
 - Constitutionnel
- **Genu Valgum**
 - Idiopathique
 - Acquis
 - Constitutionnel
- **Traitement**

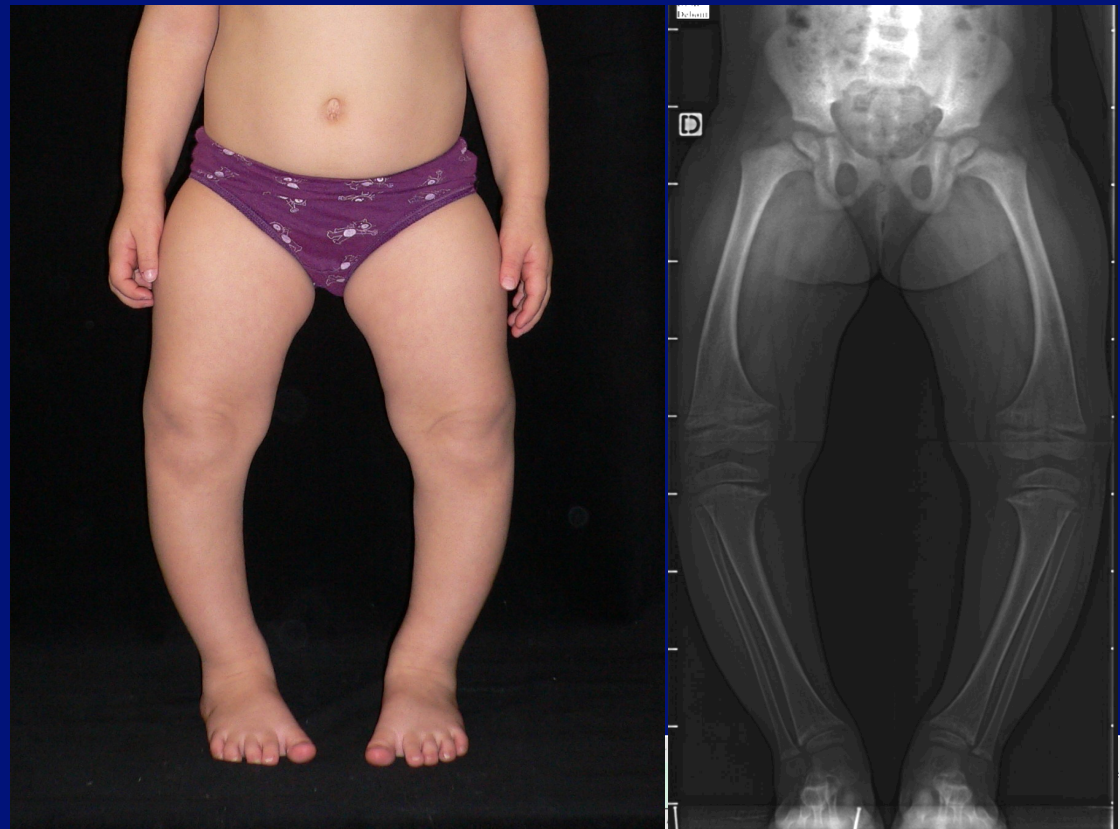
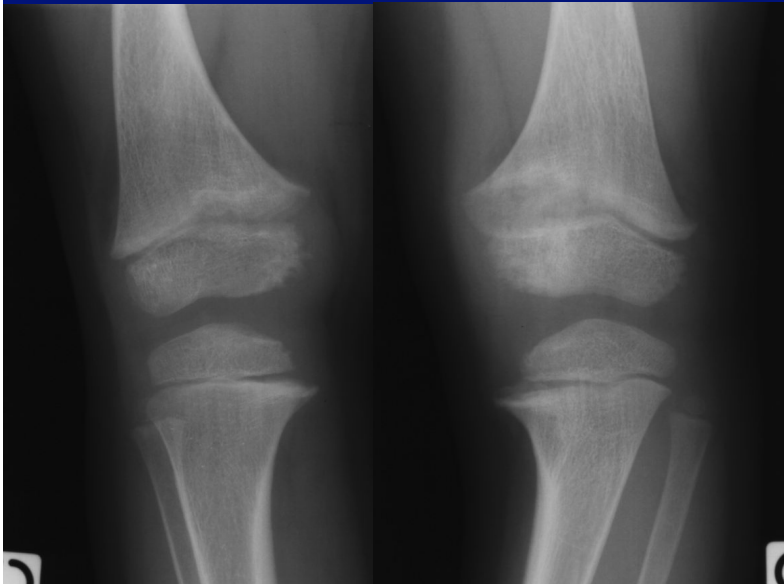

Genu varum

- Morphotype Normal
- Examen Clinique
 - Diagnostic
 - Surveillance
- Imagerie
 - Indications
- **Genu varum**
 - Idiopathique
 - Acquis
 - Constitutionnel
- **Genu Valgum**
 - Idiopathique
 - Acquis
 - Constitutionnel
- **Traitement**

Rachitisme carentiel

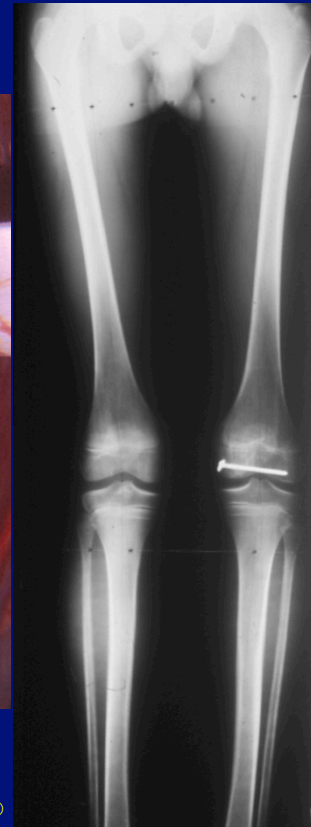
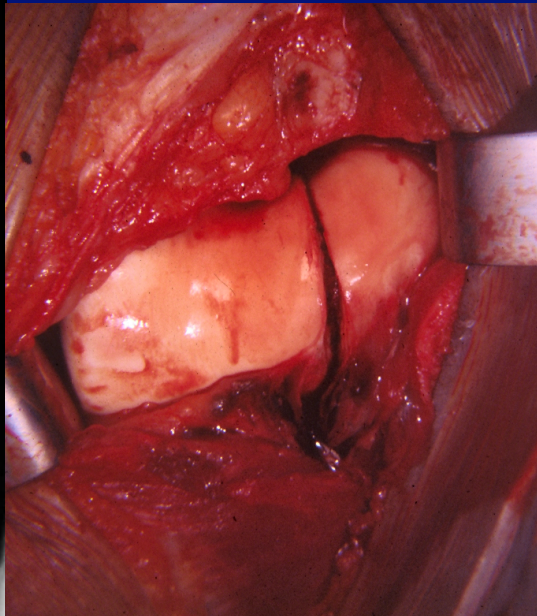
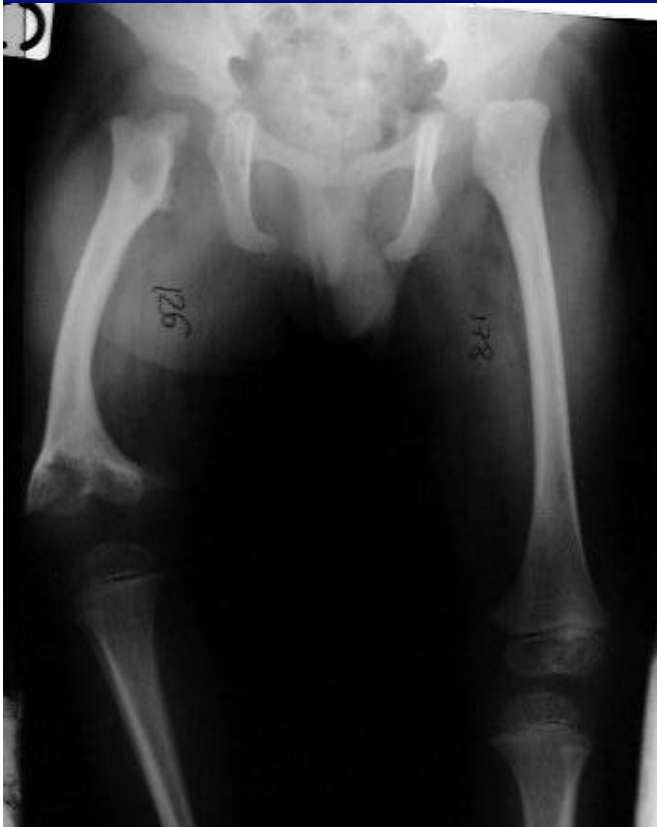Rachitisme Vitamino-résistant



- Morphotype Normal
- Examen Clinique
 - Diagnostic
 - Surveillance
- Imagerie
 - Indications
- **Genu varum**
 - Idiopathique
 - Acquis
 - Constitutionnel
- **Genu Valgum**

Genu varum

Epiphysiodèse infectieuse ou traumatique

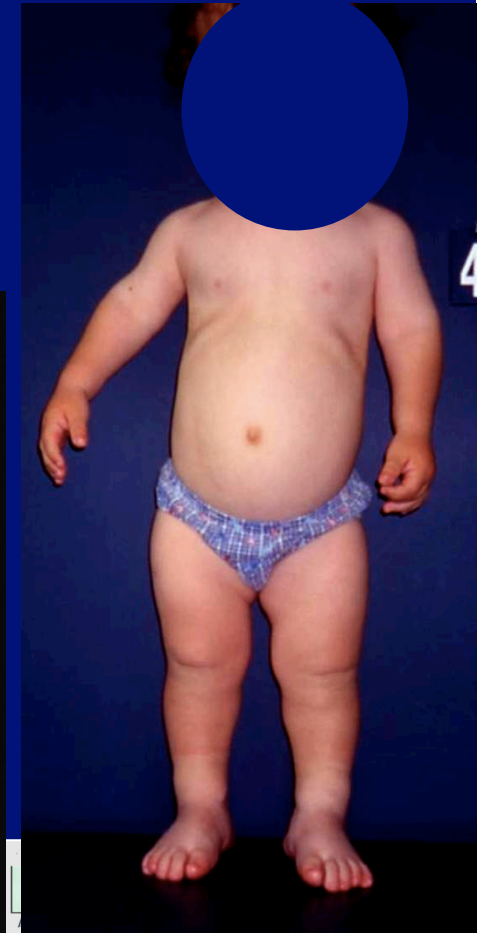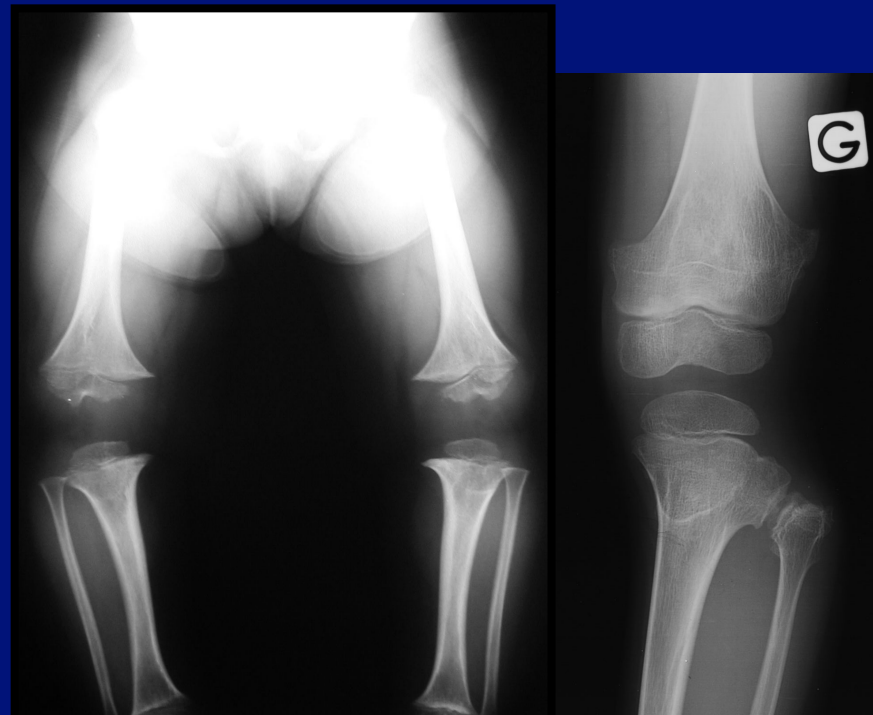


Genu varum

- Morphotype Normal
- Examen Clinique
 - Diagnostic
 - Surveillance
- Imagerie
 - Indications
- **Genu varum**
 - Idiopathique
 - Acquis
 - Constitutionnel
- **Genu Valgum**
 - Idiopathique
 - Acquis
 - Constitutionnel
- **Traitement**

Maladies osseuses constitutionnelles

- Achondroplasie
- Dysplasie spondylo-épiphysaire
- Dysplasie métaphysaire de Schmidt
- Maladies de surcharge
- Maladie exostosante

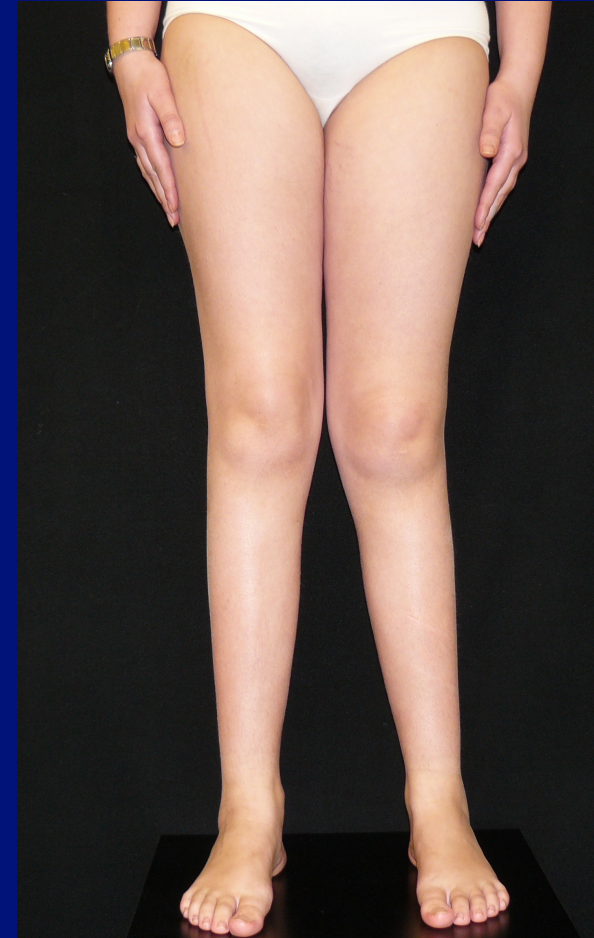

Genu Valgum

- Morphotype Normal
- Examen Clinique
 - Diagnostic
 - Surveillance
- Imagerie
 - Indications
- Genu varum
 - Idiopathique
 - Acquis
 - Constitutionnel
- **Genu Valgum**
 - Idiopathique
 - Acquis
 - Constitutionnel
- **Traitement**

- **Idiopathique**

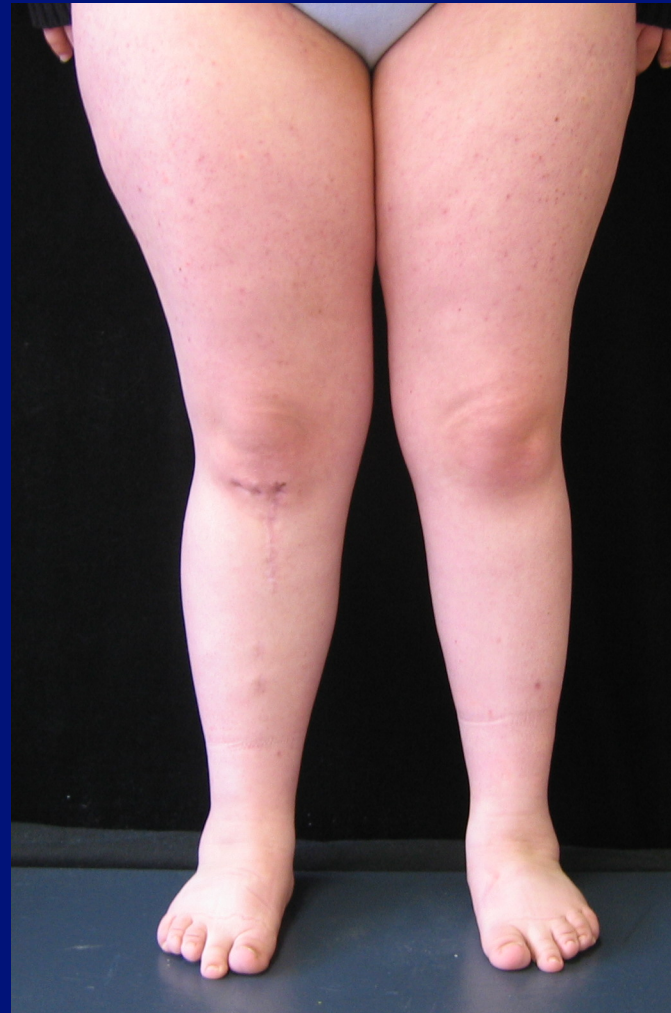
- Pangenogramme
- DIM > 8cm
- Angle FT > 6°



Genu Valgum

- Morphotype Normal
- Examen Clinique
 - Diagnostic
 - Surveillance
- Imagerie
 - Indications
- Genu varum
 - Idiopathique
 - Acquis
 - Constitutionnel
- **Genu Valgum**
 - Idiopathique
 - **Acquis**
 - Constitutionnel
- **Traitement**

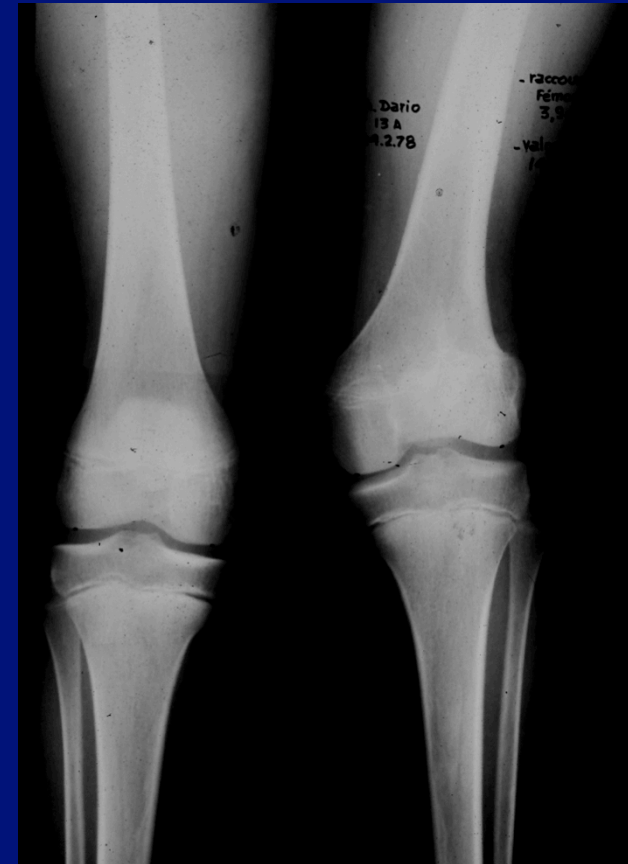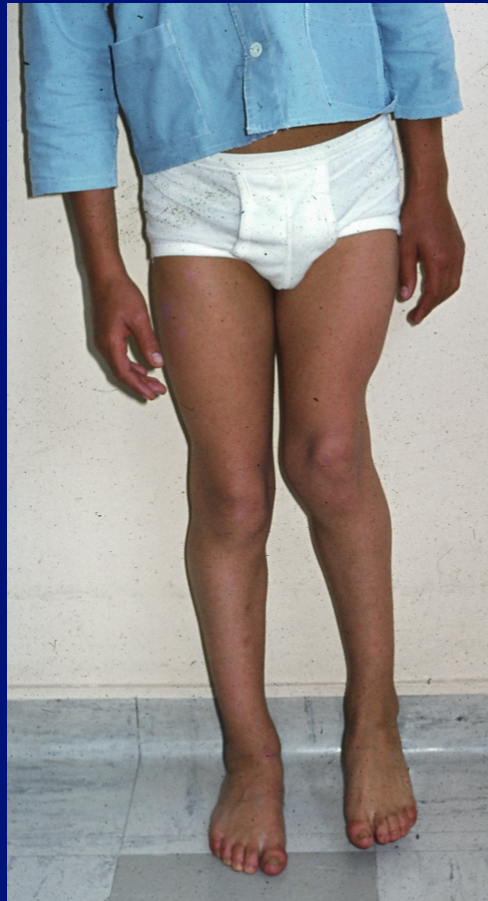Obèse



Genu Valgum

– Post-Traumatique – Epiphysiodèse

- Morphotype Normal
- Examen Clinique
 - Diagnostic
 - Surveillance
- Imagerie
 - Indications
- Genu varum
 - Idiopathique
 - Acquis
 - Constitutionnel
- **Genu Valgum**
 - Idiopathique
 - Acquis
 - Constitutionnel
- **Traitement**

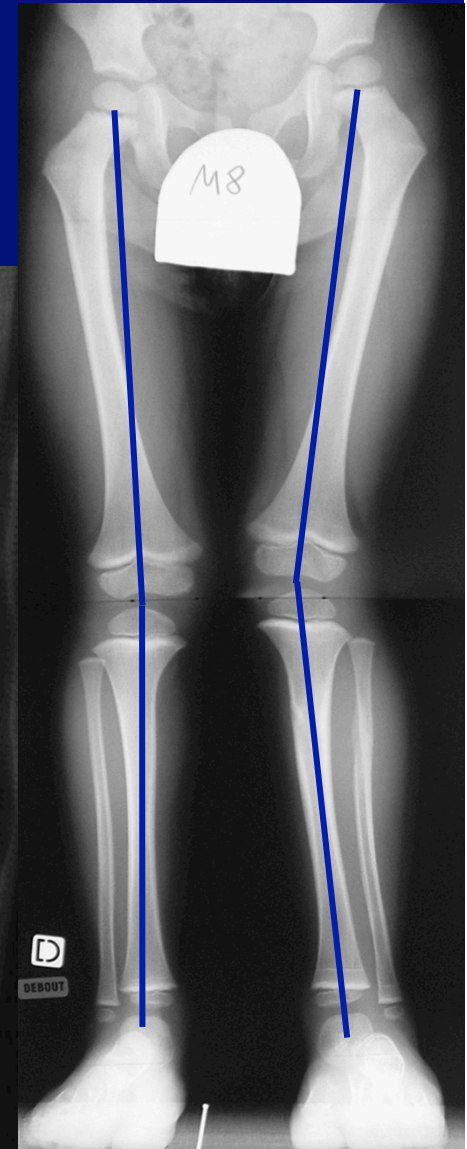
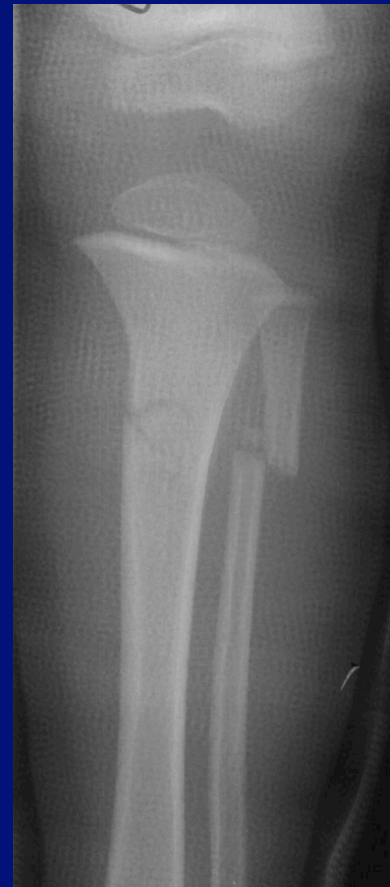

Genu Valgum

- Morphotype Normal
- Examen Clinique
 - Diagnostic
 - Surveillance
- Imagerie
 - Indications
- Genu varum
 - Idiopathique
 - Acquis
 - Constitutionnel
- **Genu Valgum**
 - Idiopathique
 - Acquis
 - Constitutionnel
- **Traitement**

– Post-Traumatique

- Epiphysiodèse
- **Fracture métaphysaire**

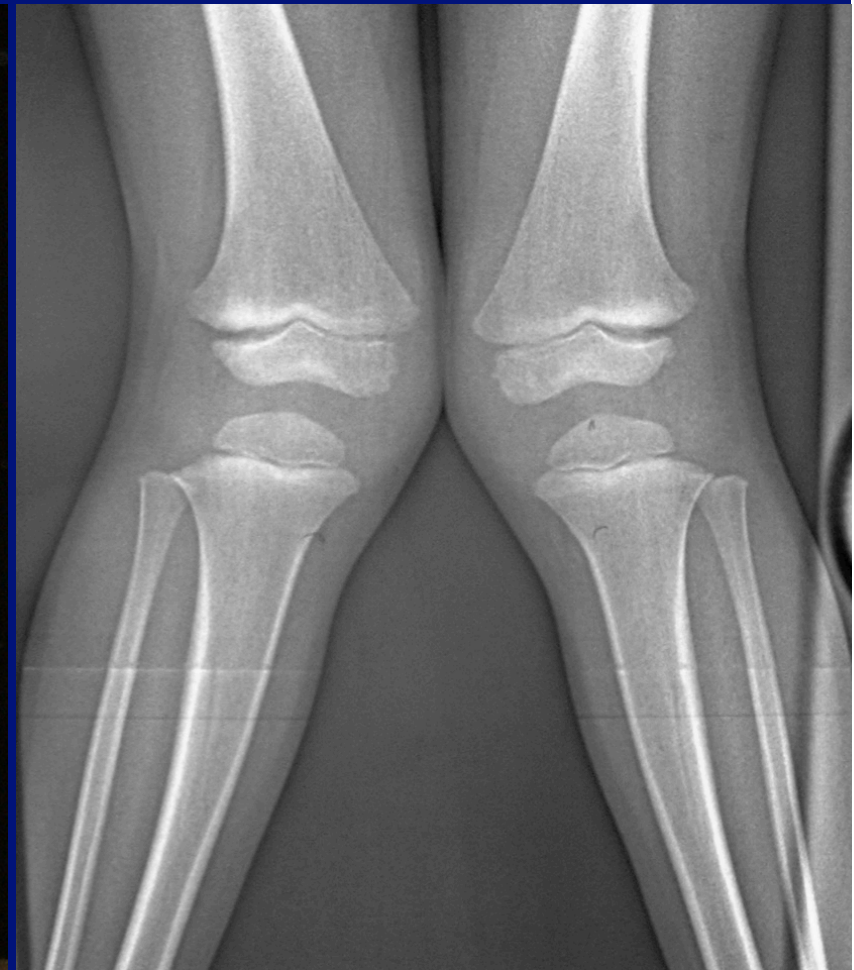
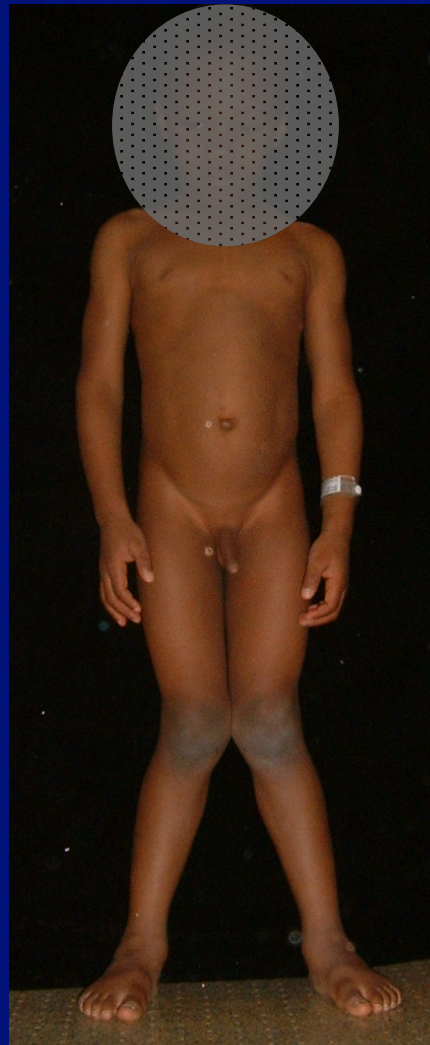
- Anticiper
- Informer
- Evolution spontanée

Genu Valgum

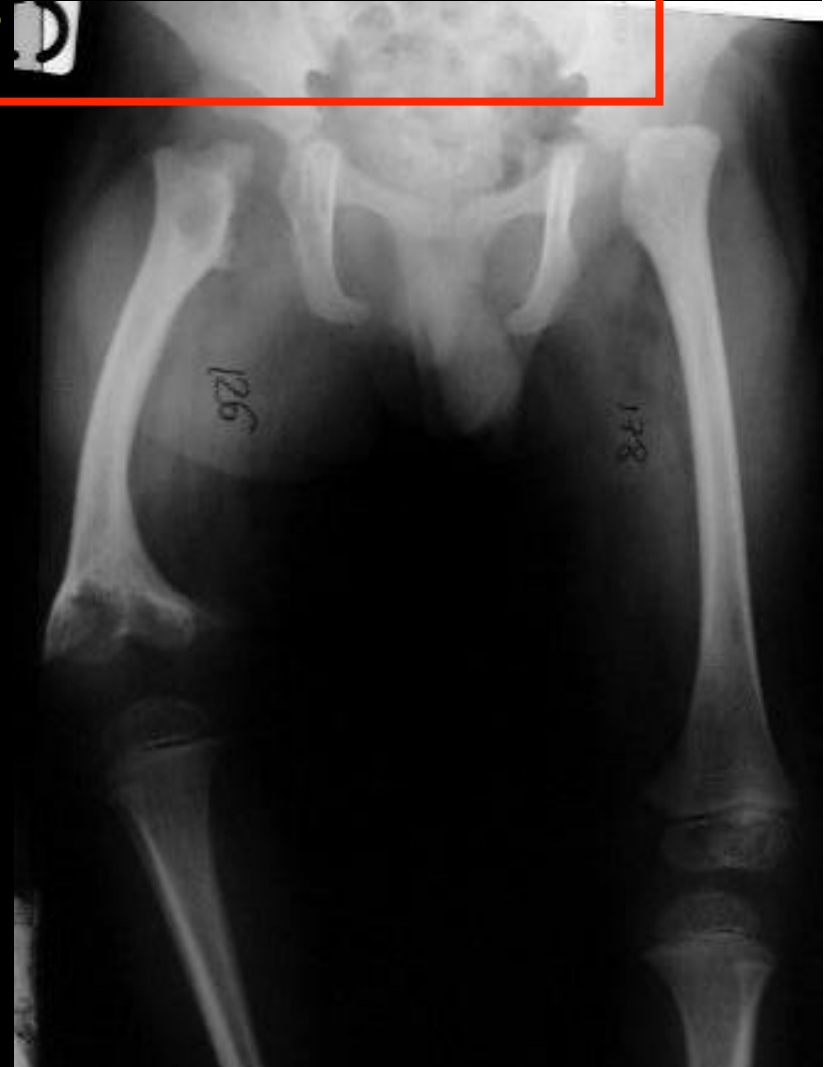Maladie Osseuse Constitutionnelle

- Morphotype Normal
- Examen Clinique
 - Diagnostic
 - Surveillance
- Imagerie
 - Indications
- Genu varum
 - Idiopathique
 - Acquis
 - Constitutionnel
- **Genu Valgum**
 - Idiopathique
 - Acquis
 - **Constitutionnel**
- **Traitement**



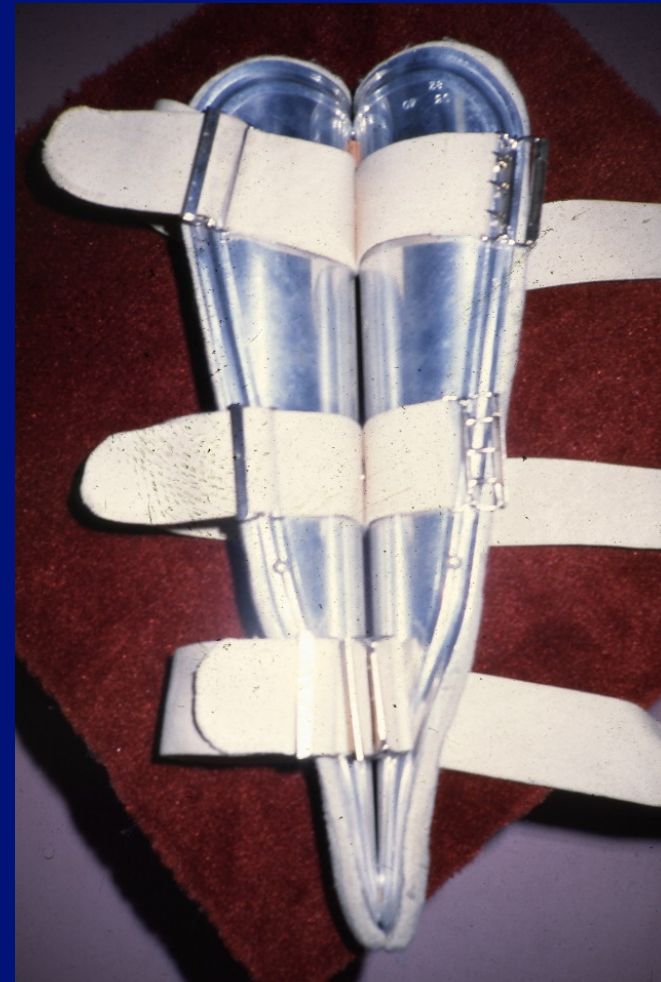
Quel est le traitement le plus approprié pour ce Genu varum par épiphysiodèse post infectieuse de l'extrémité inférieure du fémur?

- A. Désépiphysiodèse interne**
- B. Epiphysiodèse externe**
- C. Ostéotomie de fermeture externe et allongement**
- D. Ostéotomie d'ouverture interne et allongement**



- Morphotype Normal
- Examen Clinique
 - Diagnostic
 - Surveillance
- Imagerie
 - Indications
- Genu varum
 - Idiopathique
 - Acquis
 - Constitutionnel
- Genu Valgum
 - Idiopathique
 - Acquis
 - Constitutionnel

- **Appareillage ...**
 - Exceptionnelles indications



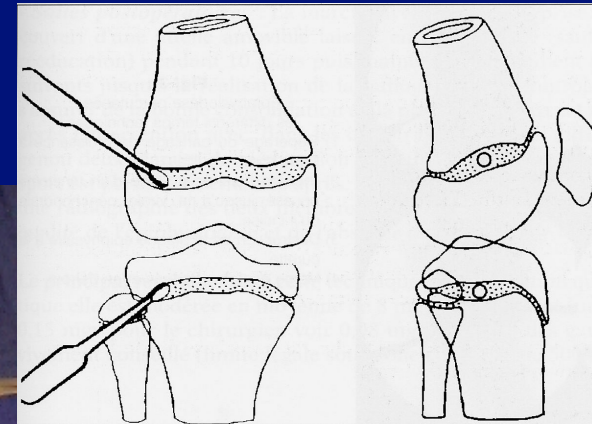
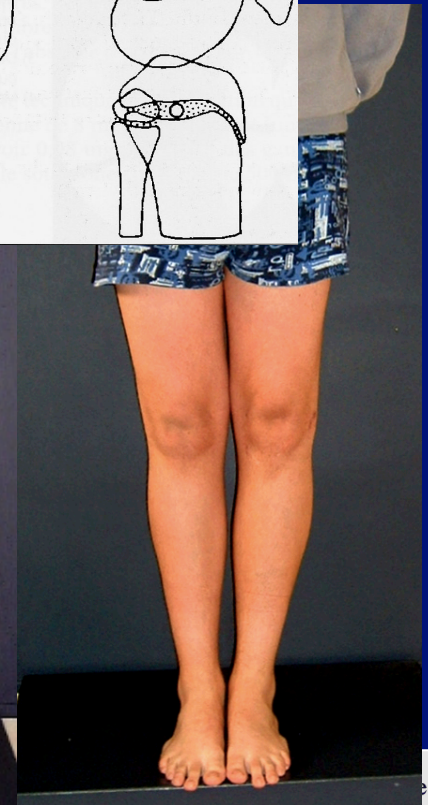
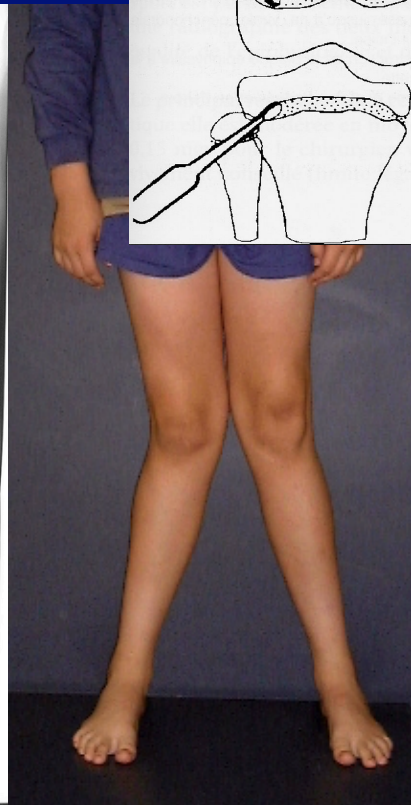
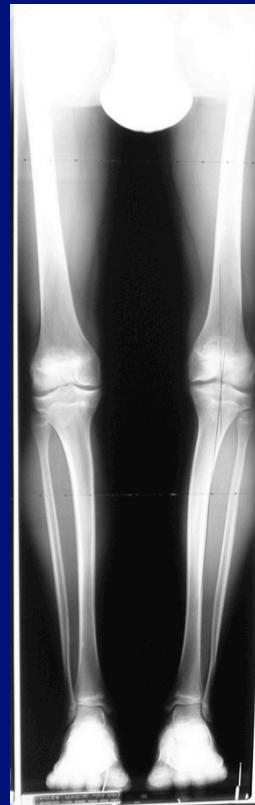
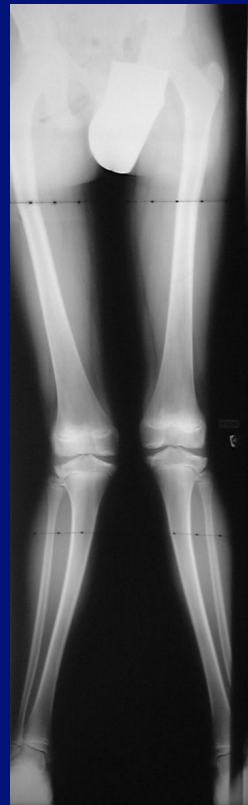Traitement

Traitement

- Morphotype Normal
- Examen Clinique
 - Diagnostic
 - Surveillance
- Imagerie
 - Indications
- Genu varum
 - Idiopathique
 - Acquis
 - Constitutionnel
- Genu Valgum
 - Idiopathique
 - Acquis
 - Constitutionnel

Traitement

- Appareillage
- Epiphysiodèse asymétrique
 - Bowen

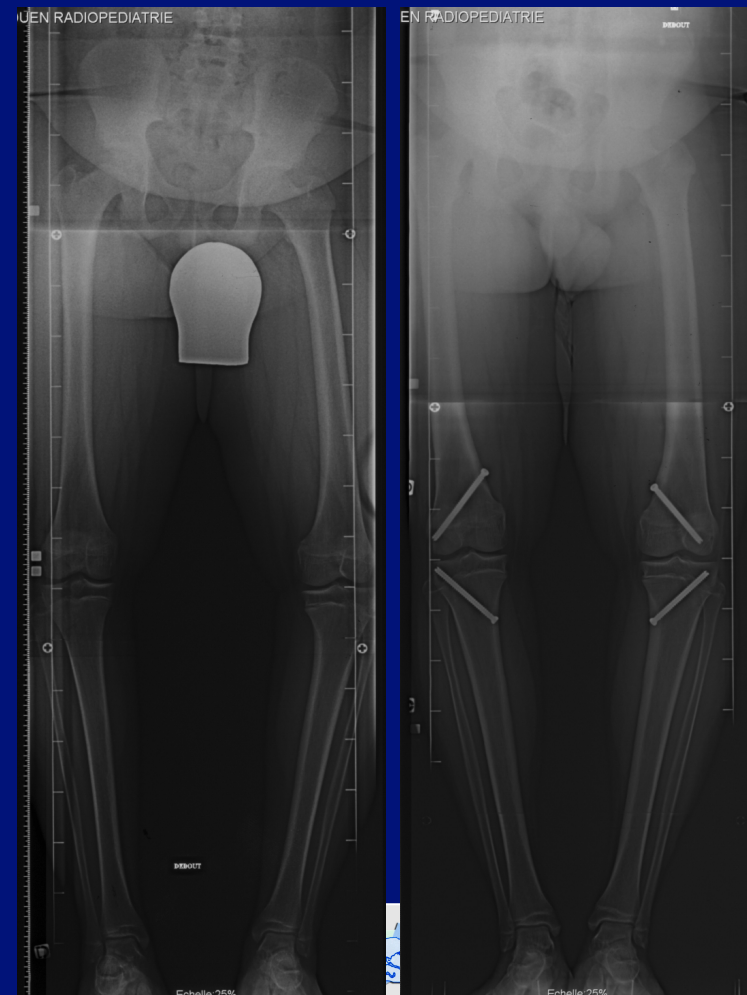


Traitement

- Morphotype Normal
- Examen Clinique
 - Diagnostic
 - Surveillance
- Imagerie
 - Indications
- Genu varum
 - Idiopathique
 - Acquis
 - Constitutionnel
- Genu Valgum
 - Idiopathique
 - Acquis
 - Constitutionnel

Traitement

- Appareillage
- Epiphysiodèse asymétrique
 - Bowen
 - Vissage

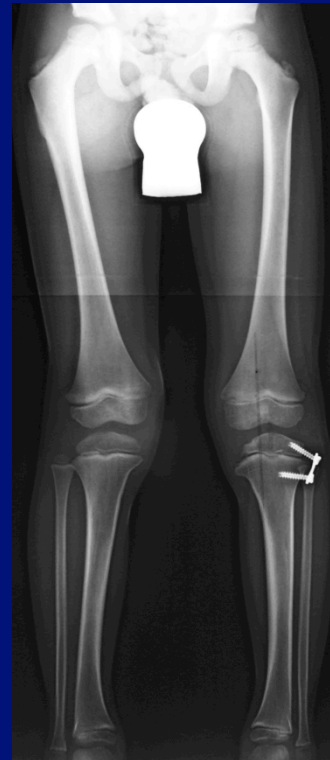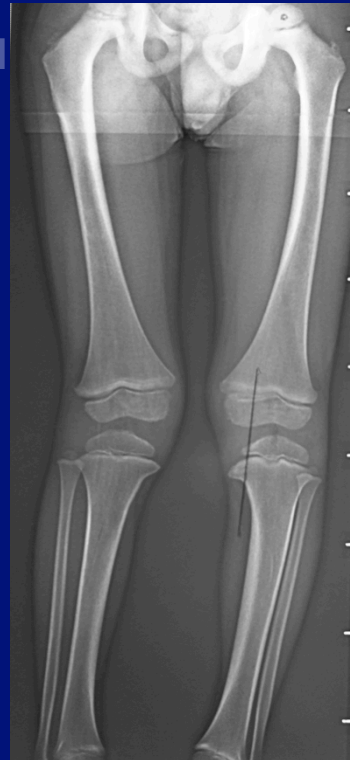

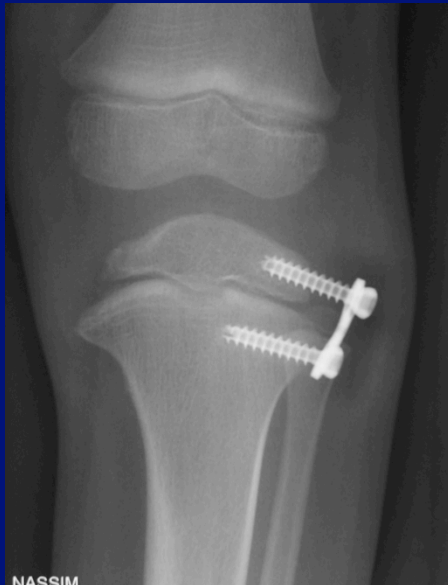
Traitement

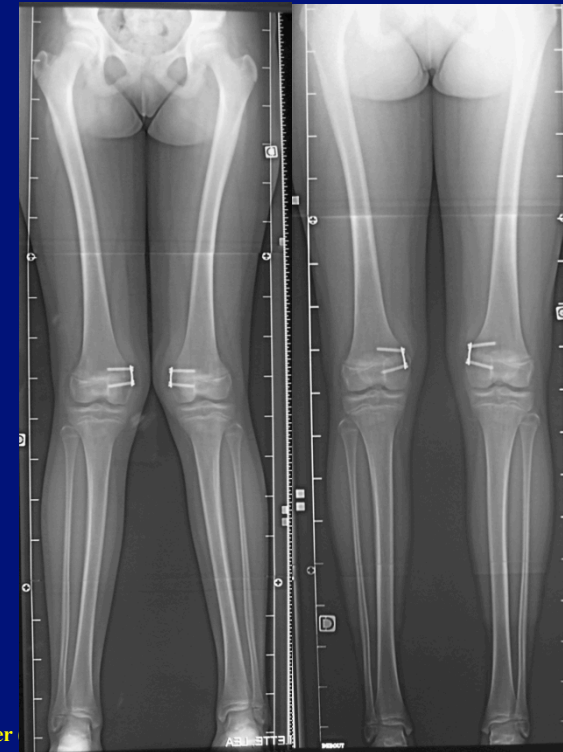
- Morphotype Normal
- Examen Clinique
 - Diagnostic
 - Surveillance
- Imagerie
 - Indications
- Genu varum
 - Idiopathique
 - Acquis
 - Constitutionnel
- Genu Valgum
 - Idiopathique
 - Acquis
 - Constitutionnel

- **Appareillage**
- **Epiphysiodèse asymétrique**
 - Bowen
 - Vissage
 - Plaque

Traitement



J.Lechevallier



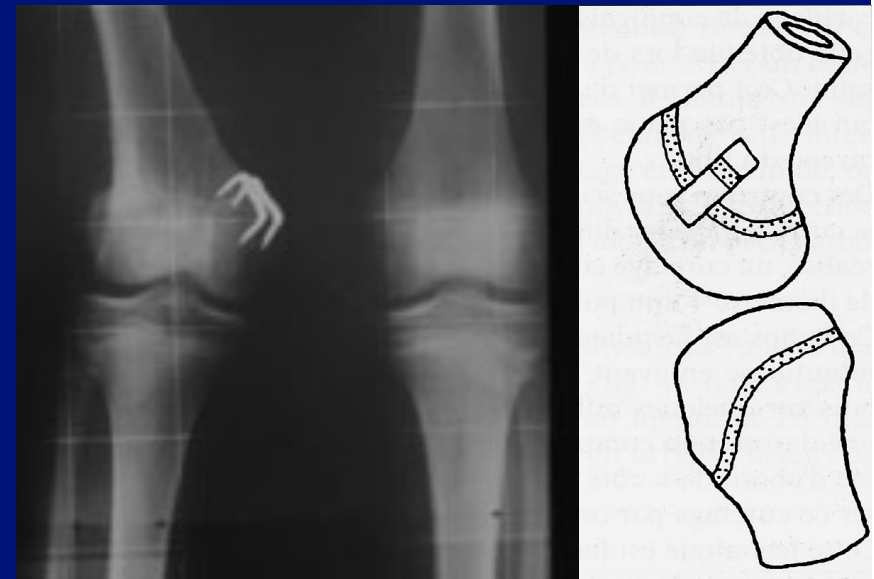
aire

Traitement

- Morphotype Normal
- Examen Clinique
 - Diagnostic
 - Surveillance
- Imagerie
 - Indications
- Genu varum
 - Idiopathique
 - Acquis
 - Constitutionnel
- Genu Valgum
 - Idiopathique
 - Acquis
 - Constitutionnel

Traitement

- Appareillage
- Epiphysiodèse asymétrique
 - Bowen
 - Vissage
 - Plaque
 - Agrafes de Blount
 - Phemister

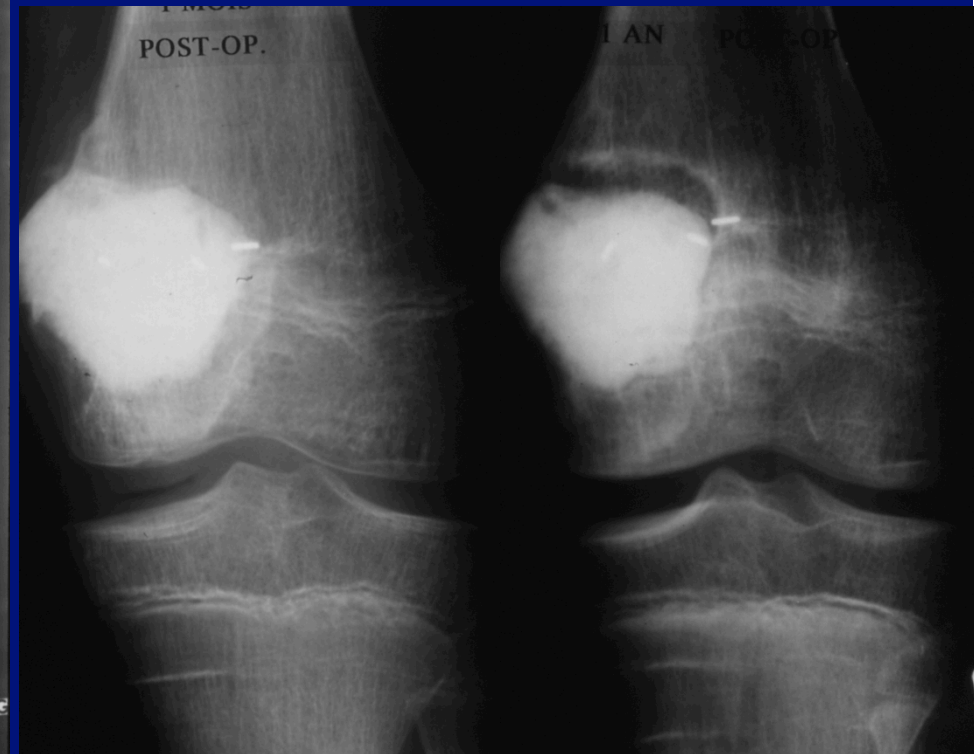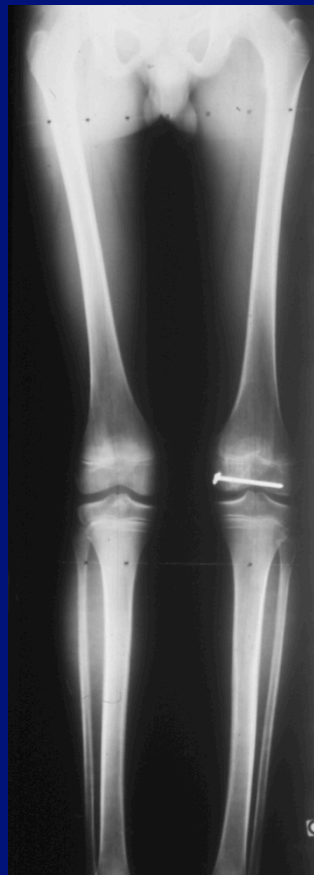


Traitement

- Morphotype Normal
- Examen Clinique
 - Diagnostic
 - Surveillance
- Imagerie
 - Indications
- Genu varum
 - Idiopathique
 - Acquis
 - Constitutionnel
- Genu Valgum
 - Idiopathique
 - Acquis
 - Constitutionnel

Traitement

- Appareillage
- Epiphysiodèse asymétrique
- Désépiphysiodèses



Traitement

- Morphotype Normal
- Examen Clinique
 - Diagnostic
 - Surveillance
- Imagerie
 - Indications
- Genu varum
 - Idiopathique
 - Acquis
 - Constitutionnel
- Genu Valgum
 - Idiopathique
 - Acquis
 - Constitutionnel

- Appareillage
- Epiphysiodèse asymétrique
- Désépiphysiodèses
- Ostéotomies

Traitement

