Collège Hospitalier et Universitaire de Chirurgie Pédiatrique

DESC de Chirurgie Pédiatrique

Session de Septembre 2008 - PARIS

Classification des malformations du membre supérieur

C ROMANA

Service de Chirurgie Orthopédie et Réparatrice de l'Enfant

Hôpital Armand Trousseau - Paris

MALFORMATIONS DE LA MAIN

- ENORME SPECTRE DE DEFORMATIONS
- CLASSIFICATION TRES PROBLEMATIQUE
- INTERNATIONAL FEDERATION OF SOCIETIES FOR SURGERY OF THE HAND

CLASSIFICATION

- 1- TROUBLES FORMATION
- 2- TROUBLES SEPARATION
- 3- DUPLICATION
- 4- SURDEVELOPPEMENT
- 5- SOUSDEVELOPPEMENT
- 6- BRIDES AMNIOTIQUES
- 7- ANOMALIES GENERALISEES

1° TROUBLES DE LA FORMATION

- ✓ ARRET TRANSVERSAL
- ARRET LONGITUDINAL
  - RAYON RADIAL
  - RAYON LONGITUDINAL
  - INTERSEGMENTAIRE

1° TROUBLES DE LA FORMATION

ARRET TRANSVERSAL

✓ ARRET LONGITUDINAL

RAYON RADIAL

RAYON LONGITUDINAL

INTERSEGMENTAIRE

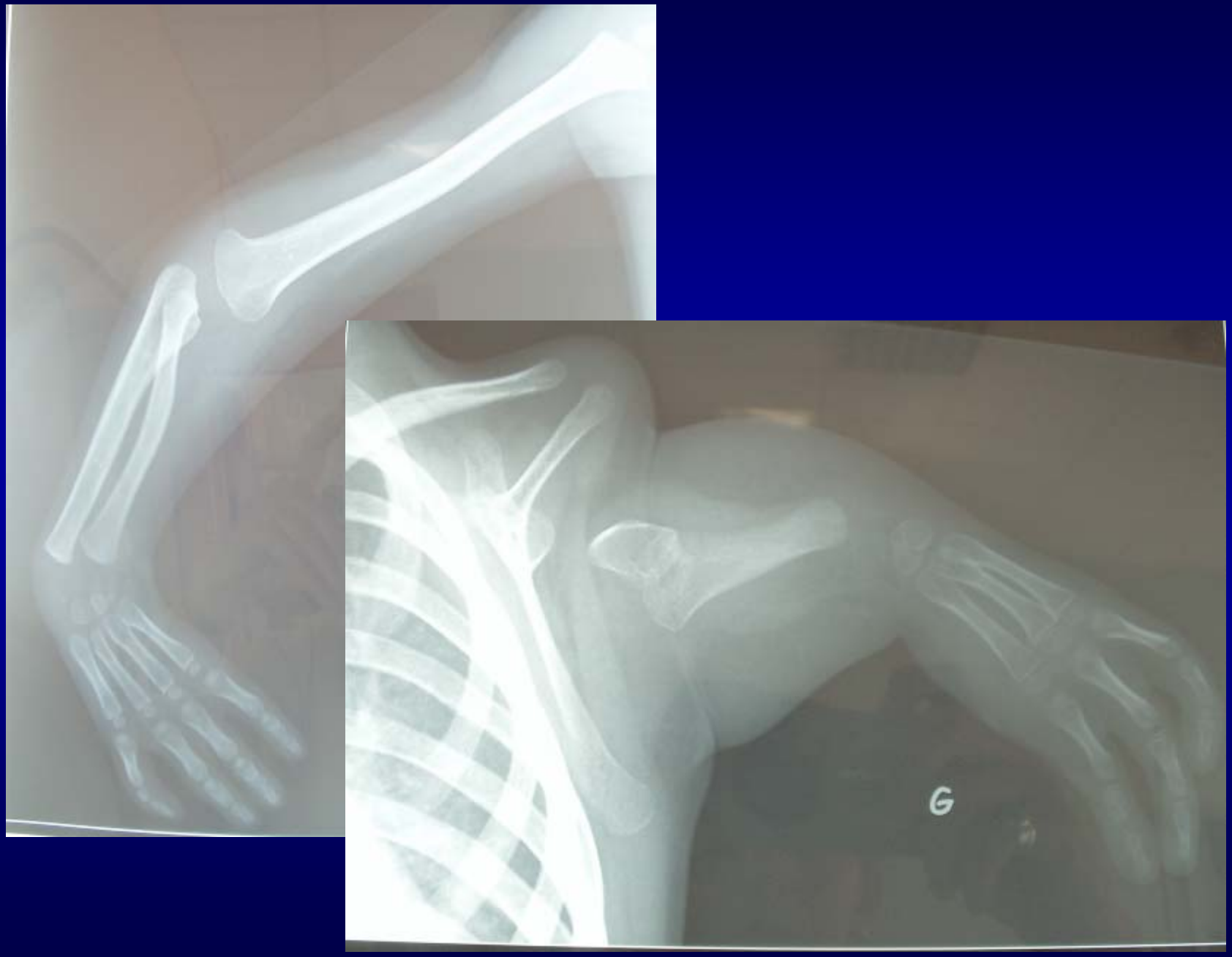
G

MALFORMATIONS DE L'AVANT-BRAS

- **HEMIMELIE LOGITUDINALE EXTERNE (*MAIN BOTE RADIALE*)**
- **HEMIMELIE LONGITUDINALE INTERNE (*MAIN BOTE CUBITALE*)**
- **SYNOSTOSE RADIO-CUBITALE**

MAIN BOTE CUBITALE

- ECTROMELIE LONGITUDINALE INTERNE
- ABSENCE TOTALE OU PARTIELLE CUBITUS
- FREQUENCE : TROIS FOIS MOINS MAIN BOTE RADIALE

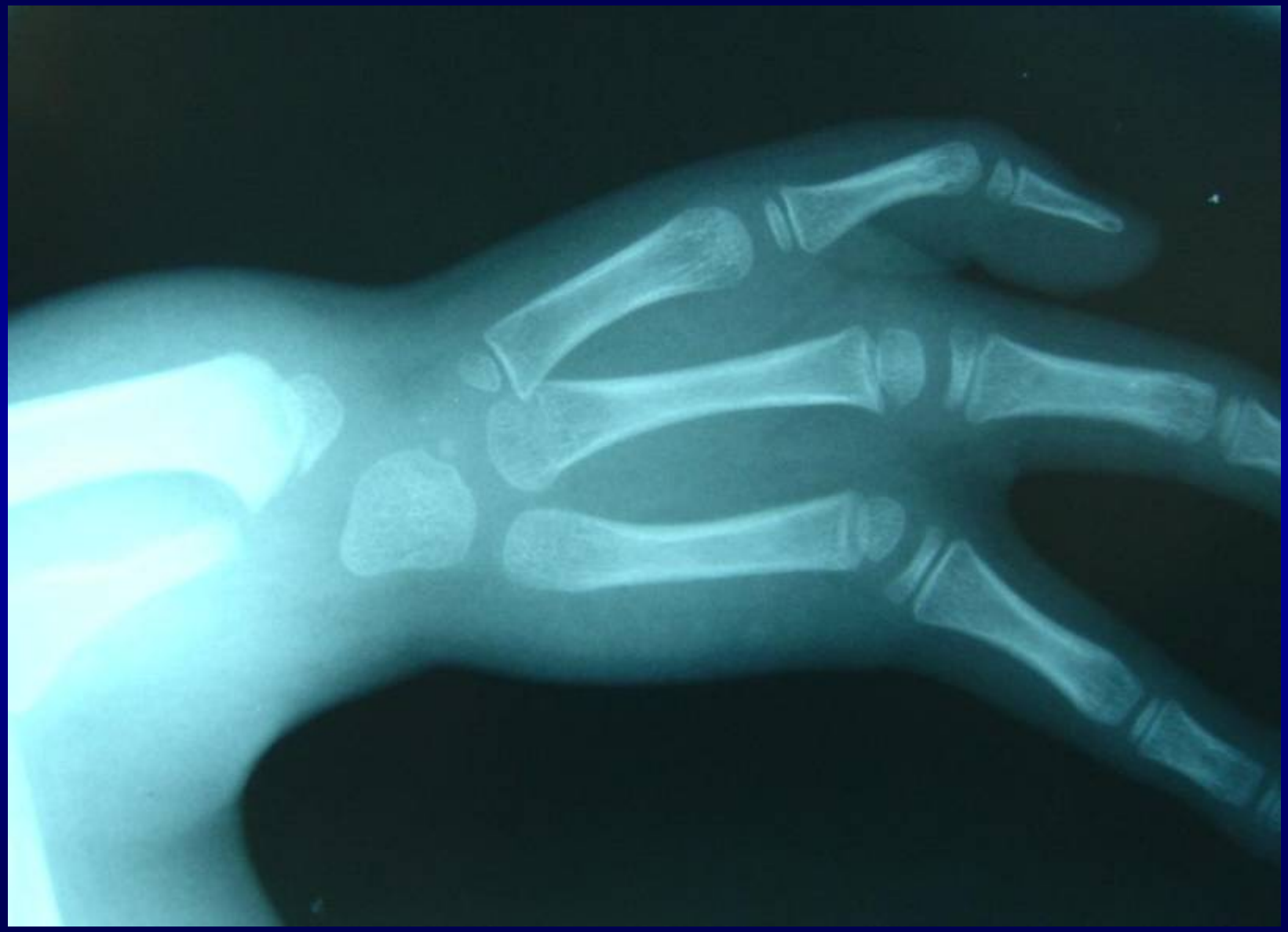

1° TROUBLES DE LA FORMATION

ARRET TRANSVERSAL

ARRET LONGITUDINAL

RAYON RADIAL

RAYON LONGITUDINAL

- INTERSEGMENTAIRE

CARACTERE FAMILIAL

SOUVENT ASSOCIE POLYDACTYLIE

MALFORMATIONS DE LA MAIN

2° - TROUBLES DE LA SEPARATION
ET DE LA DIFFERENTIATION:

- SYNOSTOSES
  LUXATION TETE RADIALE
- SYNDACTYLIE
- ARTHROGRYPOSE

MALFORMATIONS DE LA MAIN

2° - TROUBLES DE LA SEPARATION ET DE LA DIFFERENTIATION:

SYNOSTOSES

LUXATION TETE RADIALE

SYNDACTYLIE

- ARTHROGRYPOSE

DUPLICATION

PREAXIALE POSTAXIALE

MALFORMATIONS DU MEMBRE SUPERIEUR

SUR ET SOUS-DEVELOPPEMENT

MALFORMATIONS DU MEMBRE SUPERIEUR

- BRIDES AMNIOTIQUES
- ANOMALIES GENERALISEES

CONCLUSION

- DISPARITION DES GRANDES MALFORMATIONS
- ASSOCIATION SINDROMES PLURIMALFORMATIFS