



Collège Hospitalier et Universitaire
de Chirurgie Pédiatrique

DESC de Chirurgie Pédiatrique

Session de Septembre 2008 - PARIS

Mains botes

M MAILLET – C ROMANA

Service d'Orthopédie Pédiatrique

Hôpital Jeanne de Flandres – Lille

Service de Chirurgie Orthopédie et Réparatrice de l'Enfant

Hôpital Armand Trousseau - Paris

DEFINITION

DEFORMATION DU POIGNET ET
DEVIATION DE LA MAIN:

- Main bote radiale
- Main bote cubitale
- Main bote palmaire (arthrogrypose)

MAIN BOTE RADIALE

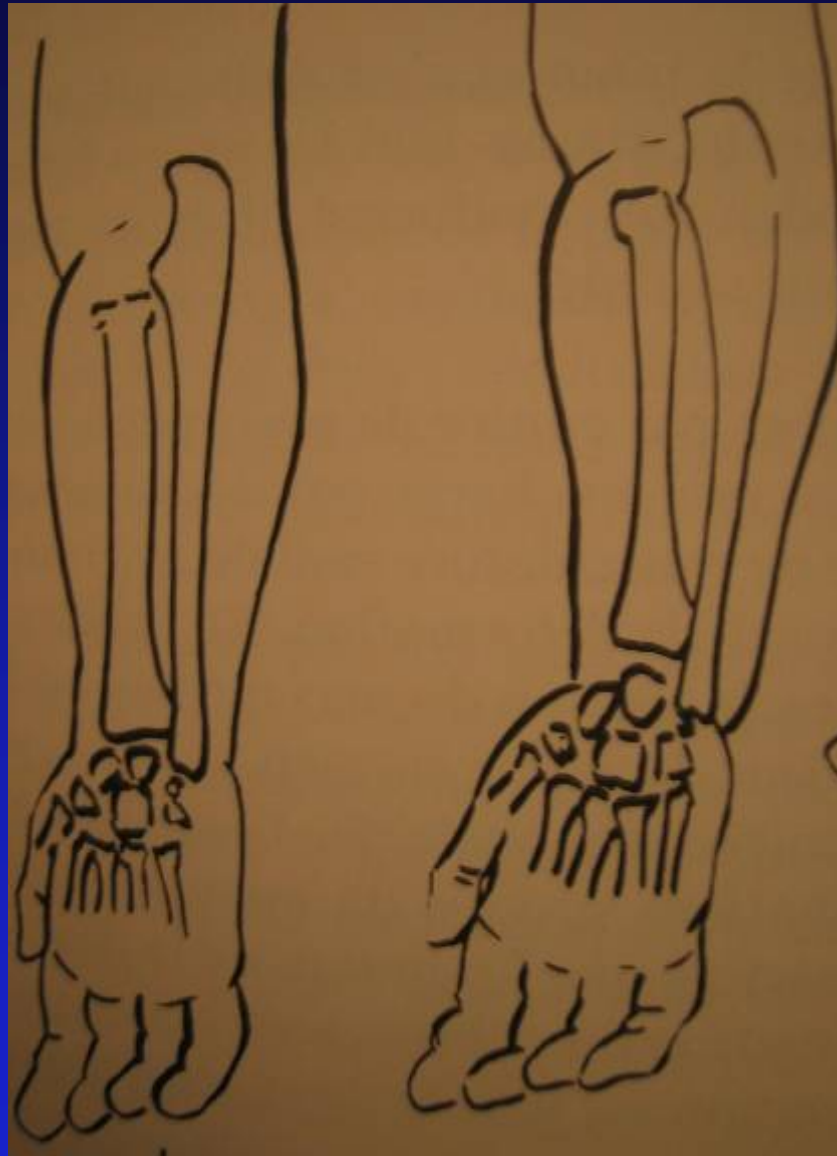
- ABSENCE PARTIELLE OU TOTALE DU RADIUS (hémimélie longitudinale externe)
- MALFORMATION LOCO-REGIONALE
 - Artères
 - Nerfs
 - Os
 - MUSCLES+++
 - ⇒ INSTABILITE DU POIGNET

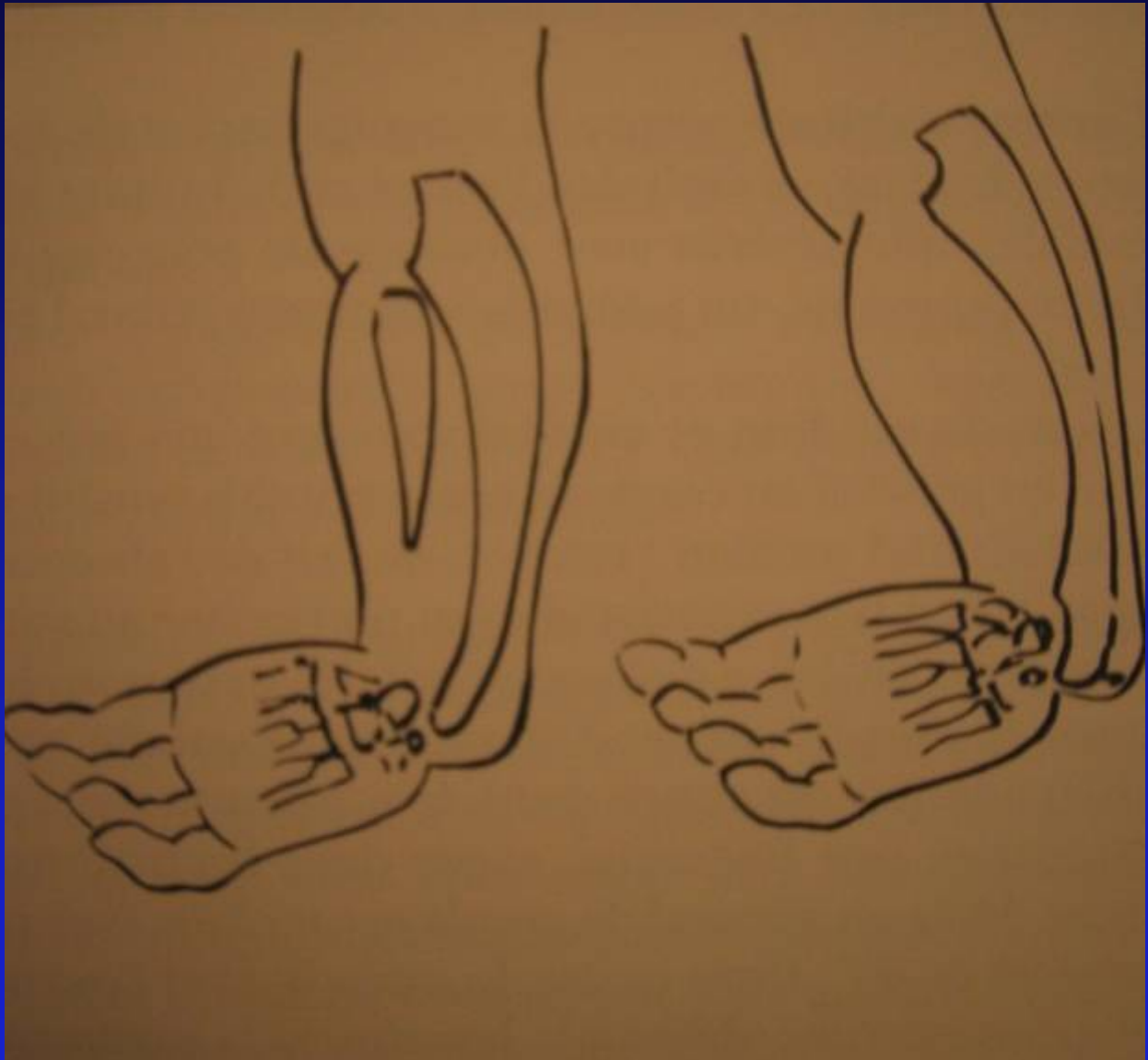- FREQUENCE: 20 cas/an en France
- DIAGNOSTIC ANTENATAL
- MALFORMATIONS ASSOCIEES:
 - Thrombocytopénie (TAR syndrome)
 - Anémie de Fanconi
 - Commun. interauricul. (synd. Holt-Oram)
 - Malform. oro-faciales
 - Syndrome de VACTREL


CONSEQUENCES ESTHETIQUES ET FONCTIONNELLES











Collège Hospitalier et Universitaire
de Chirurgie Pédiatrique

- POUCE SOUVENT HYPOPLASIQUE
VOIRE ABSENT
- TRES RAREMENT NORMAL
- PEU FONCTIONNEL





POURQUOI OPERER?

- INSTABILITE DU CARPE
→ FORCE DE LA POIGNE
- MANQUE DE LONGUEUR
DE L'AVANT -BRAS
→ DIFFICULTE SOINS SIEGE

LA LONGUEUR

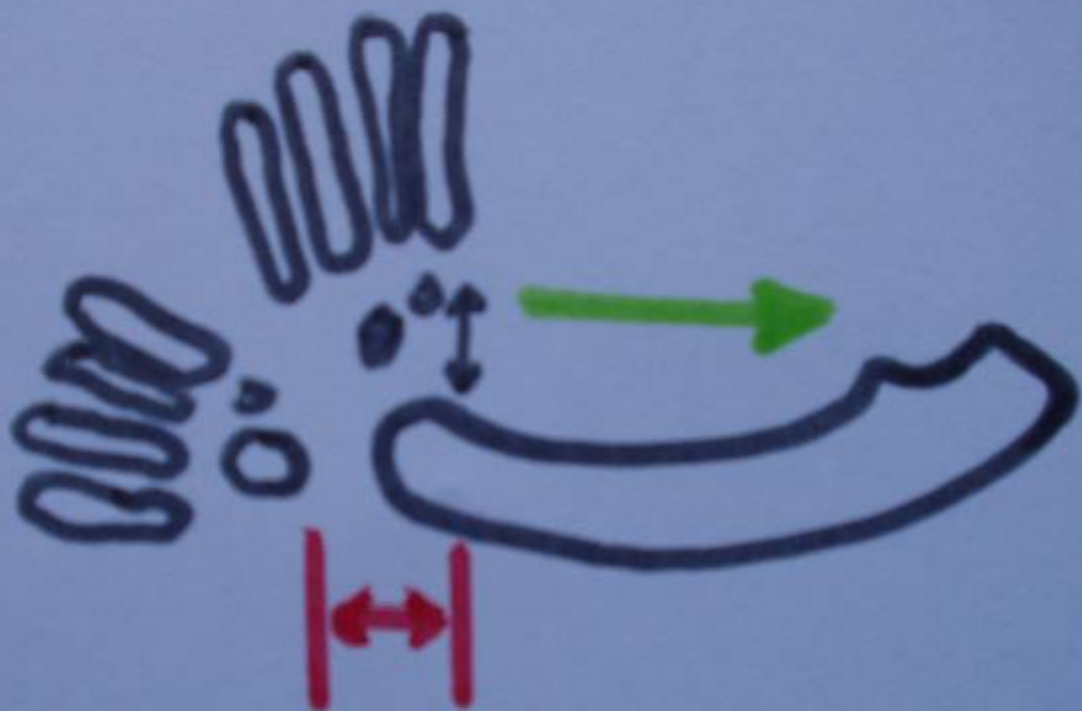
DOUBLE PROBLEME

- L. RELATIVE
PARTIES MOLLES /SQUELETTE
- RACOUCISSEMENT
AVT.BRAS/TAILLE DE
L'ENFANT

- RADIUS = STABILITE POIGNET
- SEULE REPONSE

CENTRALISATION :

STABILISATION CARPE EN BOUT
DE COURSE DU CUBITUS



HISTORIQUE

- 1893 -REGINALD SAYRE : TAILLE DU CARPE
- 1894 - BARDENHAUER : ULNA FENDU
- 1945-1955 -STAR ET RIORDAN : FIBULA
- 1960 -DEFINE , JUDET :
- POUVOIR OSTEOGENIQUE
- 2000 - BUCK-GRAMKO,MALEK

**MAIS ECHEC CAR VISION
UNIDIMENSIONNELLE**

Dandenheuer.



Albee.



Skene-Riordan.



Define.



Jurkat.

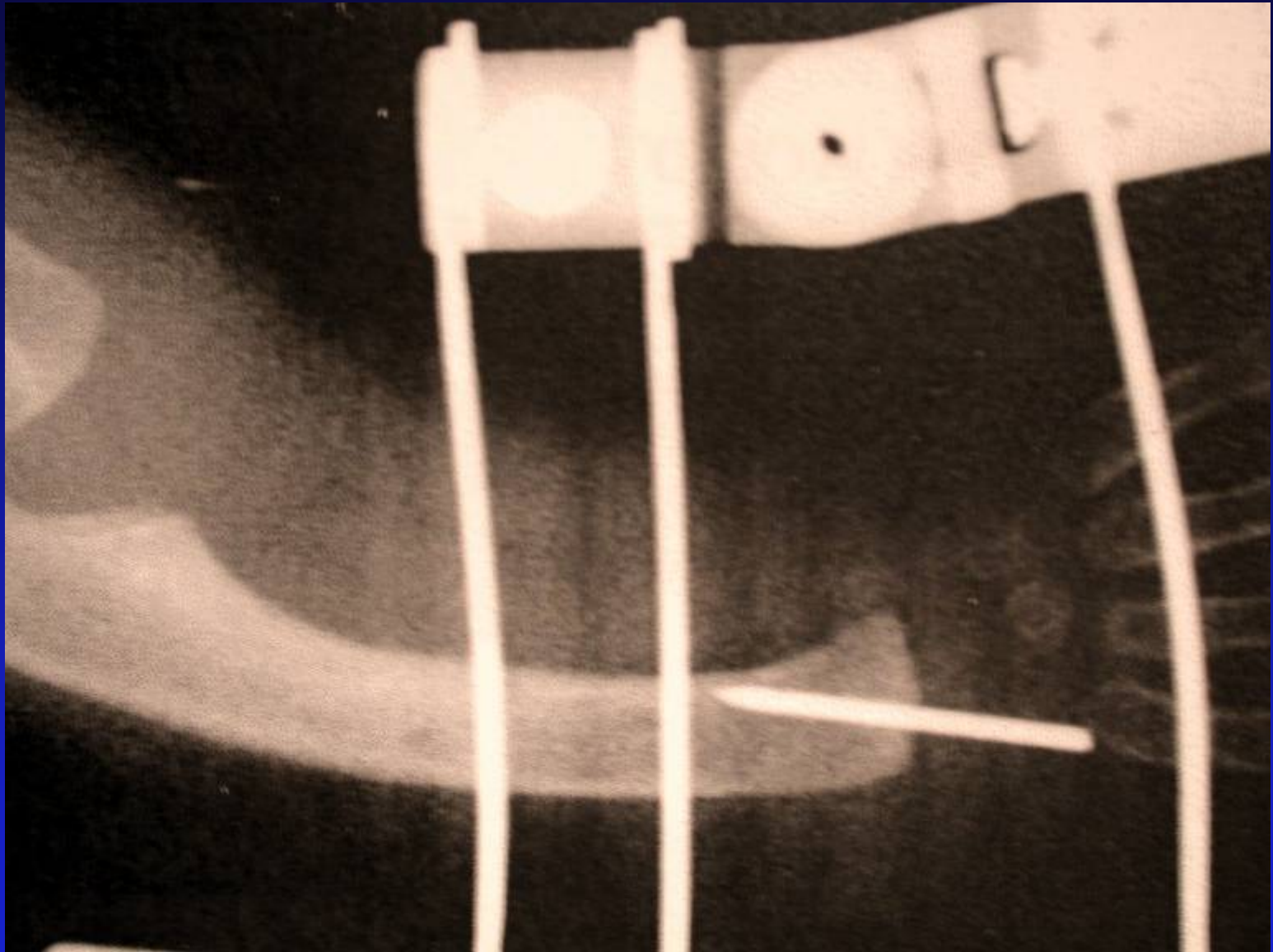


NOTRE ATTITUDE

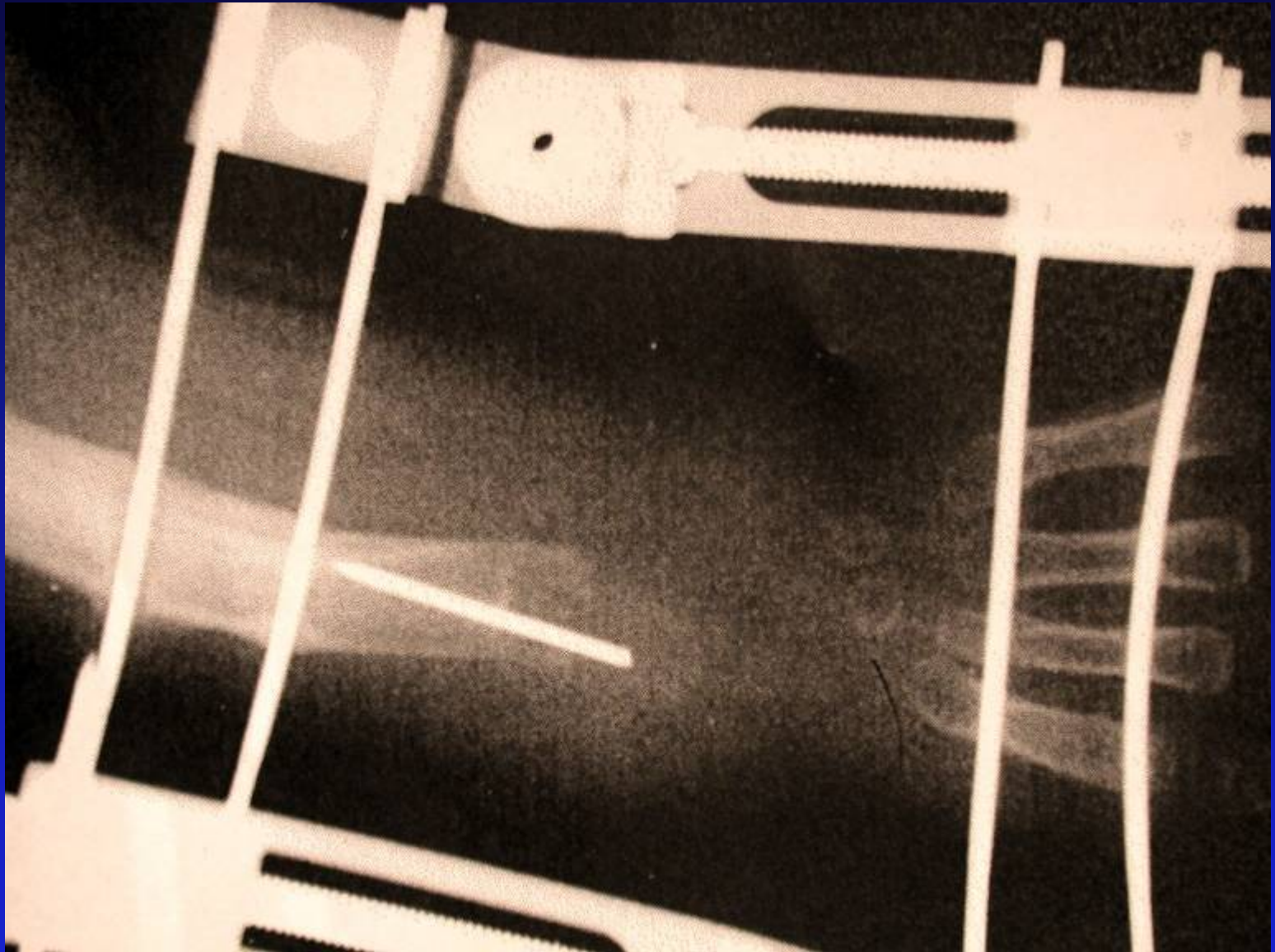- 1er TEMPS: fixateur externe \Rightarrow allongement des parties molles
- 2ème TEMPS: centralisation \Rightarrow mise en place du carpe en bout de course du cubitus
(+ou- associé transfert cub. ant.?)

Le plus tôt possible (mais pas avant 8 mois)



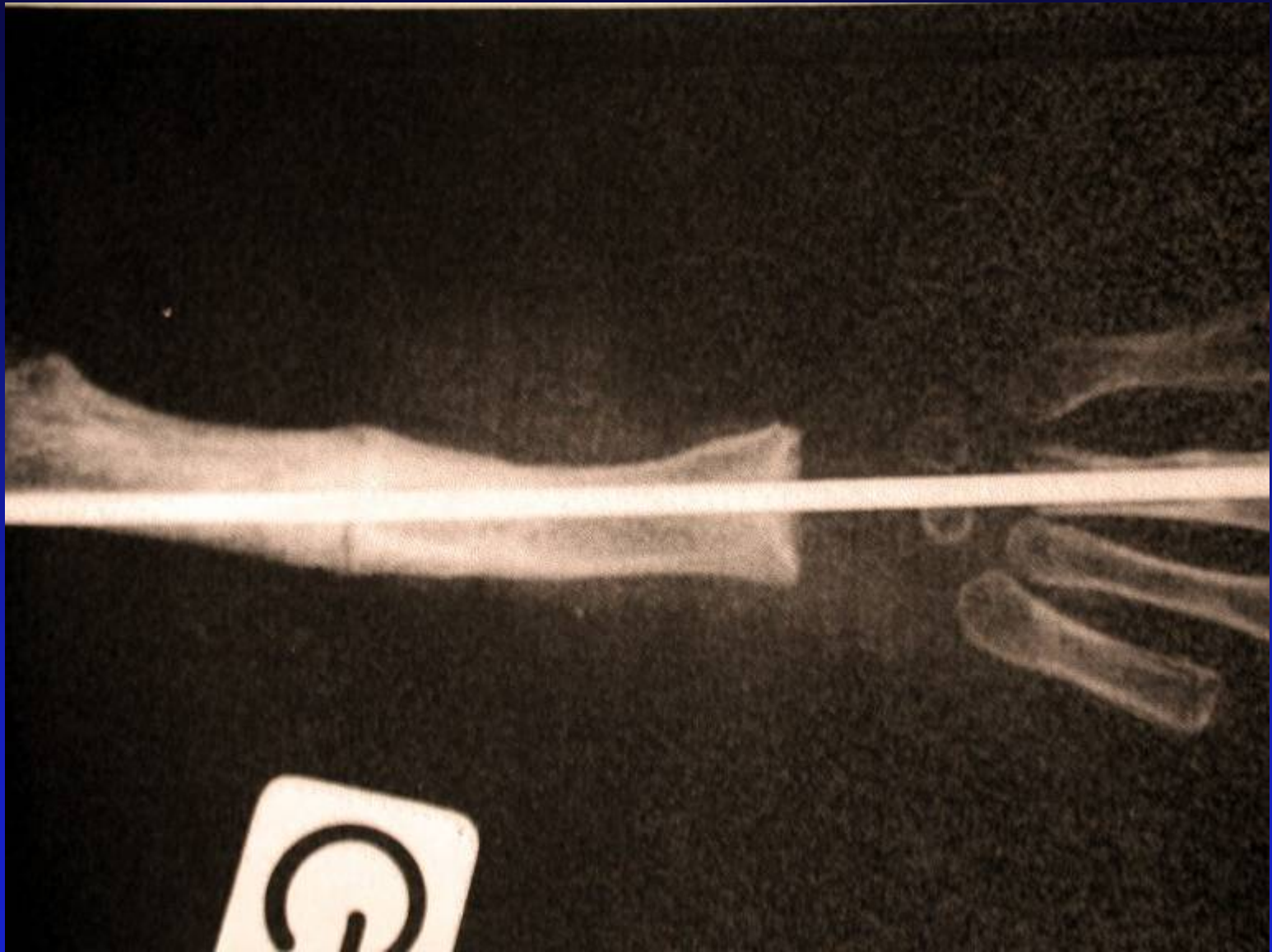











- 3ème TEMPS: pollicisation (en général après 12 mois)
- En fin de croissance, allongement osseux de l'avant-bras
- Changement tous les ans de la broche de centralisation (casse, migre, plie)
- Arthrodèse spontanée du poignet en fin de croissance



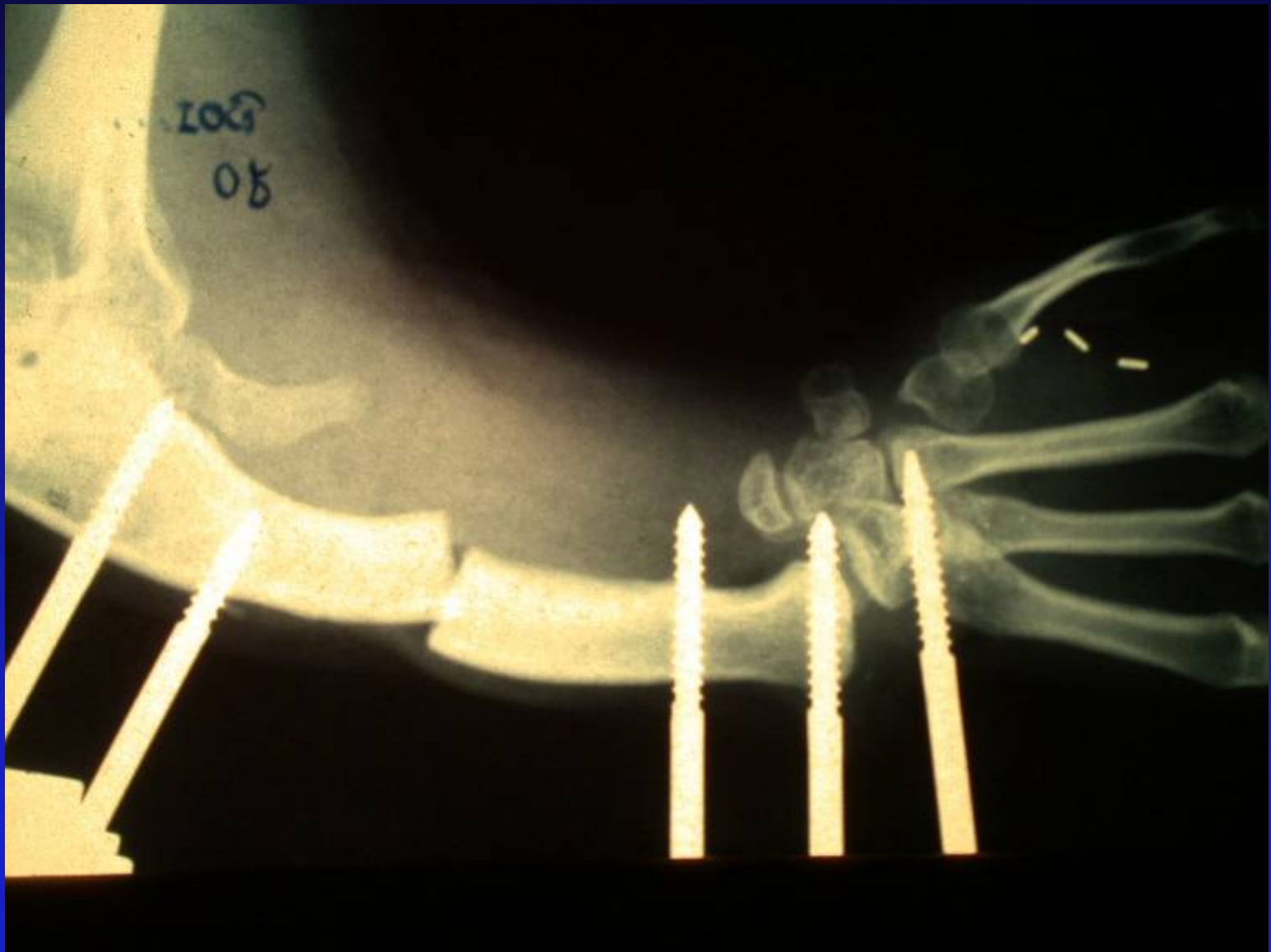


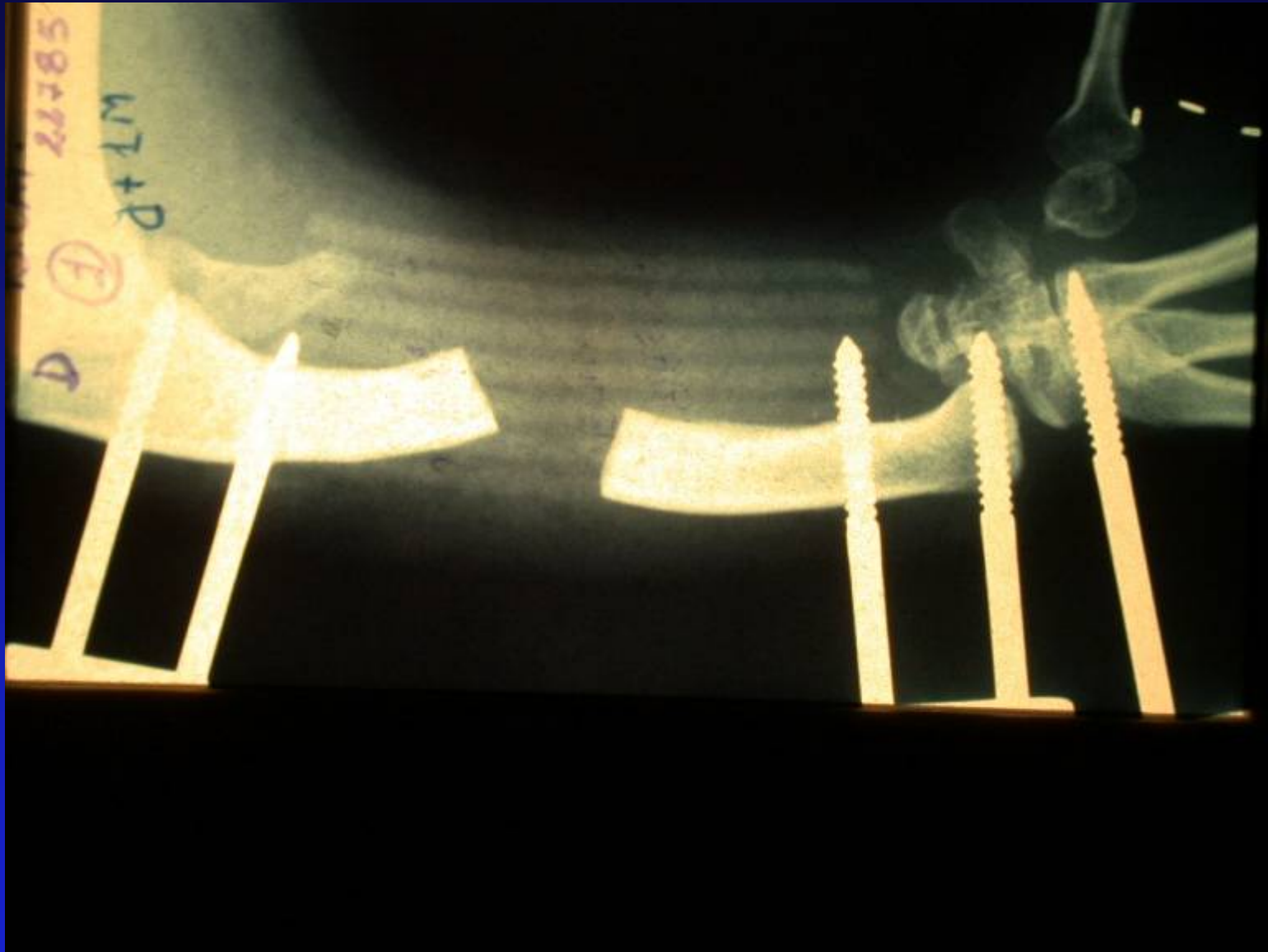
















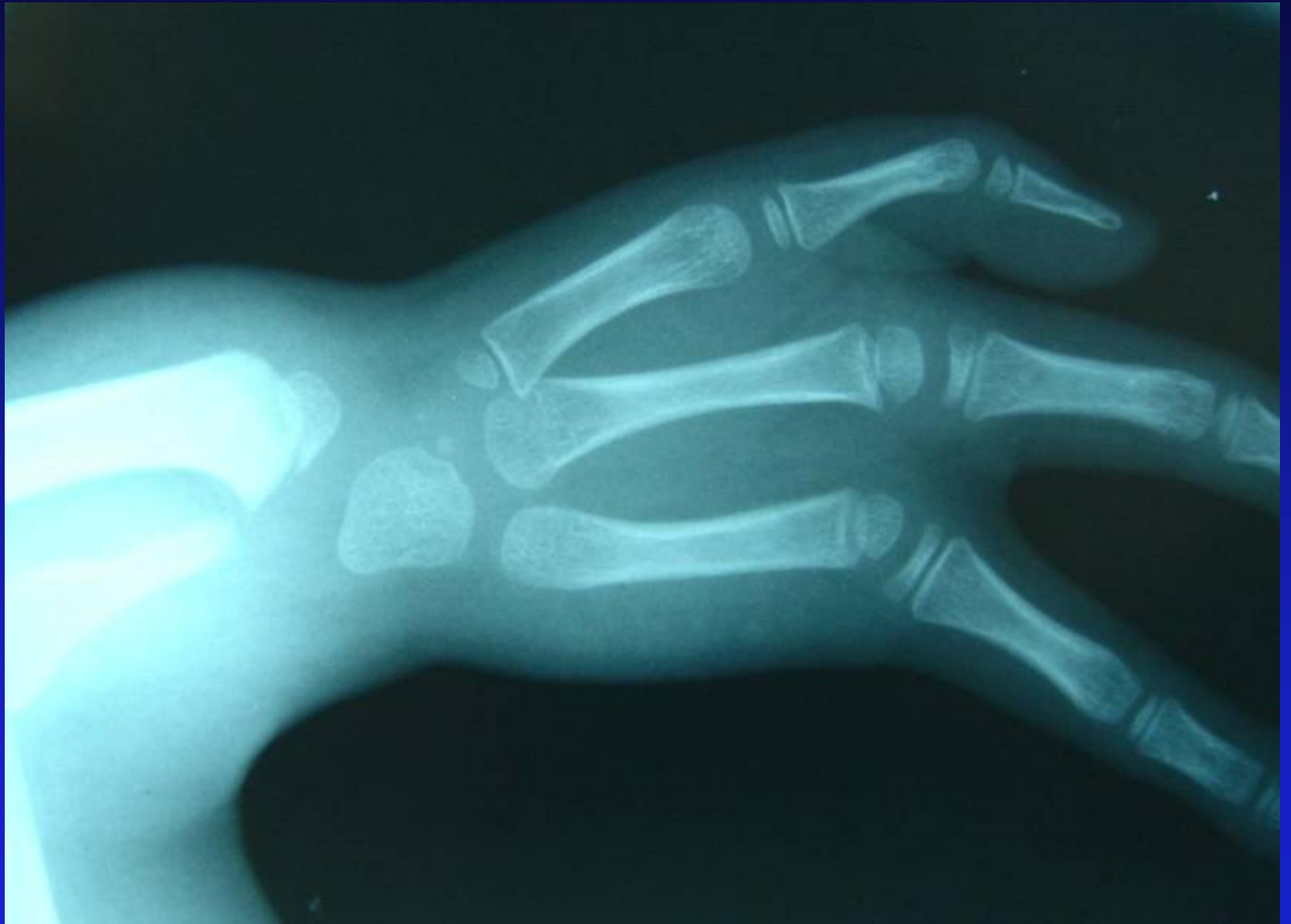


MAIN BOTE CUBITALE

- Ectromélie longitudinale interne
- Absence totale ou partielle du cubitus
- Fréquence: 3 fois moins/ main bote radiale

- Cubitus: stabilité du coude
- Malformations des parties molles+ os+ vaisseaux+ nerfs.
- Existence d'une bande de fibro-cartilage entre cubitus et carpe
- Inclinaison cubitale du carpe, absence fréquente des doigts cubitiaux
- Luxation progressive de l'art. huméro-radiale (huméro-cubitale préservée sauf si aplasie) parfois synostose huméro-radiale





- **CLASSIFICATION D'OGDEN:**
 - Type I: hypoplasie simple cubitus
 - Type II: aplasie partielle + agénésie épiphyse distale
 - Type III: aplasie totale cubitus (ne peut être affirmé qu'avec la croissance)

FONCTION ET ESTHETIQUE

- Retentissement fonctionnel moindre, main souvent bien orientée
- Problème = coude, si luxation , mobilité et force diminuées

TRAITEMENT

- MAIN: traitement habituel des malformations associées (syndactylie clinodactylie...)
- COUDE: attitude à adapter en fonction de la gêne fonctionnelle, le plus souvent rien car très bonne adaptabilité.

CONCLUSION

- Prise en charge très précoce : diagn. anténatal+++ (ITG)
- Prise en charge multidisciplinaire: ergothérapeutes, kinésithérapeutes, pédiatres, chirurgiens
- Traitement chirurgical de la main bote radiale, moins systématique pour main bote cubitale