



Collège Hospitalier et Universitaire
de Chirurgie Pédiatrique

DESC de Chirurgie Pédiatrique

Session de Septembre 2008 - PARIS

La Paralysie Obstétricale du Plexus Brachial

M MAILLET

Service d'Orthopédie Pédiatrique

Hôpital Jeanne de Flandres - Lille

Historique

- Terme utilisé la 1ère fois par Duchenne de Boulogne en 1872.
- **Erb** décrit l'atteinte des racines supérieures en 1877.
- Fin XIXème, 1ères études anatomiques (Duval et Guillain 1898): atteintes C5 et C6 plus fréquentes.

Historique

- 1ers traitements chirurgicaux début XXème siècle: résection du névrome, suture directe, mais pas de résultats à long terme.
- 1ères greffes nerveuses rapportées en 1930.
- Puis désintérêt et même remise en question de l'origine traumatique (Ombredanne)

Historique

- Regain d'intérêt pour cette chirurgie avec apparition de la microchirurgie.
- Développement en France par Alain Gilbert.

Épidémiologie

- Rare, fréquence entre 0.05 et 0.145%.
- Deux fois plus fréquent à droite qu'à gauche.
- Facteurs maternels:
 - primiparité et présentation en sommet
 - prise pondérale > à 20kg.
- Facteurs foëtaux:
 - présentation en sommet et poids > 4kg.
- Facteurs obstétricaux:
 - Dystocie des épaules.

Anatomie descriptive

Racines

- Réunion des branches ventrales des 5e, 6e, 7e et 8e nerfs cervicaux et branche ventrale du 1er nerf thoracique.
- Trajet descendant et antérieur pour les racines hautes (C5, C6 et C7).
- Trajet horizontal et postérieur pour les racines basses (C8 et T1).

Anatomie descriptive

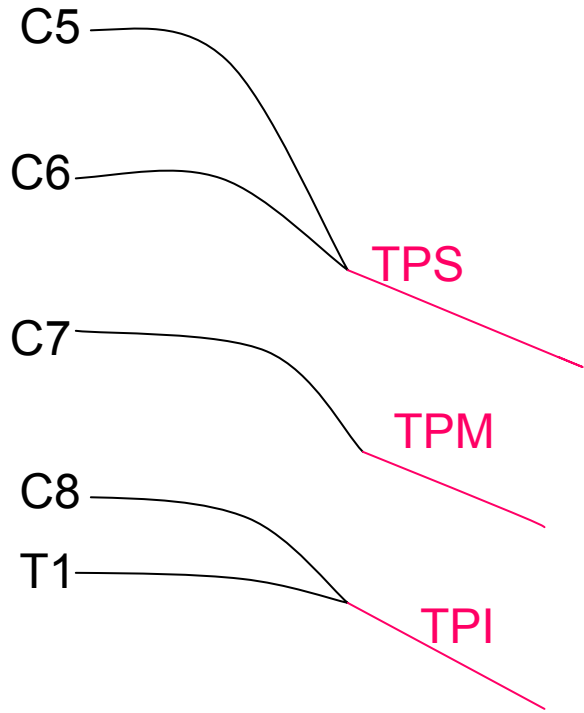
Racines

- C5 et C6 amarrées par le ligament postéro-supérieur (inséré en proximal sur l'apophyse transverse de la vertèbre supérieure et en distal sur l'épinièvre de la racine).
- Protection des racines
- Système ligamentaire absent pour C8 et T1 \Rightarrow arrachements plus fréquents

Anatomie descriptive

Troncs primaires

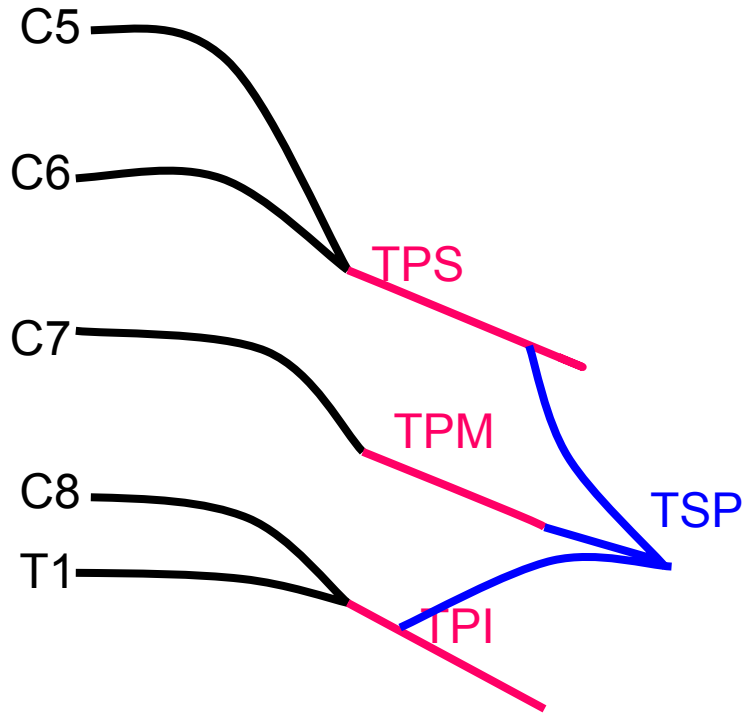
- C5 et C6 s'unissent et forment le **tronc primaire supérieur**.
- C7 forme le **tronc primaire moyen**.
- C8 et T1 s'unissent et forment le **tronc primaire inférieur**.



Anatomie descriptive

Troncs secondaires

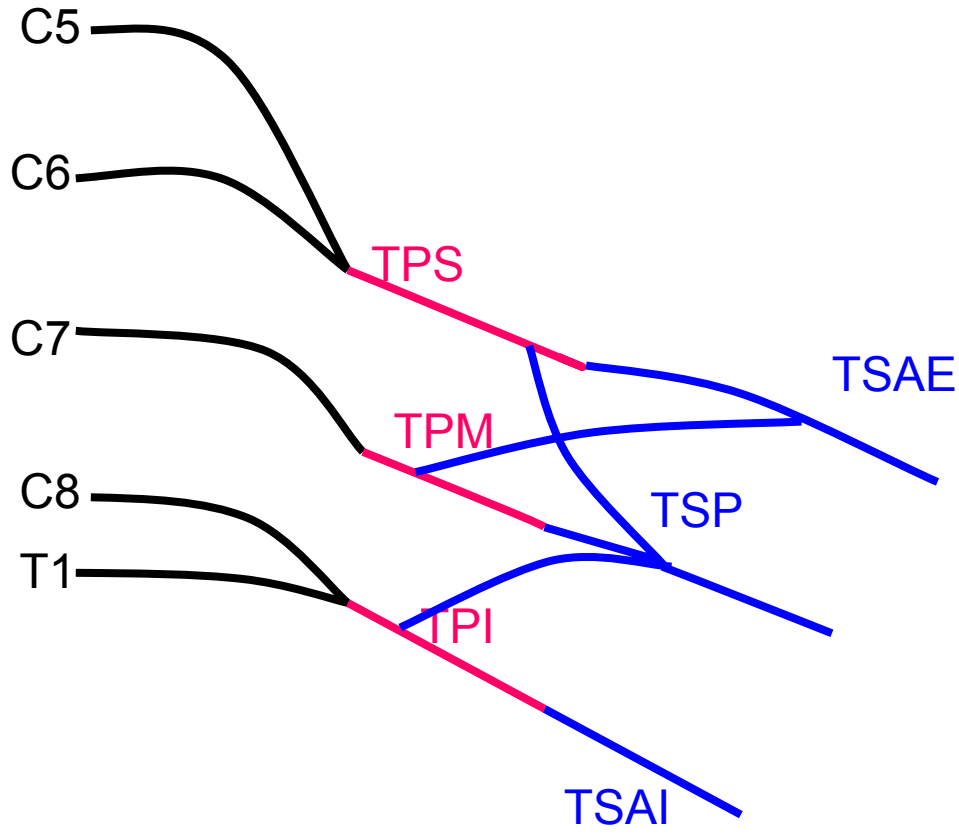
- Chaque tronc primaire se divise en une branche ventrale et une branche dorsale.
- Les 3 branches dorsales des troncs primaires s'unissent pour donner le **tronc secondaire postérieur**.



Anatomie descriptive

Troncs secondaires

- Les 3 branches ventrales des troncs primaires s'unissent et donnent le tronc secondaire antérieur qui se divise en **TSA externe** et **interne**
- 3 types possibles:
 - Type A (66%): TPS et TPM donne le TSAE, le TPI forme le TSAI.
 - Type B (24%): TPS forme le TSAE, TPM et TPI donnent le TSAI.
 - Type C (10%): le TPM donne une branche à chaque TSA.

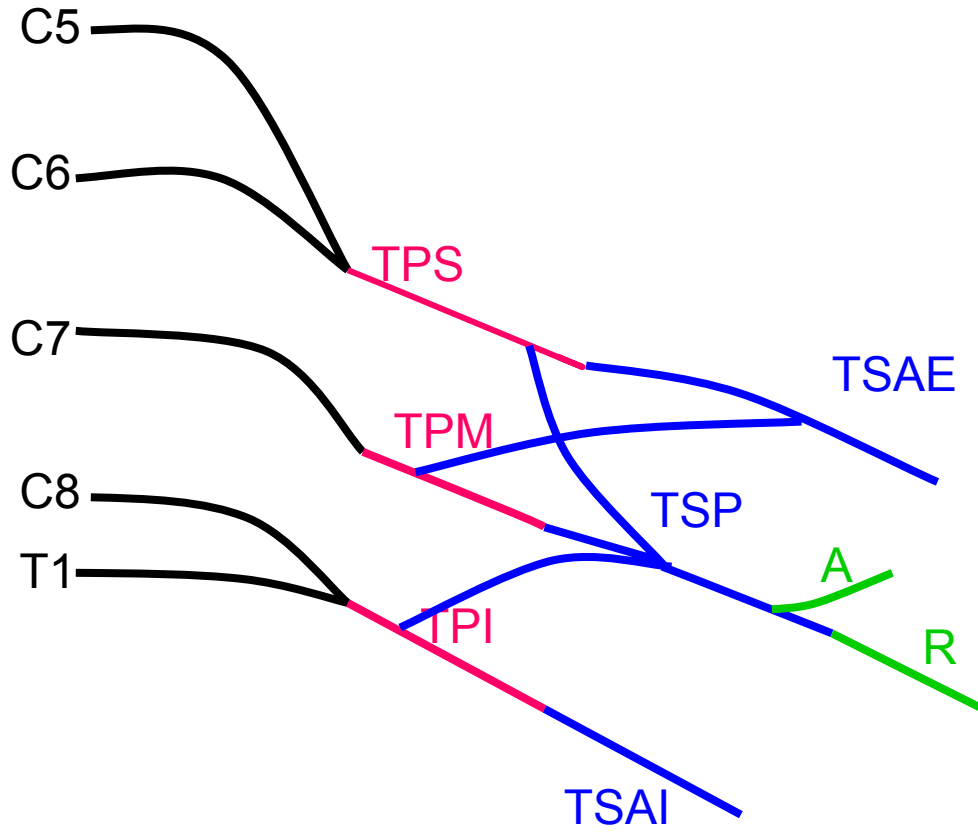


Anatomie descriptive

Branches terminales

■ TSP:

- Nerf axillaire (deltoïde et petit rond)
- Nerf radial (loge post bras et avant-bras: triceps brachial, brachioradial, court et long ext du carpe, ext commun des doigts, ext propre du Ve doigt, long abd du pouce, court et long ext du pouce, ext ulnaire du carpe)

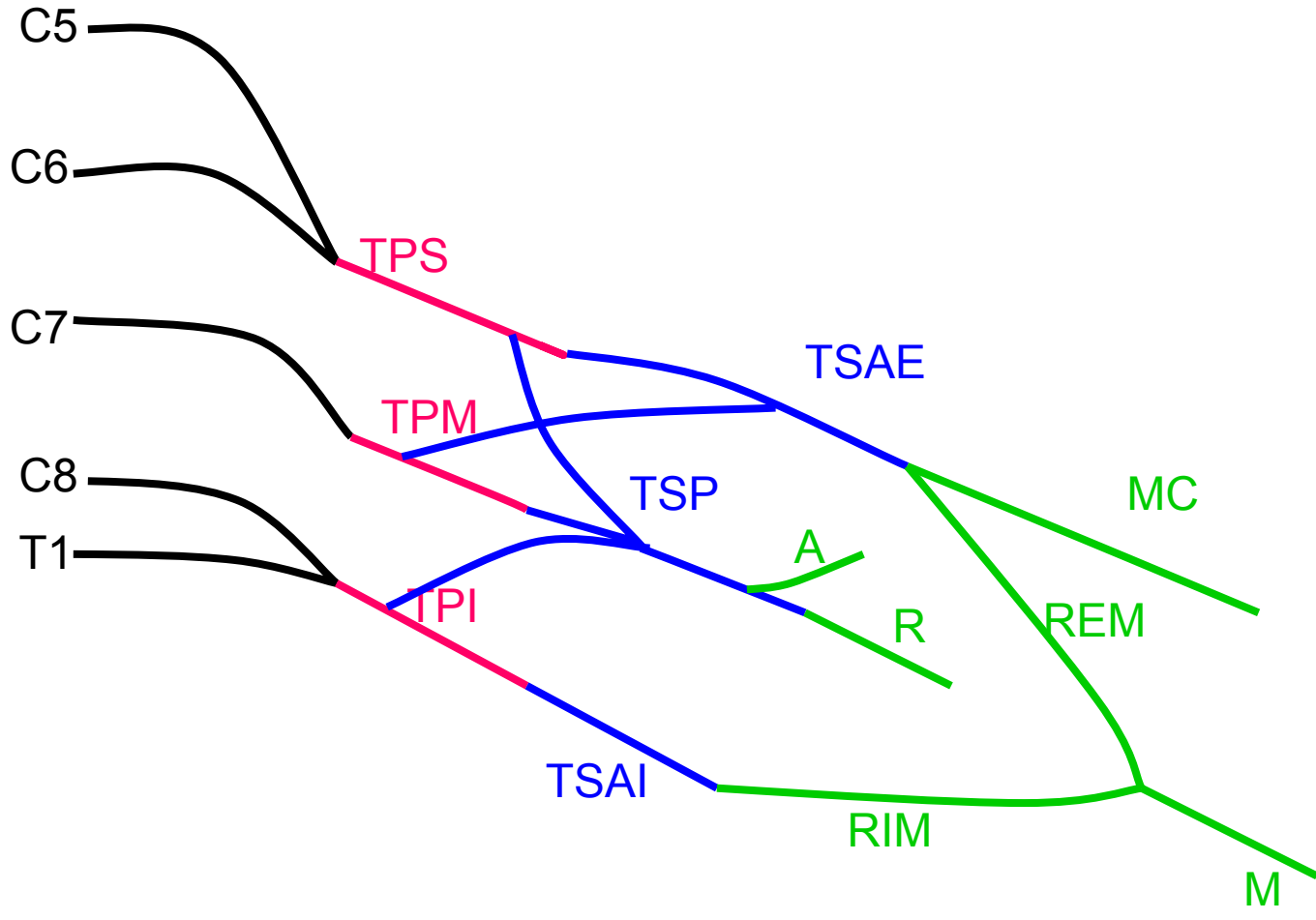


Anatomie descriptive

Branches terminales

■ TSAE:

- Nerf musculo-cutané (biceps brachial, coracobrachial, brachial antérieur)
- Racine externe du nerf médian (loges antérieures du bras et de l'avant-bras)

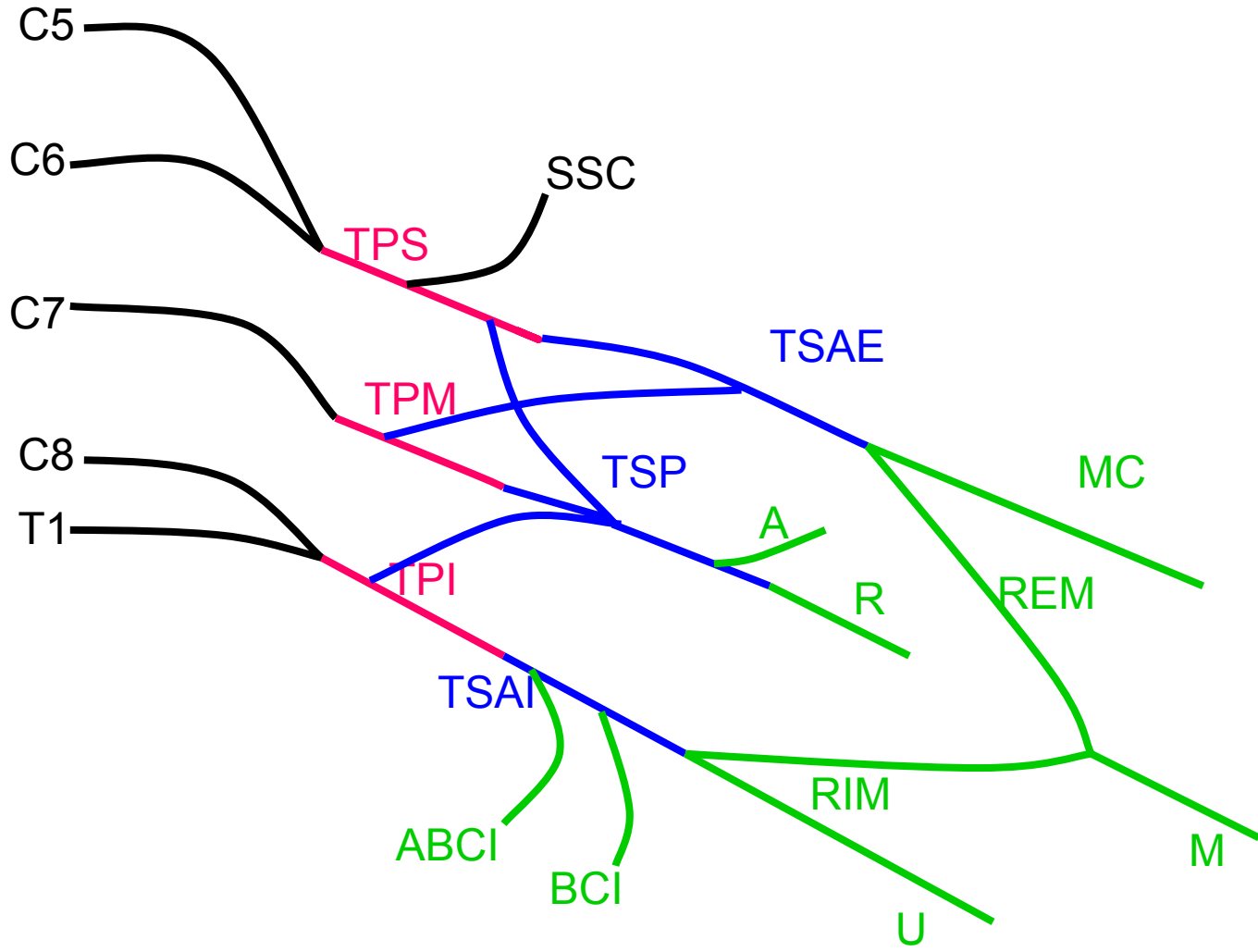


Anatomie descriptive

Branches terminales

■ TSAI:

- Nerf accessoire du brachial cutané interne
- Nerf brachial cutané interne
- Nerf ulnaire
- Racine interne du nerf médian



Anatomie descriptive

Branches collatérales

- **Groupe antérieur:** branches antérieures issues des troncs primaires et troncs secondaires antérieurs (muscles antérieurs de la ceinture scapulaire)
 - Nerf subclavius
 - Nerf pectoralis lateralis
 - Nerf du pectoralis medialis

Anatomie descriptive

Branches collatérales

- **Groupe postérieur:** branches postérieures des troncs primaires et du tronc secondaire postérieur (muscles postérieurs de la ceinture scapulaire)
 - Nerf thoracicus longus
 - Nerf dorsalis scapulae
 - Nerf suprascapularis
 - Nerfs subscapularis
 - Nerf teres major
 - Nerf latissimus dorsi

Anatomie descriptive

Anastomoses

- Anastomose au plexus cervical par branche entre C4 et C5
- Anastomose aux nerfs thoraciques par branche brachiale de T1 avec nerfs T2 et T3
- Avec le système sympathique cervical

Anatomie fonctionnelle

- Grande variabilité de l'insertion topographique des muscles.
- Celle décrite par Bonnel est la plus classique.
- Une fonction donnée a d'autant plus de chance d'être lésée qu'elle dépend d'un petit nombre de racines.

Anatomie fonctionnelle

■ Schématiquement:

- **C3-C4** ⇒ trapèze
- **C5-C6** ⇒ sus et sous-épineux, deltoïde, biceps, brachial antérieur
- **C7** ⇒ extension coude et poignet
- **C8 et D1** ⇒ fléchisseurs de la main et des doigts et interosseux dorsaux et palmaires

Physiopathologie des lésions

- 3 types de lésions:
 - Elongation sans solution de continuité de la gaine nerveuse = **neurapraxie** de Seddon (degré I de Sunderland).
⇒ Récupération sans séquelle.

Physiopathologie des lésions

- Rupture de la structure nerveuse =
Axonotmésis ou **neurotmésis** de Seddon
 - Rupture de l'axone avec gaine intacte ⇒ repousse sans erreur d'aiguillage, sans séquelle
 - Rupture de la gaine (degré II de Sunderland) ⇒ erreurs de parcours possibles avec co-contractions cliniques
 - Rupture anatomique complète, pas de contact ⇒ pas de récupération possible

Physiopathologie des lésions

- **Avulsion** = arrachement des radicelles à leur sortie de la moelle épinière. Extrait parfois le ganglion spinal hors du trou de conjugaison. Aspect macroscopique en « queue de radis »
⇒ aucune récupération possible

Mécanisme traumatique

- Traumatisme exercé sur les racines par traction sur la tête ou sur l'épaule avec augmentation brutale de la distance entre le menton et l'épaule.

Mécanisme traumatique

■ Présentation céphalique:

- Rotation de la tête avec abaissement de l'épaule
- Lésion première des racines hautes (élongation, puis rupture) si force trop importante, arrachement des racines distales possibles


Mécanisme traumatique

■ **Présentation par le siège:**

- Lésion possible si rétention tête dernière; arrachement possible des racines hautes qui ne sont plus protégées par les ligaments (force de traction différente)
- Paralysie bilatérale possible

Examen clinique

- Au calme, sans distraction parasite
- Nouveau-né:
 - membre supérieur flasque et douloureux, membre sain hypertonique en flexion physiologique
- Nourrisson et enfant:
 - attitude fréquente en rotation interne globale
 - parfois flessum du coude
 - supination de l'avant-bras
 - Main ballante si paralysie complète





Examen clinique

■ Bilan articulaire

- Nouveau-né: normal
- Plus grand: raideur articulaire, baisse des amplitudes par manque de balance entre muscles agonistes et antagonistes; attitudes vicieuses par action des muscles les plus puissants (flessum coude, rotation interne d'épaule)

Examen clinique

■ Testing musculaire:

- Enfant assis
- Nourrissons: testing basé sur le réflexe d'étirement d'un muscle entraînant une contraction-réponse immédiate ou sur la stimulation cutanée d'un muscle.
- Stimulation par des objets sonores ou mobiles chez les plus grands, appréciation de la motricité spontanée

Examen clinique

- **Cotation musculaire** de 1 à 3 chez les petits:
 - 0 = aucune contraction
 - 1 = contraction perçue à la palpation
 - 2 = mouvement complet en apesanteur ou incomplet contre pesanteur
 - 3 = mouvement complet contre pesanteur

Examen clinique

- Chez le grand enfant, cotation complète:
 - 4 = complet contre résistance
 - 5 = symétrique à l'autre côté
- Examen neurologique pour recherche d'autres causes
- Étude du tonus chez les petits

Examen clinique

■ **Signes associés:**

- Signe de Claude Bernard Horner: ptosis, enophtalmie et myosis par atteinte des fibres neurovégétatives sympathiques entre racines et ganglion stellaire (si arrachement C8 et/ou T1)
- Paralysie diaphragmatique homolatérale

Examens paracliniques

- Aide à la localisation des lésions
- Aide à définir le pronostic, mais surtout la stratégie chirurgicale
- **EMG**: valeur médico-légale, peu de valeur pronostique, sauf en cas d'absence complète de récupération

Examens paracliniques

- **IRM:** visualise les racines et les pseudoméningocèles , permet donc de différencier les ruptures des arrachements (15% de faux négatifs et faux positifs)

Évolution naturelle

- Récupération débute dès la naissance et évolue sur 2 à 3 ans
- 3 types de séquelles possibles:
 - Attitudes vicieuses
 - Épaule: rotation interne, rétraction du subscapulaire, déformation de la tête humérale
 - Coude: supination de l'avant-bras et flessum de coude par biceps
 - Main en breloque



Évolution naturelle

- Inégalité de longueur, plus ou moins importante selon le degré d'atteinte
- Troubles sensitifs : altération le plus souvent de la sensibilité tactile douloureuse et thermique, avec troubles trophiques fréquents

Traitement Rééducation

■ Objectifs:

- Conserver les amplitudes articulaires
 - Travail d'abord passif (débuter à 1 mois de vie)
 - Dès début de récupération nerveuse, travail actif
- Ergothérapie
 - Utilisation globale du membre supérieur
- Rééducation sensitive



Traitement

Chirurgie nerveuse

- Dans les 6 premiers mois
- Si absence de récupération du biceps à 3 mois en général (atteinte sévère)

Traitement

Chirurgie nerveuse

■ Principe

- Voie sus-claviculaire (parfois sus et sous)
- Résection du névrome
- Greffe nerveuse (saphène externe)

Traitement

Chirurgie nerveuse

- 1er temps
 - Exploration des lésions
- 2ème temps
 - Résection du névrome avec recoupe en zone saine
- 3ème temps
 - Répartition des greffes

Traitement

Chirurgie nerveuse

■ Ruptures C5-C6 + ou – C7

- Greffes sur nerf supra-scapulaire (abd et RE d'épaule)
- Racine externe du médian
- Musculo-cutané (flexion coude)
- Tronc secondaire post (extension coude, poignet et doigts)

Traitement

Chirurgie nerveuse

■ **Atteinte totale**

- Privilégier la main et la flexion du coude, puis la stabilité d'épaule
- Neurotisations possibles
 - Musculo-cutané par intercostaux
 - Supra-scapulaire par branche antérieure du nerf spinal

Résultats

- Début de récupération entre 6 mois et un an, jusqu'à 4 ans après l'intervention
- Très bons résultats sur paralysies proximales
- Déficit des rotateurs externes d'épaule (50%)

Résultats

- Plus aléatoire pour paralysies complètes
- Membre d'appoint
- Importance de la sensibilité de la main
- Résultats meilleurs si D1 respectée

Chirurgie des séquelles

- Transferts musculaires
- Chirurgie osseuse (puberté)
- Pas avant 2 à 3 ans de la chirurgie primaire ou de la récupération spontanée (pour les transferts)

Chirurgie des séquelles

Transferts tendineux

- Conditions sine qua non
 - Force $>$ ou $=$ à 3
 - Articulation non enraidie

Chirurgie des séquelles

Transferts tendineux

- **Réanimation de l'abduction et de la rotation externe de l'épaule**
 - Rotation externe passive conservée
 - Si non, libération du muscle subscapularis
 - Latissimus dorsi sur la coiffe des rotateurs
 - Trapèze pour réanimer l'abduction (rarement fait car mauvais résultat fonctionnel et esthétique)

Chirurgie des séquelles

Transferts tendineux

■ Réanimation de la flexion du coude

- Transfert bipolaire du latissimus dorsi
- Pectoralis minor si biceps présent mais faible
- + ou – associé à un Steindler (transferts épitrochléens)
- Plus rarement: gracilis libre vascularisé, réinnervé
- Réorientation du biceps brachial si supination persistante et passivement réductible

Chirurgie des séquelles

Transferts tendineux

■ Réanimation de la main

- Faible potentiel de muscles disponibles et réinnervés
- Réanimation de l'extension du poignet et/ou des doigts possibles avec les fléchisseurs radial et ulnaire du carpe et le tendon du rond pronateur

Chirurgie des séquelles

Interventions osseuses

- Dérotation humérale si déficit de rotation externe par attitude vicieuse permanente
- Arthrodèse d'épaule si épaule ballante et douloureuse, mais nécessité d'un bon trapèze et serratus antérieur pour mobilité de la scapulo-thoracique

Chirurgie des séquelles

Interventions osseuses

- Ostéotomie de dérotation radiale si attitude fixée en supination, mais extension de poignet active nécessaire
- Arthrodèse de poignet si pas de possibilité d'utilisation de l'effet ténodèse