



Collège Hospitalier et Universitaire
de Chirurgie Pédiatrique

DESC de Chirurgie Pédiatrique

Session de Septembre 2008 - PARIS

Synostose radio-ulnaire supérieure

C ROMANA

Service de Chirurgie Orthopédie et Réparatrice de l'Enfant


Hôpital Armand Trousseau - Paris

R. 11 ans

Droitier

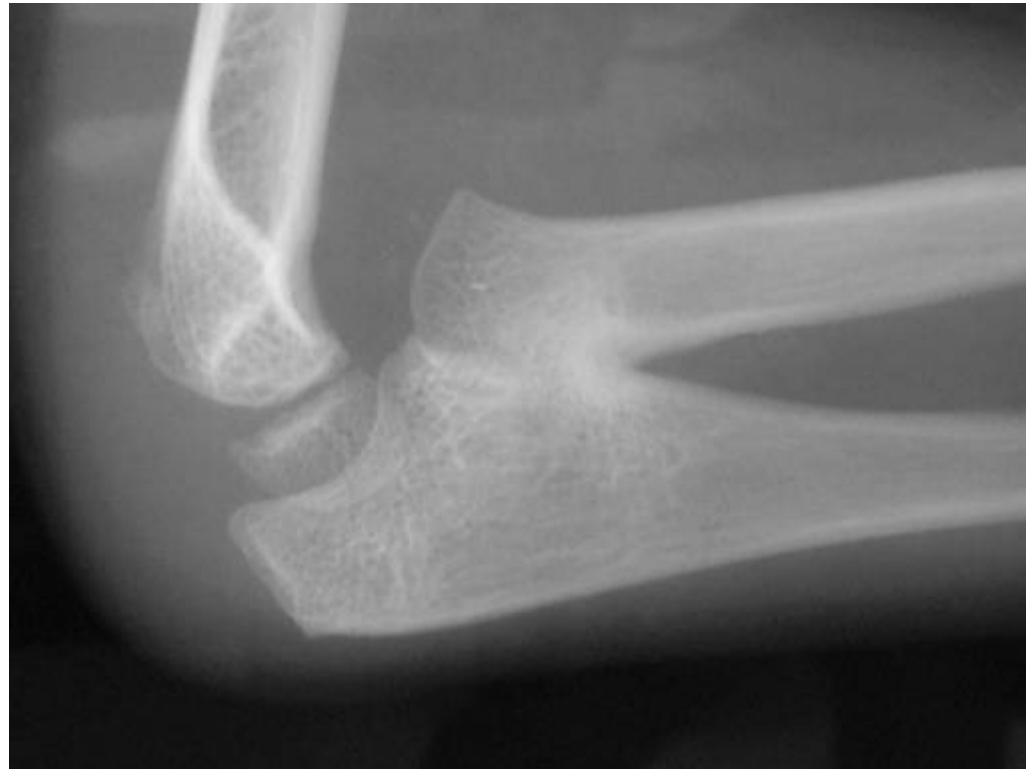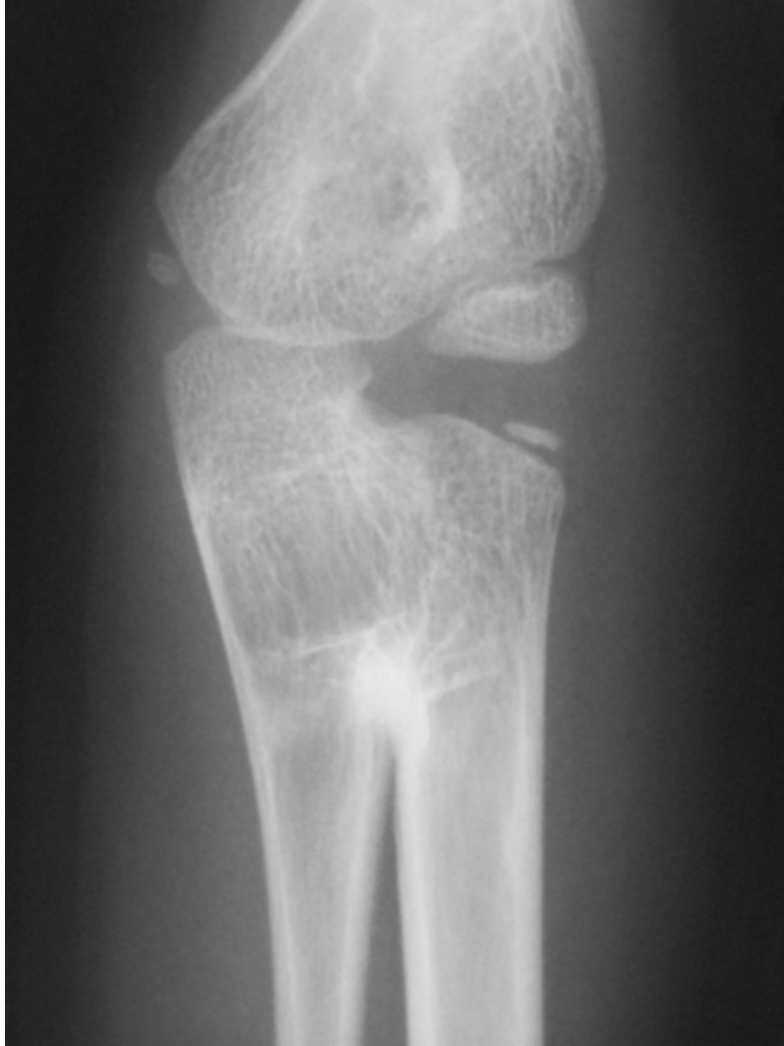Attitude vicieuse membre sup G





- Dg ?
- Bilan ?

Radio



Clinique

- Rare, bilat 60%, parfois familiale
(autosomique dominant à expression variable)
- Découverte chez enfant âge scolaire
- Avant-bras + fin
- fixé en pronation +/- marquée
>60° dans 40% cas
+ synostose étendue, + pronation importante
- Souvent flessum modéré coude

- Défaut supination compensé par épaule et poignet (hyperlaxité)
-

- Evaluation PS / palpation styloïdes

Physiopath

- **Défaut de segmentation longitudinale:** la séparation entre le radius et l'ulna à la 5^e semaine laisse persister un pont cartilagineux qui s'ossifie dans la position embryonnaire en pronation
- **Synostose presque toujours proximale**
- **Anomalie associées:**
 - muscles supinateurs et pronateurs anormaux ou absents
 - mb interosseuse épaissie
 - capitellum globulaire quand tête radiale luxée ou absente
 - articulation RUD non fonctionnelle, déformation épiphyse distale ulna
 - +/- tête radiale hypoplasique et luxée voire absente

- Souvent isolée
- Parfois associé à anomalies congénitales: aplasie pouce, poland, LCH
- Parfois syndrome: foetopathie alcoolique, Larsen, anomalie chs: klinefelter et apparentés (XYY, XXYY),

- Ttt ?

TTT

- Seul ttt = chir / indic rare
- >6 ans >60° après bilan ergo
- Conservation PS impossible
- Ostéotomie dérot avt-bras: synostose > radius, 2 os
- position: unilat 10-15° supin, bilat 30° pron domin / légère supin non domin (Journeau, Fitoussi)
- Risque: ischémie (raccourciss artères) et Sd loges
- Si dérot >85°, dérot en 2x avec petit raccourciss



