



Chirurgie IMC

B de BILLY
CHU Besançon

Points préalables

- Chirurgie de Fonction et non Chirurgie esthétique...
- Connaître le Diagnostic. Connaître le Pronostic (apprendre un peu de neurologie pédiatrique !)
- S'intégrer dans un projet global multidisciplinaire

Points préalables

- Tout enfant « handicapé moteur » a une « orthopédie » normale à la naissance
- Hypertonie, spasticité etc... vont entraîner raideur, déformer un squelette par déséquilibre musculo tendineux.
- Priorité à l'entretien rééducation
- Priorité aux traitements de la spasticité
- Placer la chirurgie au bon moment (problème des schémas...)

Place de la chirurgie

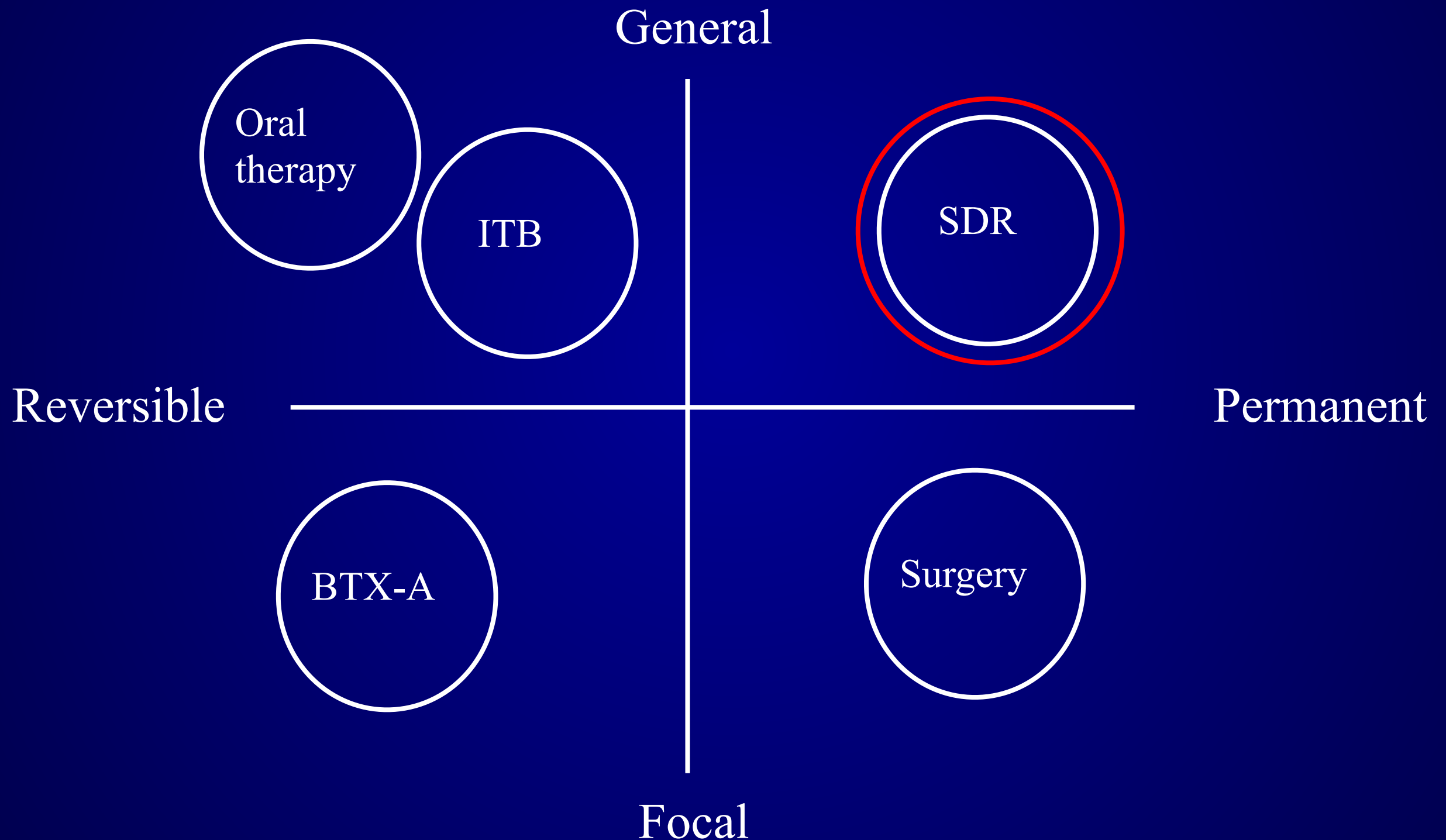
- « Chirurgie de la spasticité »
 - Rhizotomies dorsales sélectives
 - Nerfs moteurs
- « Chirurgie des conséquences »
 - Complexes musculo tendineux
 - Os et articulations

Selective Dorsal Rhizotomie (SDR) in children with CP

*Guy Molenaers, Petra Pauwels
and the CP team of the University
Hospital of Pellenberg*



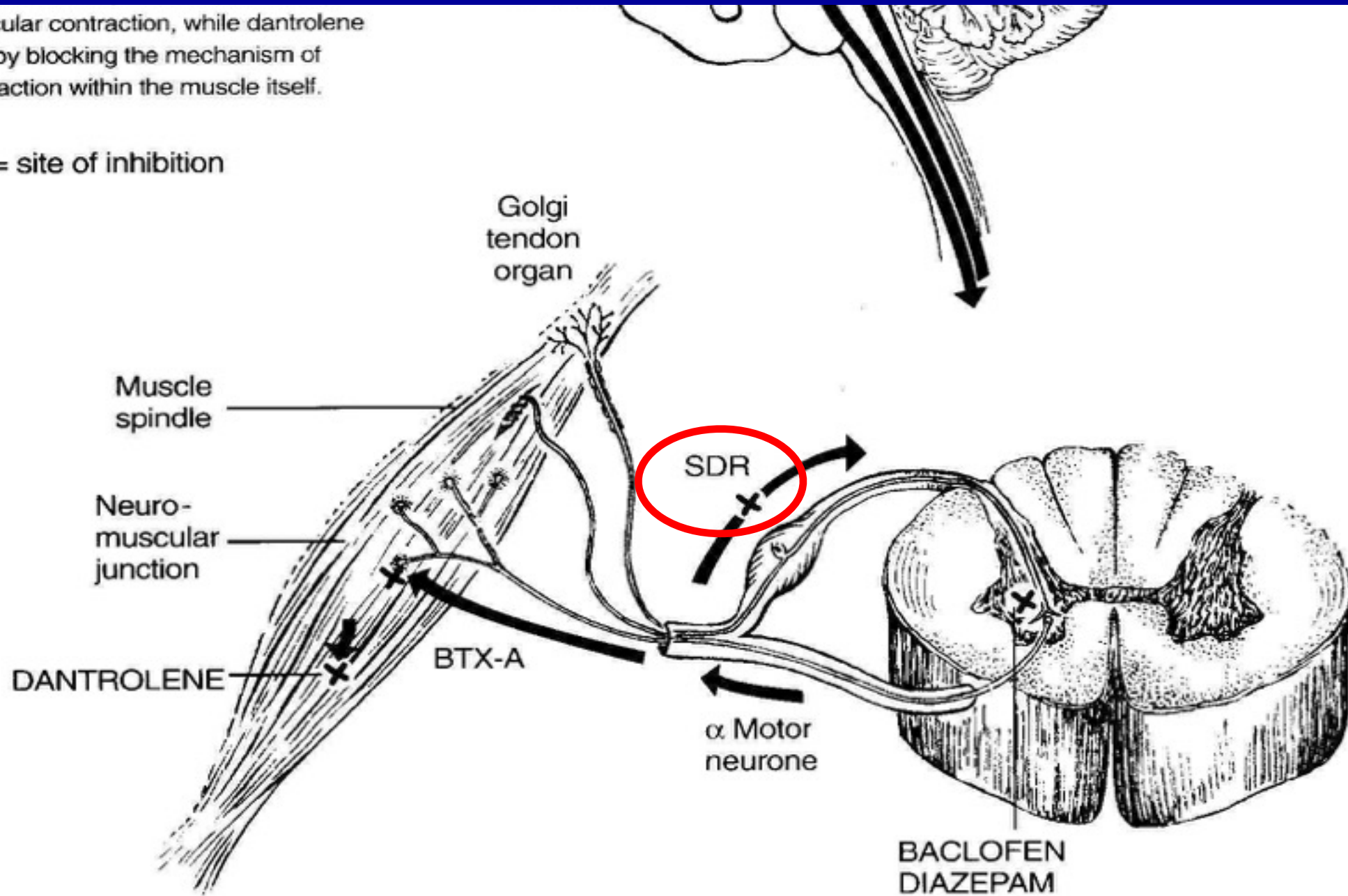
Management of Spasticity



Selectieve dorsale rhizotomie

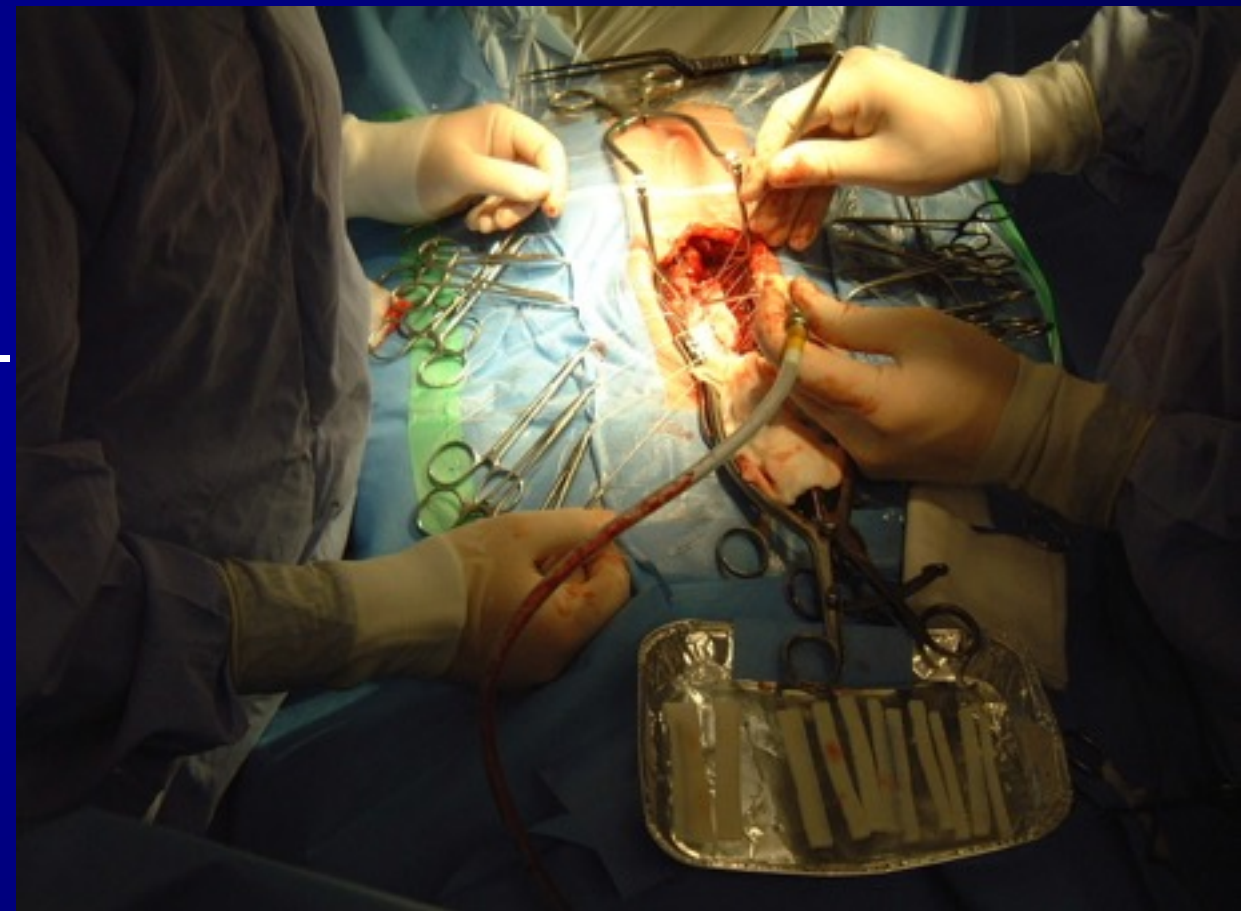
muscular contraction, while dantrolene acts by blocking the mechanism of contraction within the muscle itself.

✕ = site of inhibition



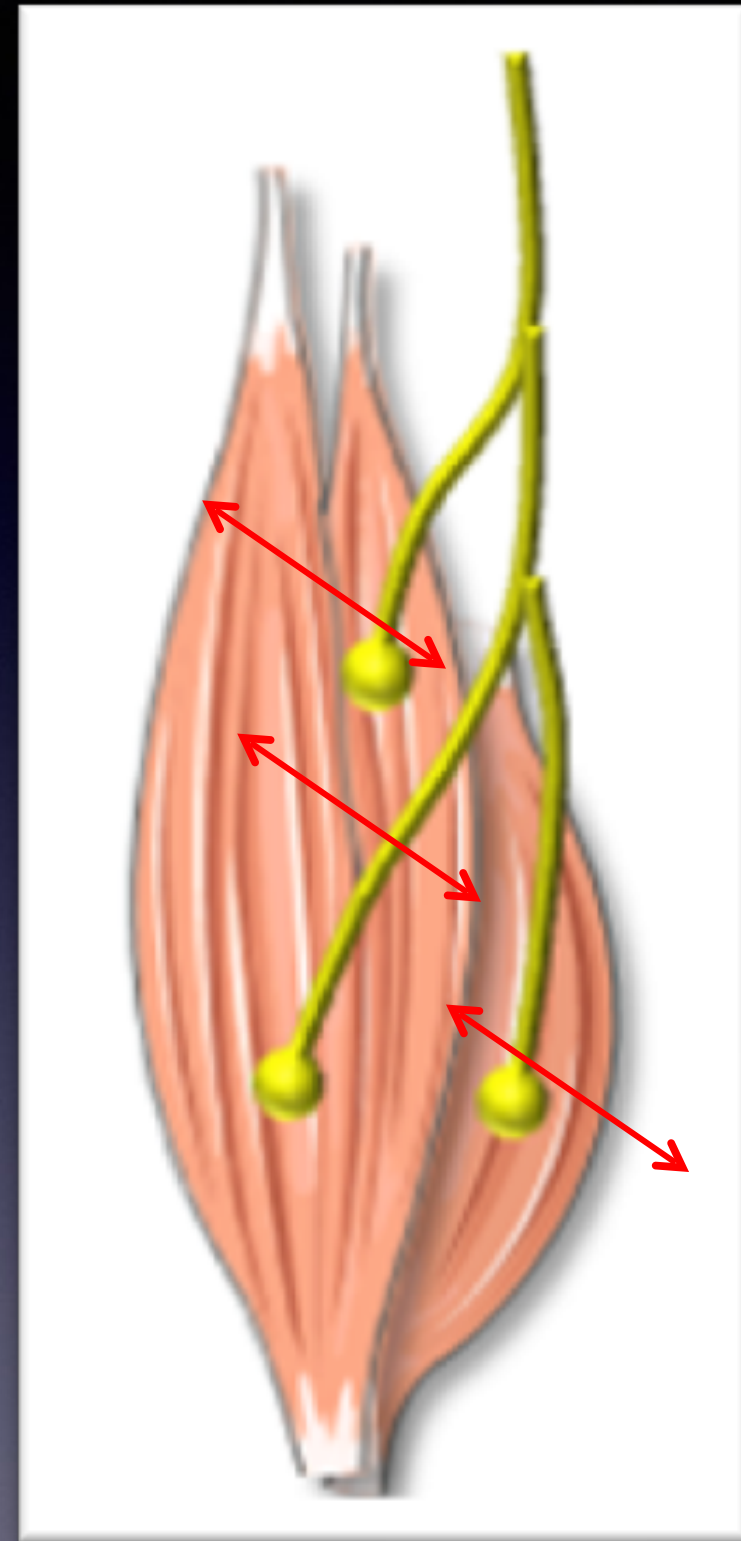
SDR procedure

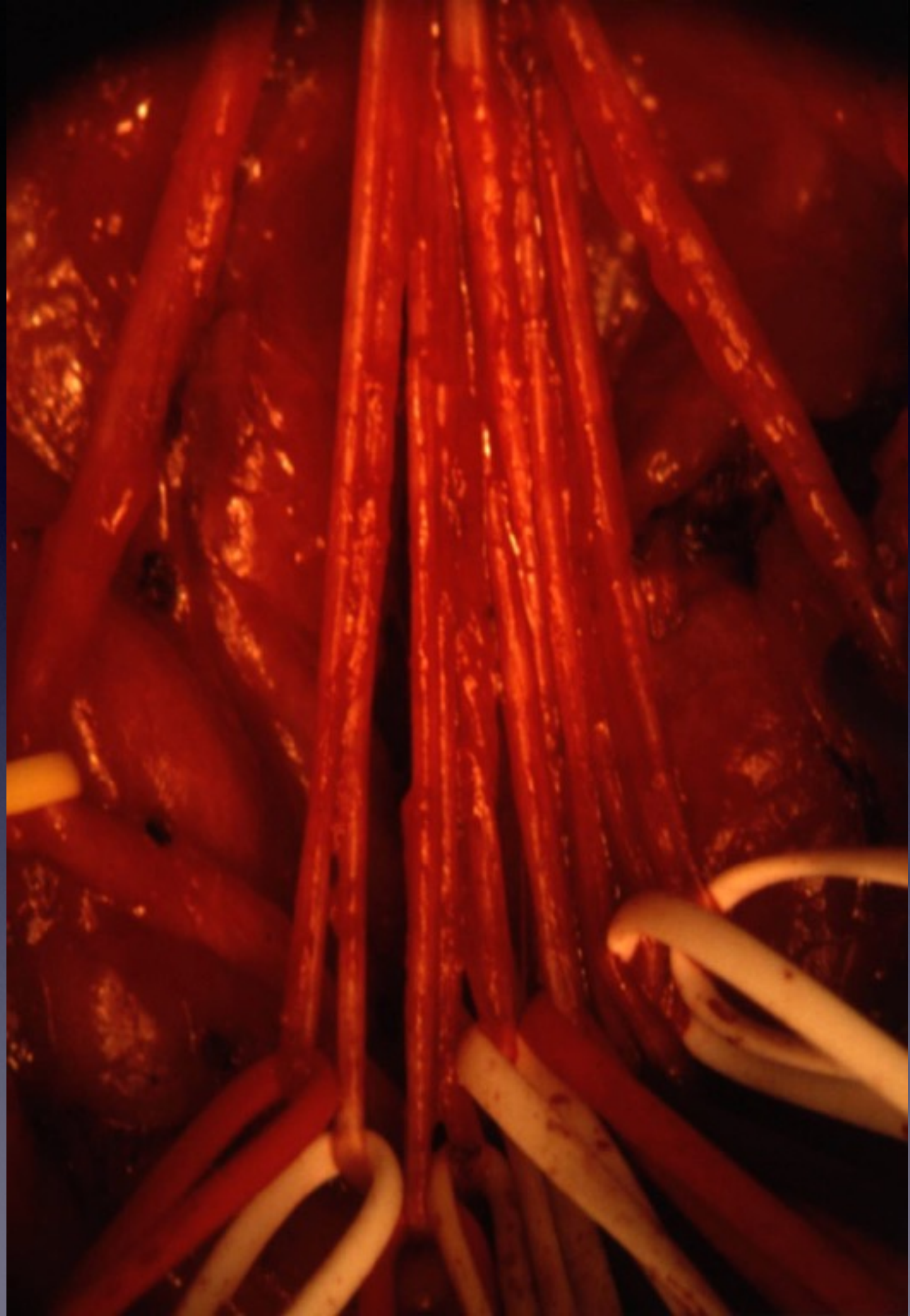
- Laminoplasty L1-L5
- Identifying of the rootlet level by stimulation of the motor rootlet @ 0.1 mA.
- Stimulation of sensory rootlets (L1-S2)
 - 0.2 mA – 3.5 mA
 - 50 Hz
 - 0.1 msec
- Splitting in smaller rootlets (Varying number of 5 - 25)
- Physical evaluation



➤ neurotomies sélectives ou supra sélectives

Eviter rameaux sensitifs
Non « dose » dépendant
Possibilité de reprise chir
Risque d'affaiblissement
musculaire définitif
Récidive 10-15 %





Chirurgie musculo tendineuse

L0-Lmax +++++

- Alain Lespargot
- Un muscle est efficace et puissant dans une « fourchette » d'allongement
- nul en dessous de L0 et au dessus de L max
- Moyen Fessier...

Chirurgie musculo tendineuse

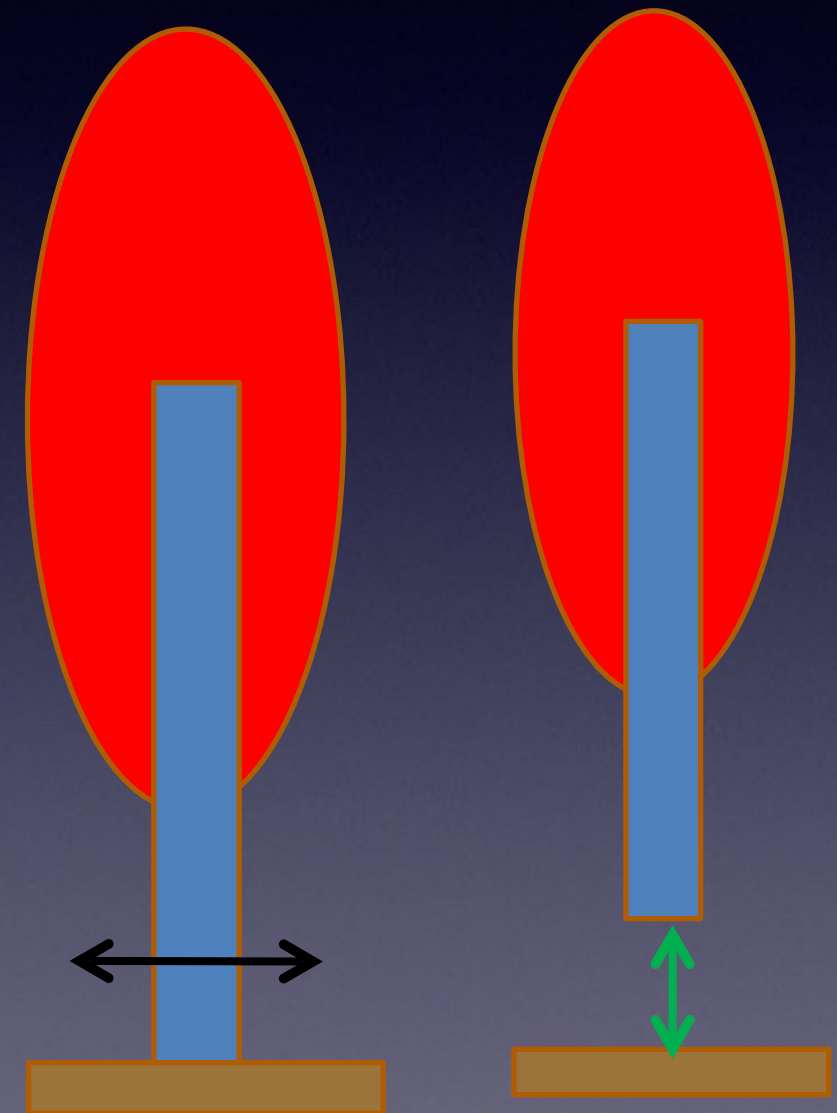
Ténotomie simple

Section tendon
Perte musculaire

Racines des membres

Plutôt à éviter
(attention au L0)
Catastrophes sur certains
« Achille »

Adducteurs de hanche



Chirurgie musculo tendineuse

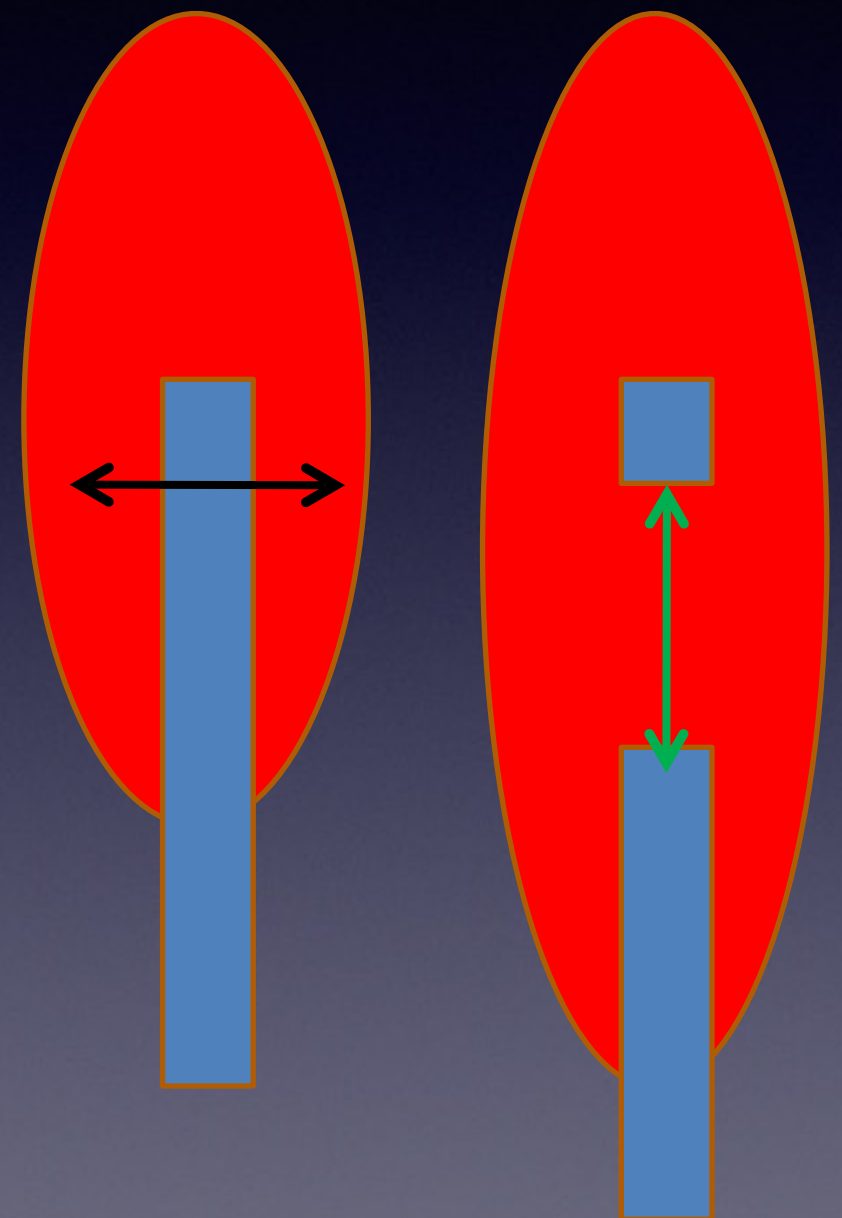
Allongement tendineux intra musculaire

Section à la jonction muscle
tendon

Persistance de fonction
musculaire

Etirement des fibres
musculaires

Gastrocnémiens
Ischio jambiers



Chirurgie musculo tendineuse

Allongement intra tendineux

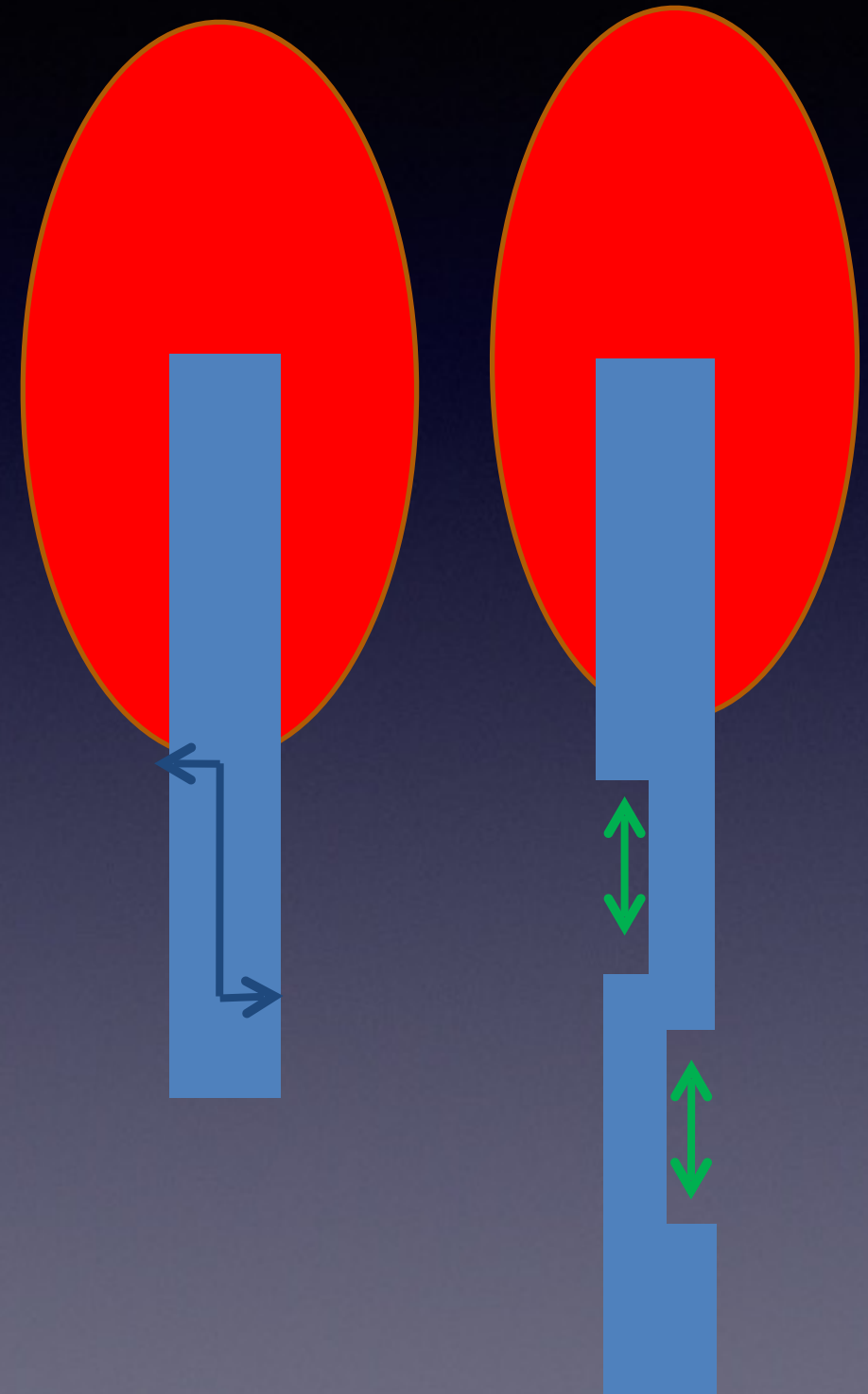
Allongement en Z

Réglage à la demande

Suture des extrémités

Fonction conservée

Achille
MS



Chirurgie musculo tendineuse

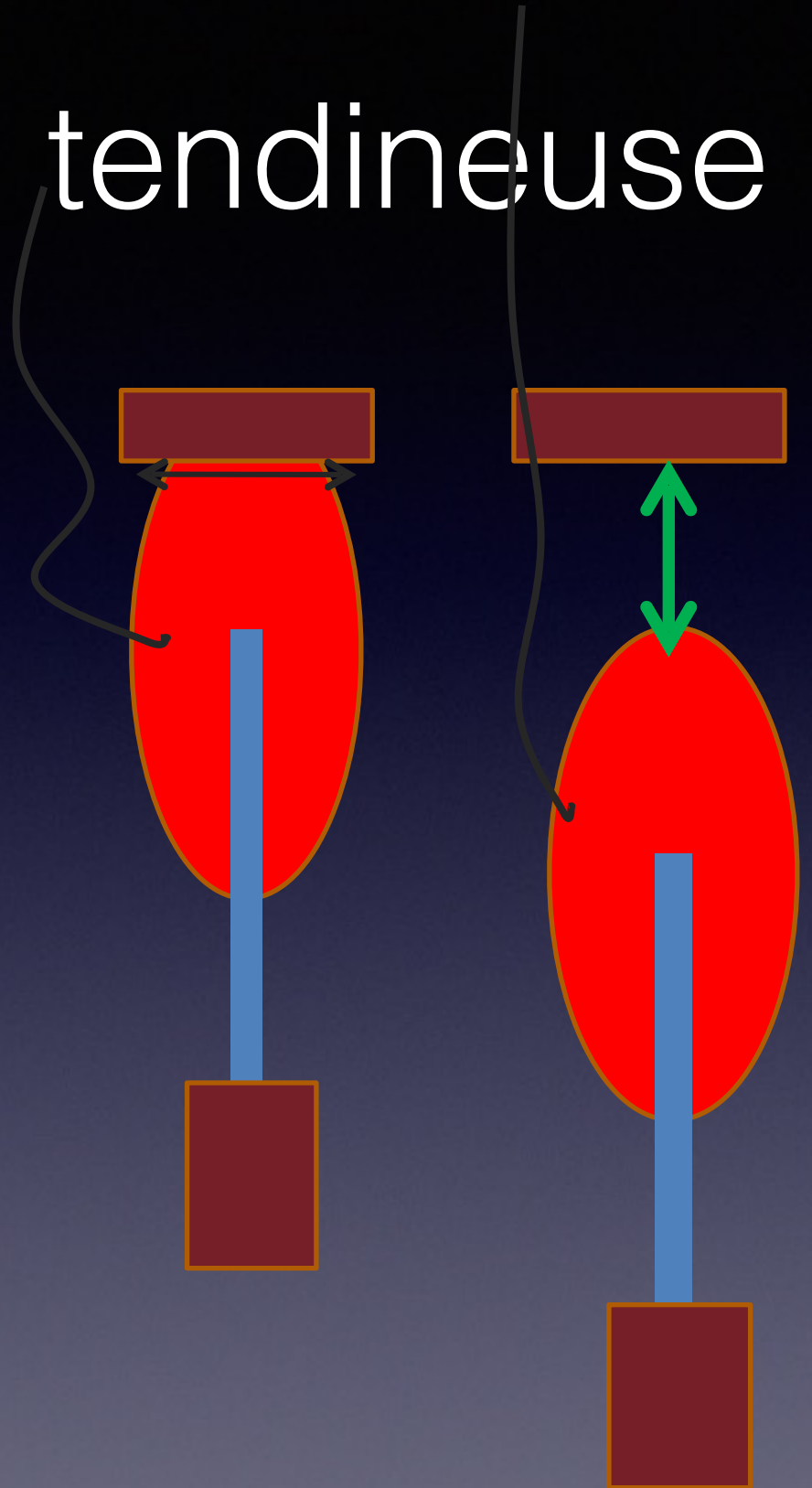
Désinsertions proximales

En bloc

Persistance des innervations

Bonne fonction musculaire

Gastroc proximaux
Ischio proximaux
Avant Bras



Chirurgie musculo tendineuse

Transferts tendineux

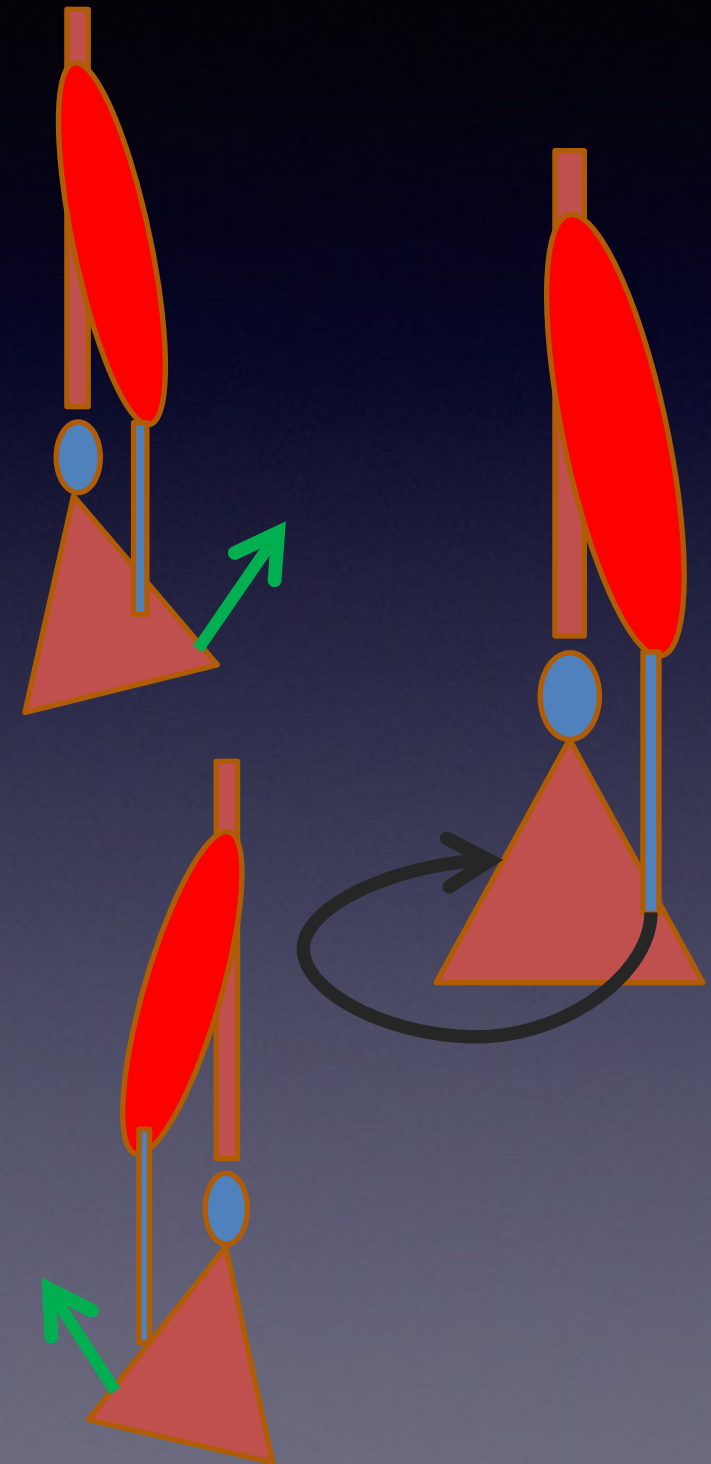
Inhibition d'effet nocif

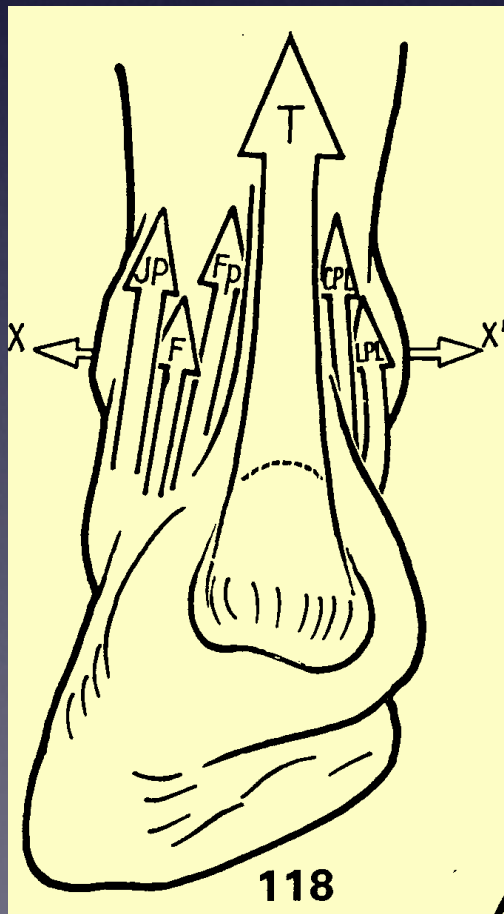
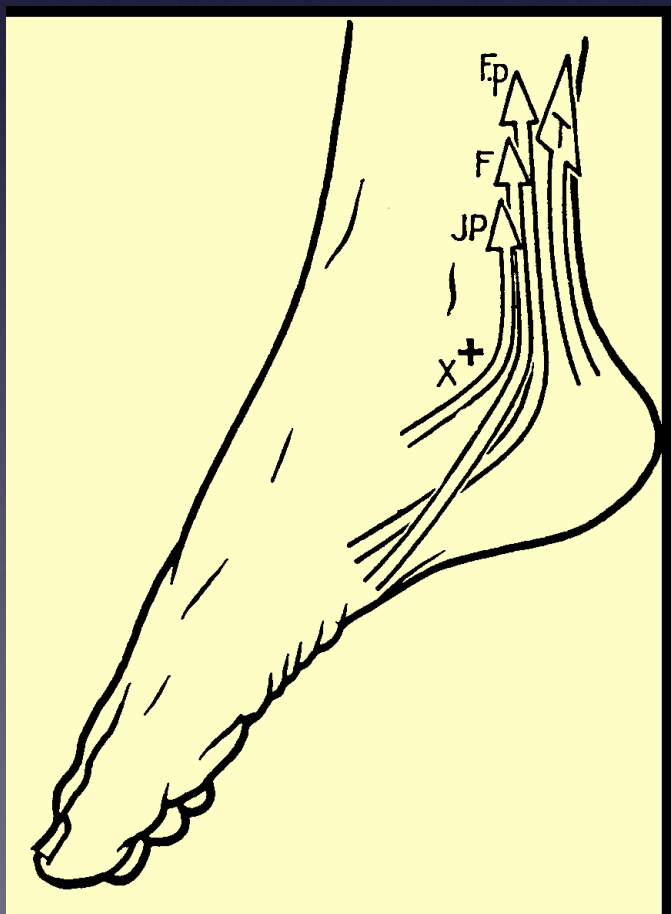
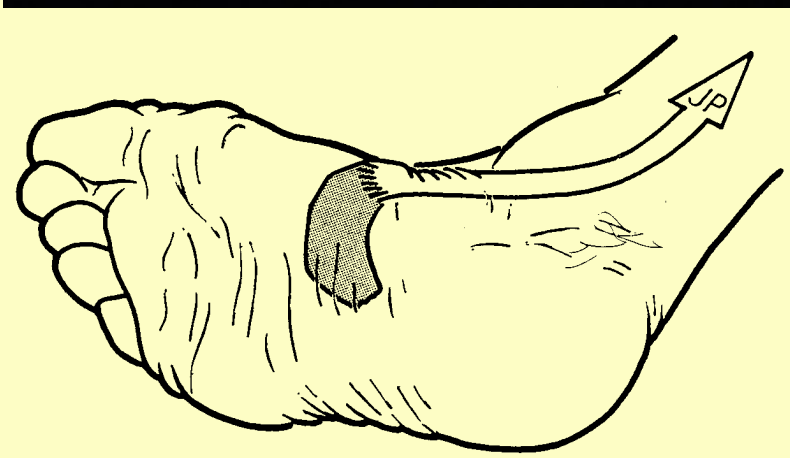
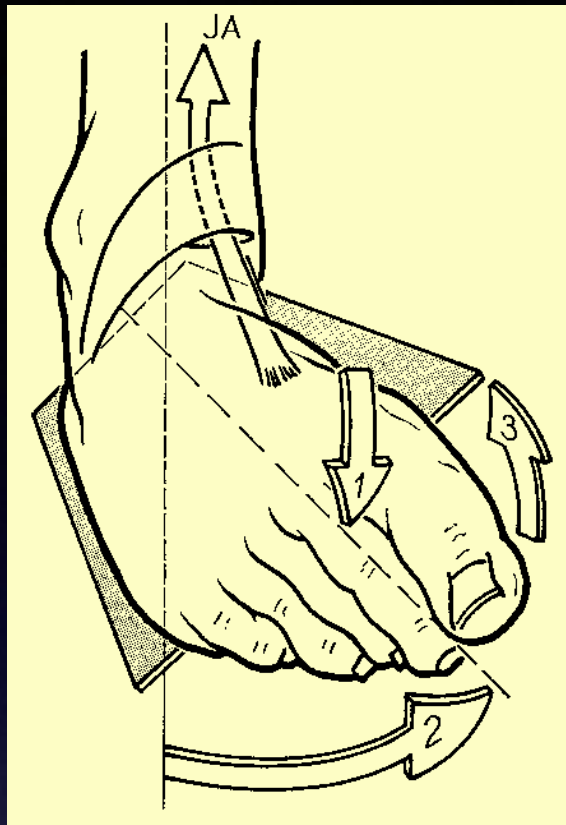
Compensation de muscles
affaiblis

Force suffisante (4)

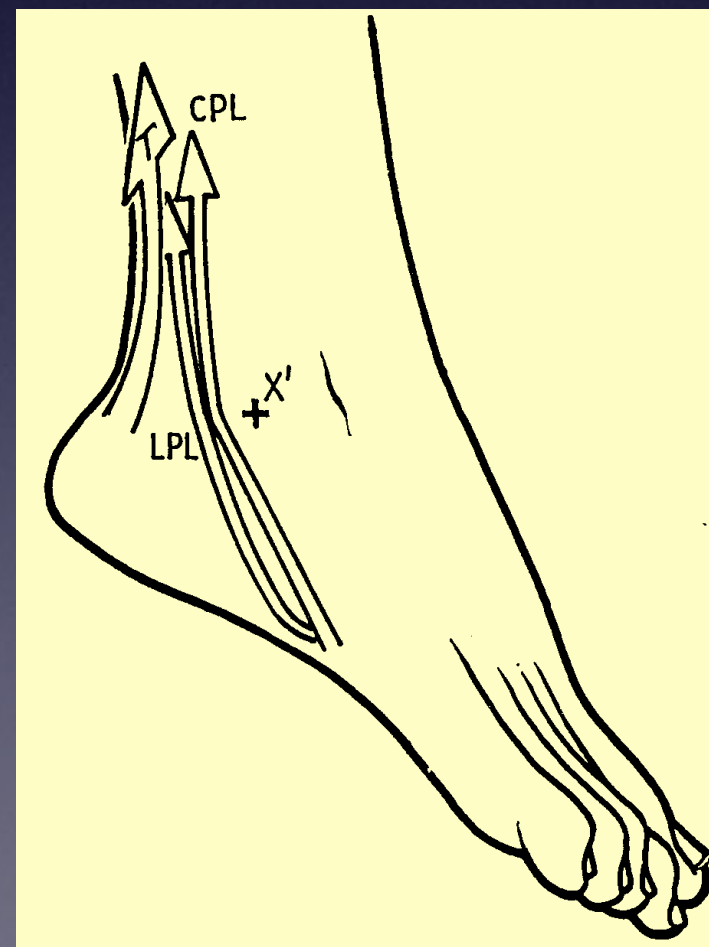
Intégration difficile

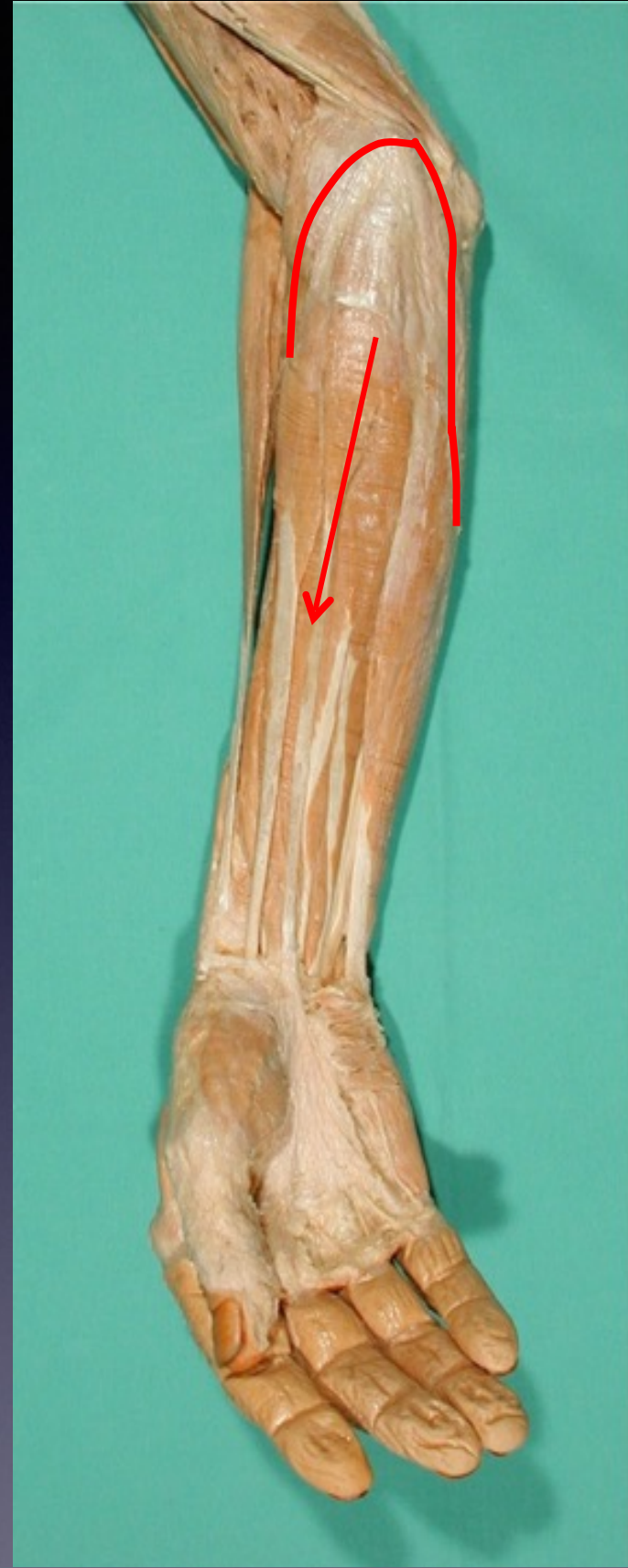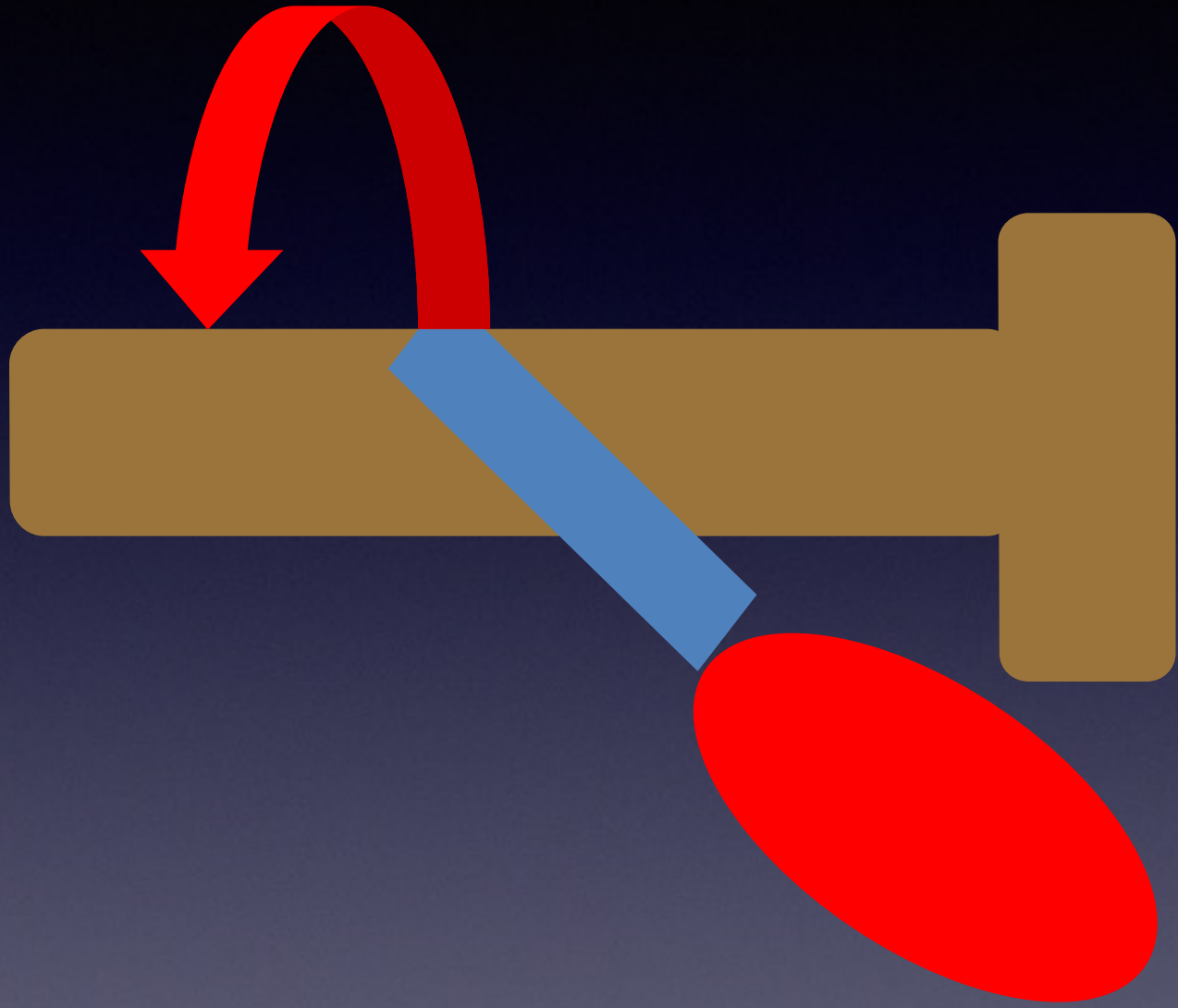
Pied +++
Avant bras



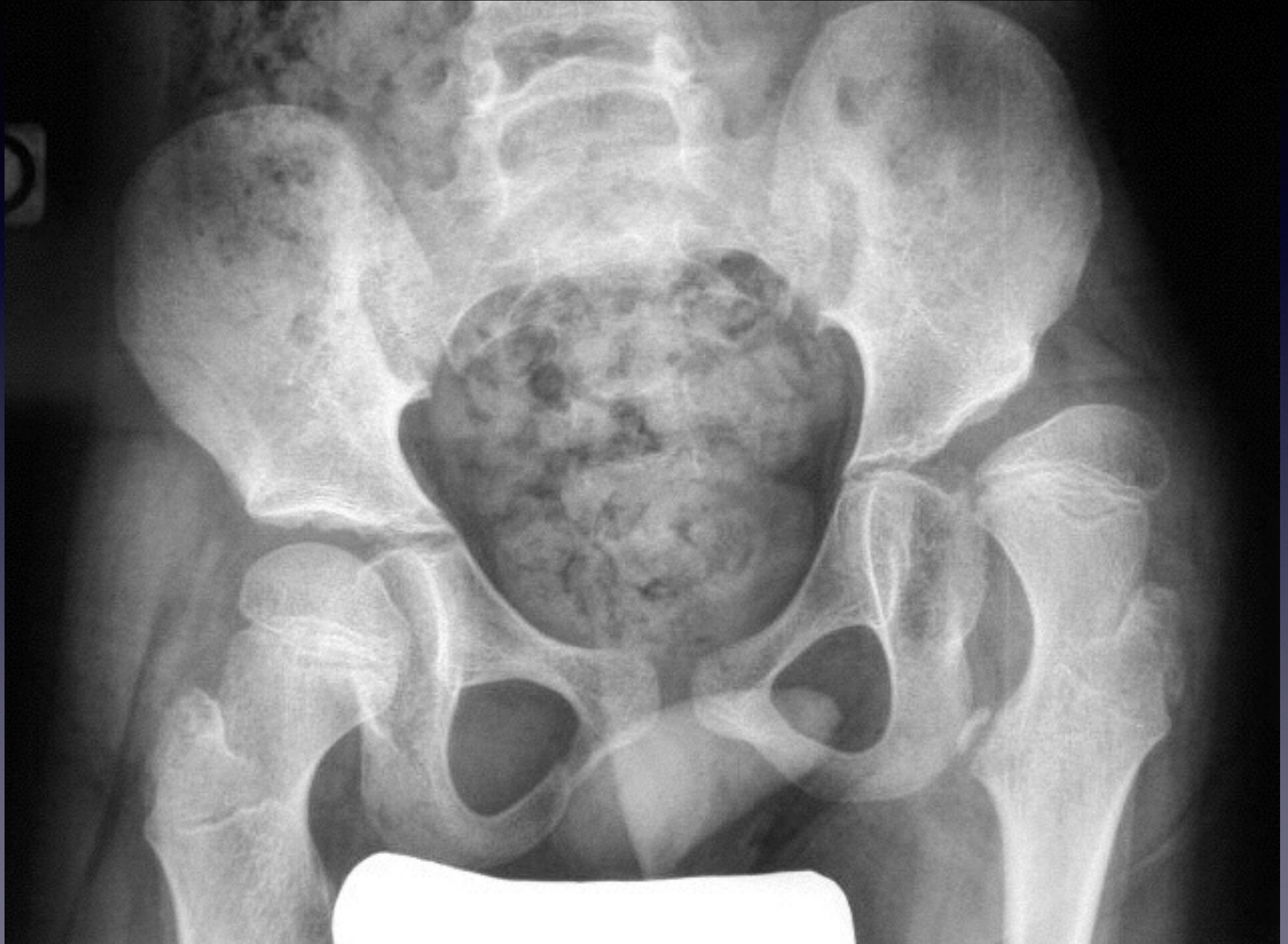

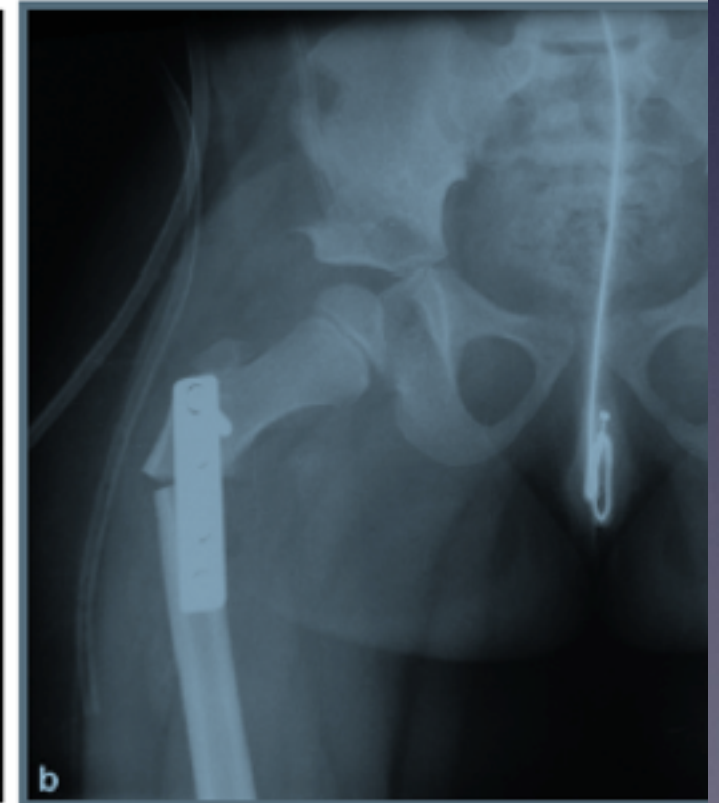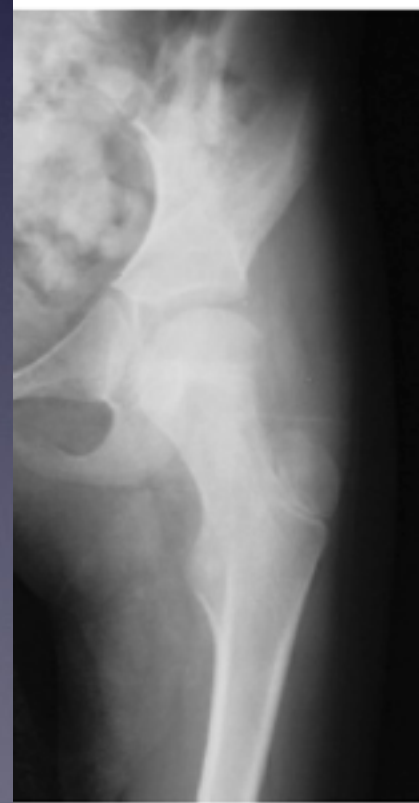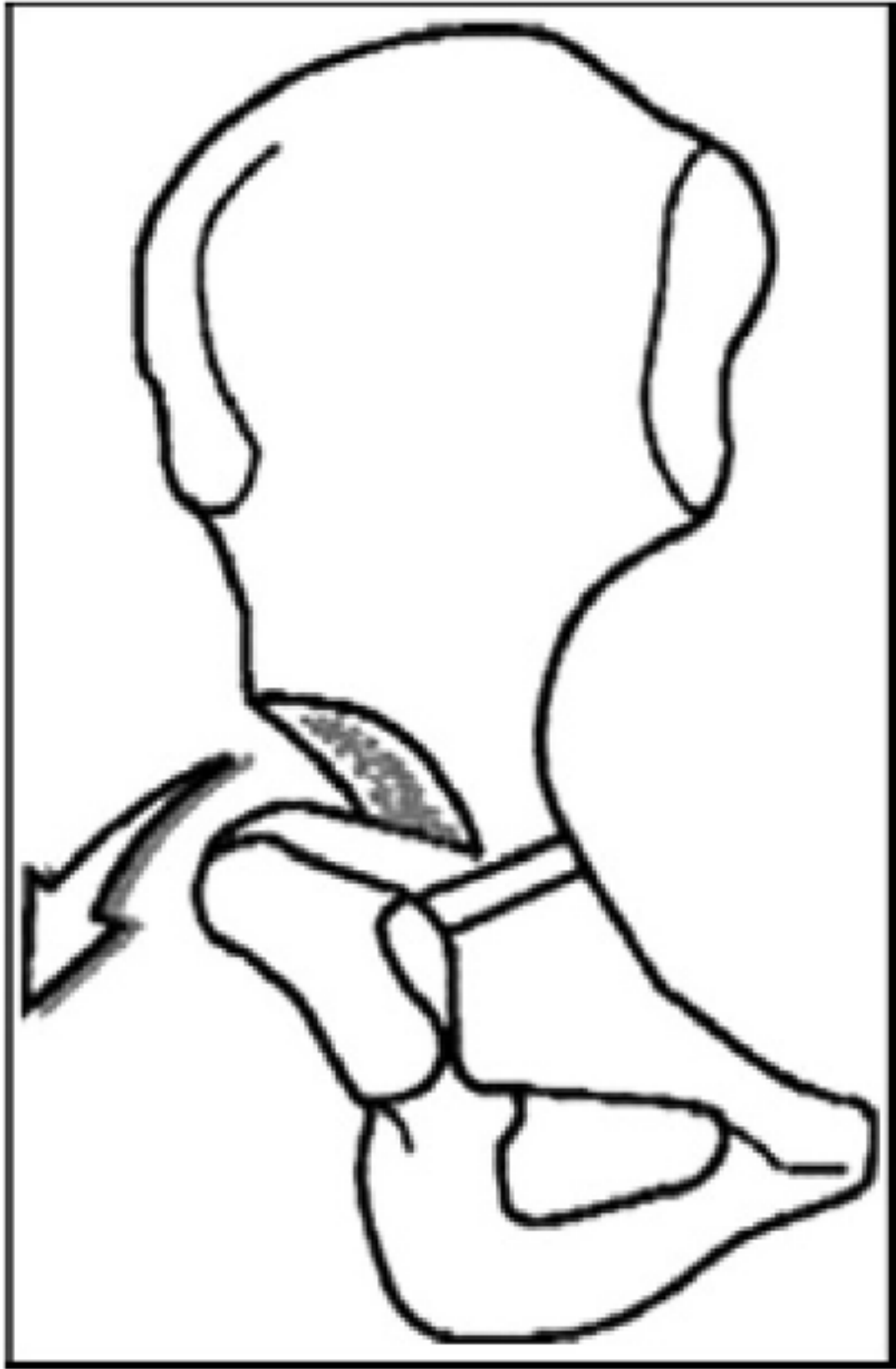118

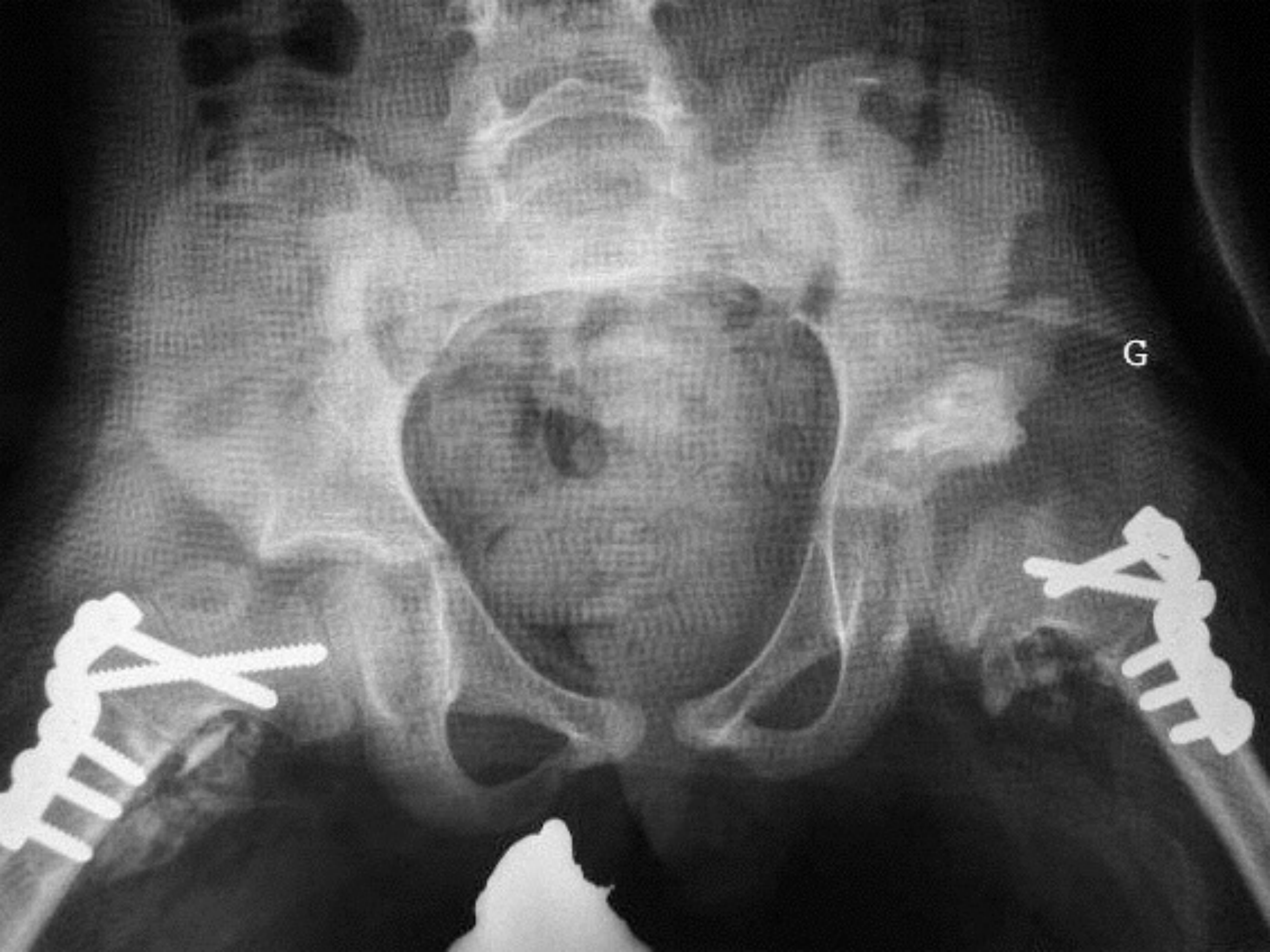




Comprendre la déformation

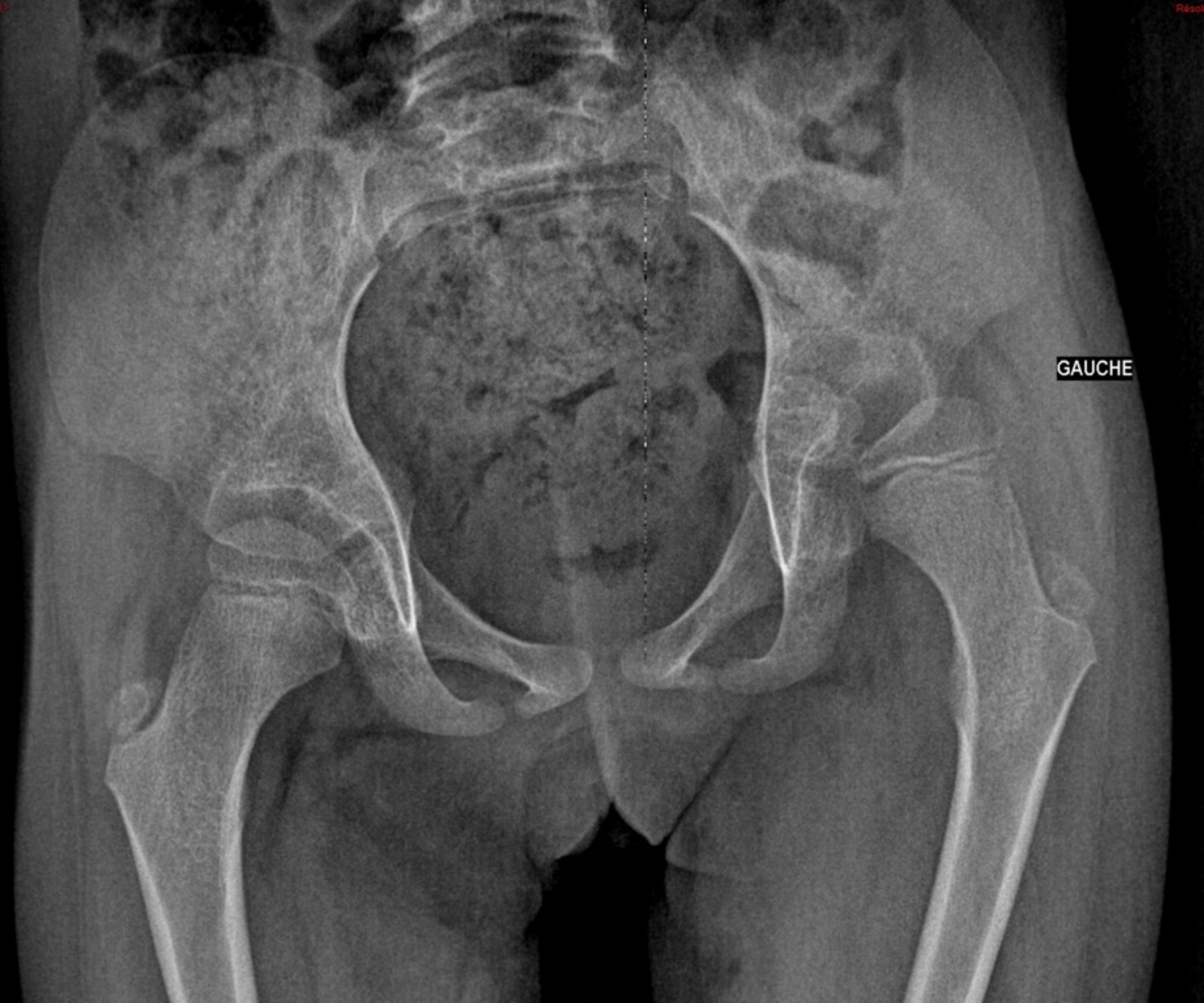




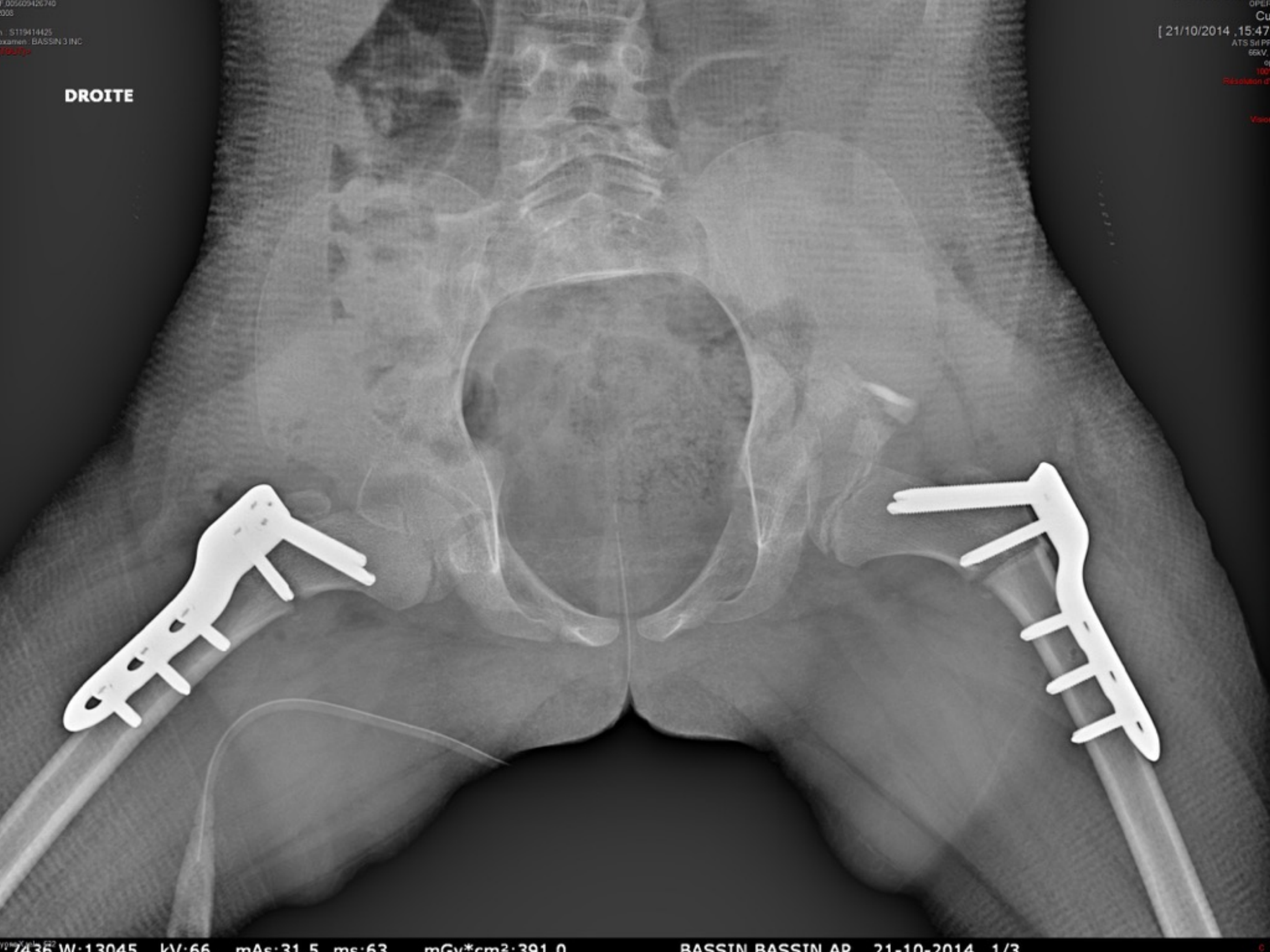
GAUCHE

5 cm

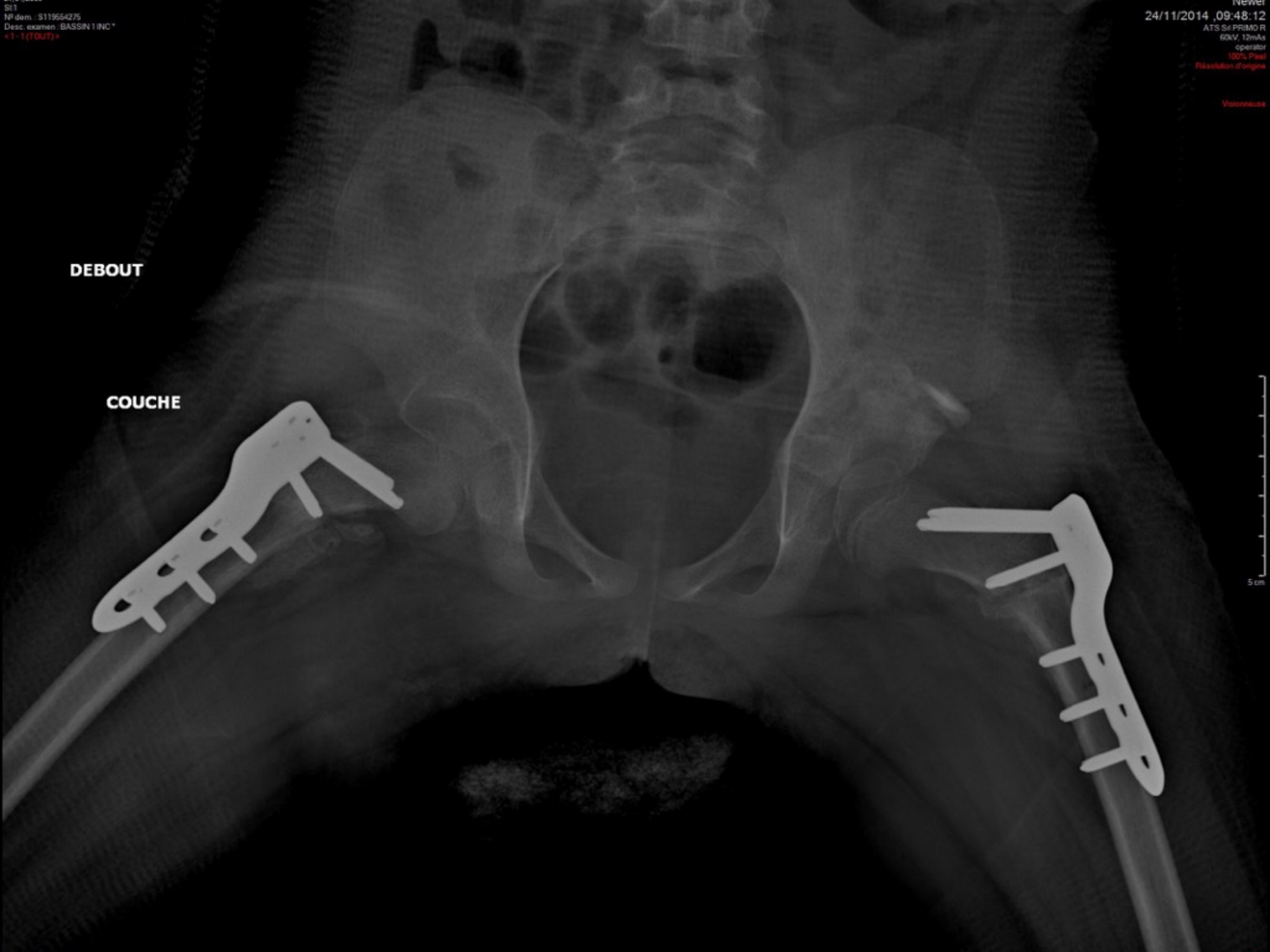

DROITE

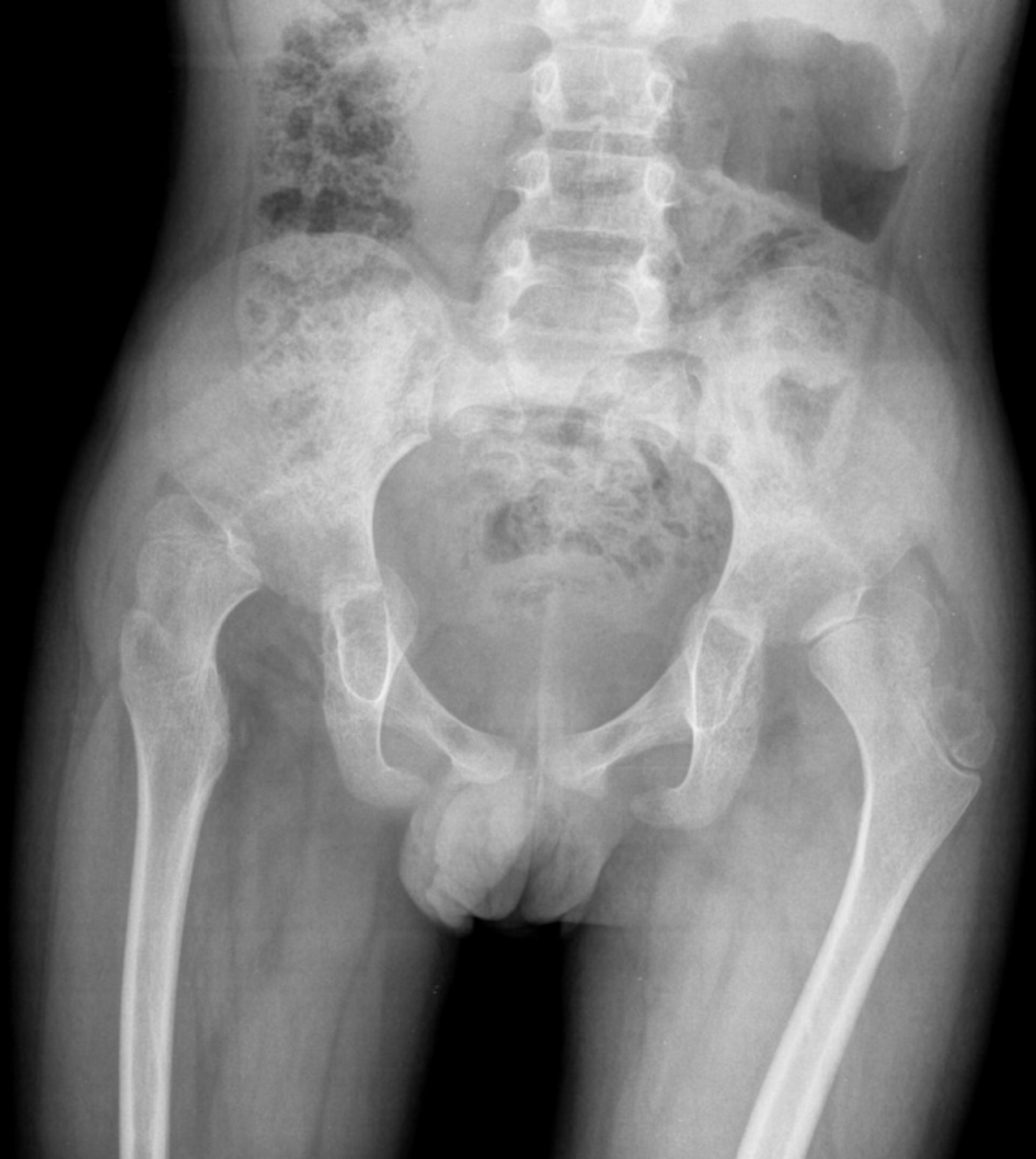

DEBOUT

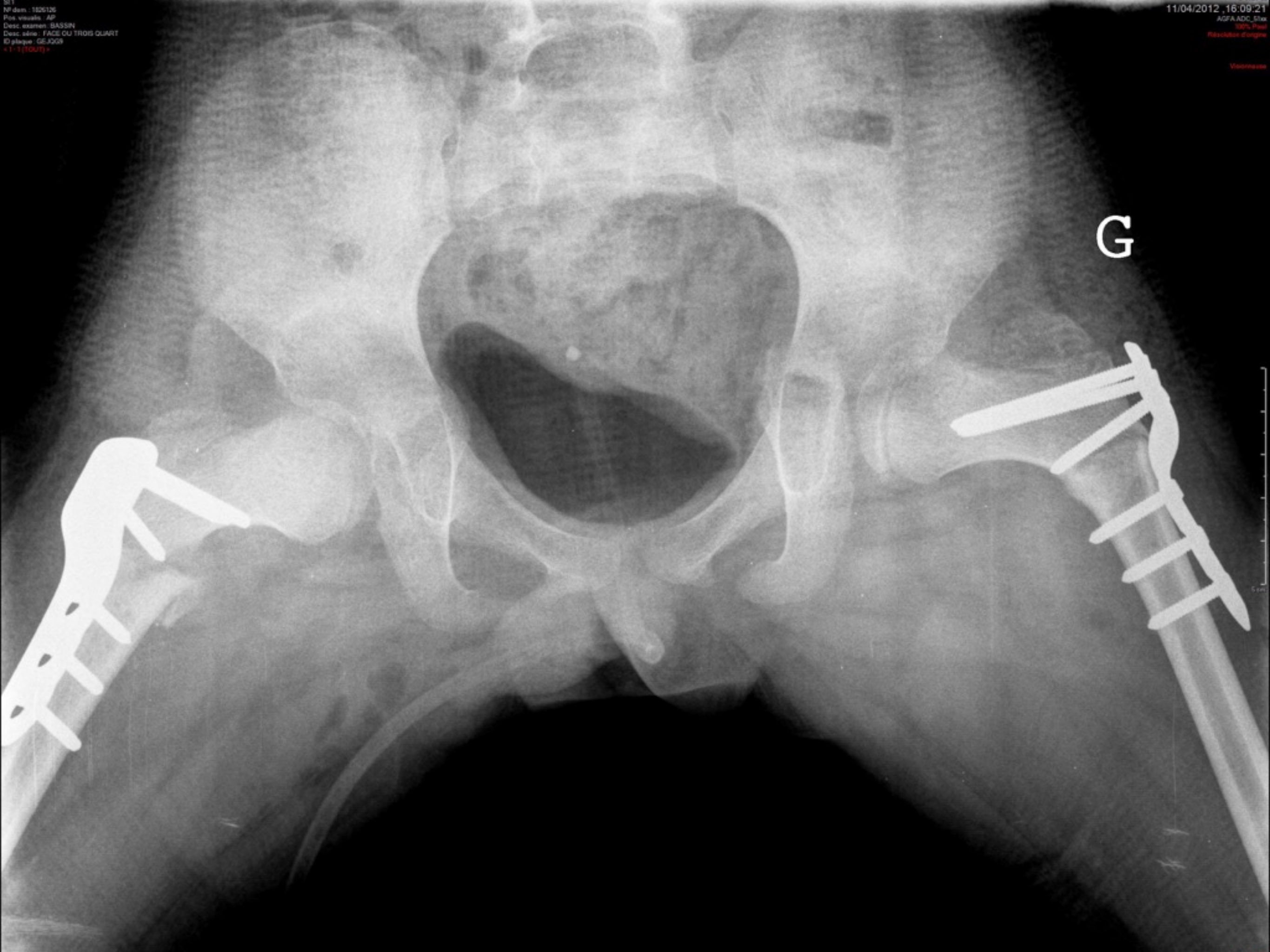
COUCHE



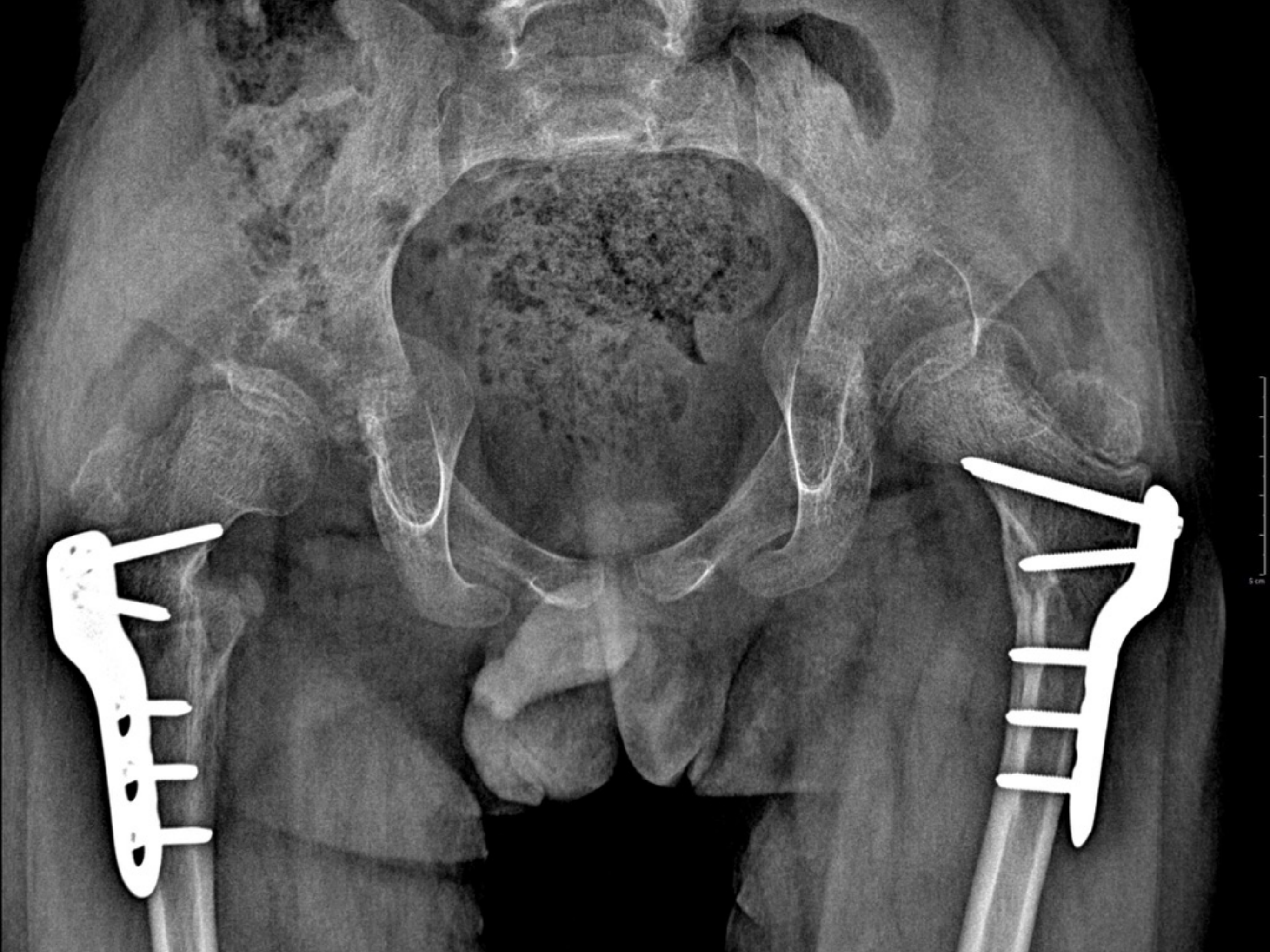
5 cm




G
COUCHE

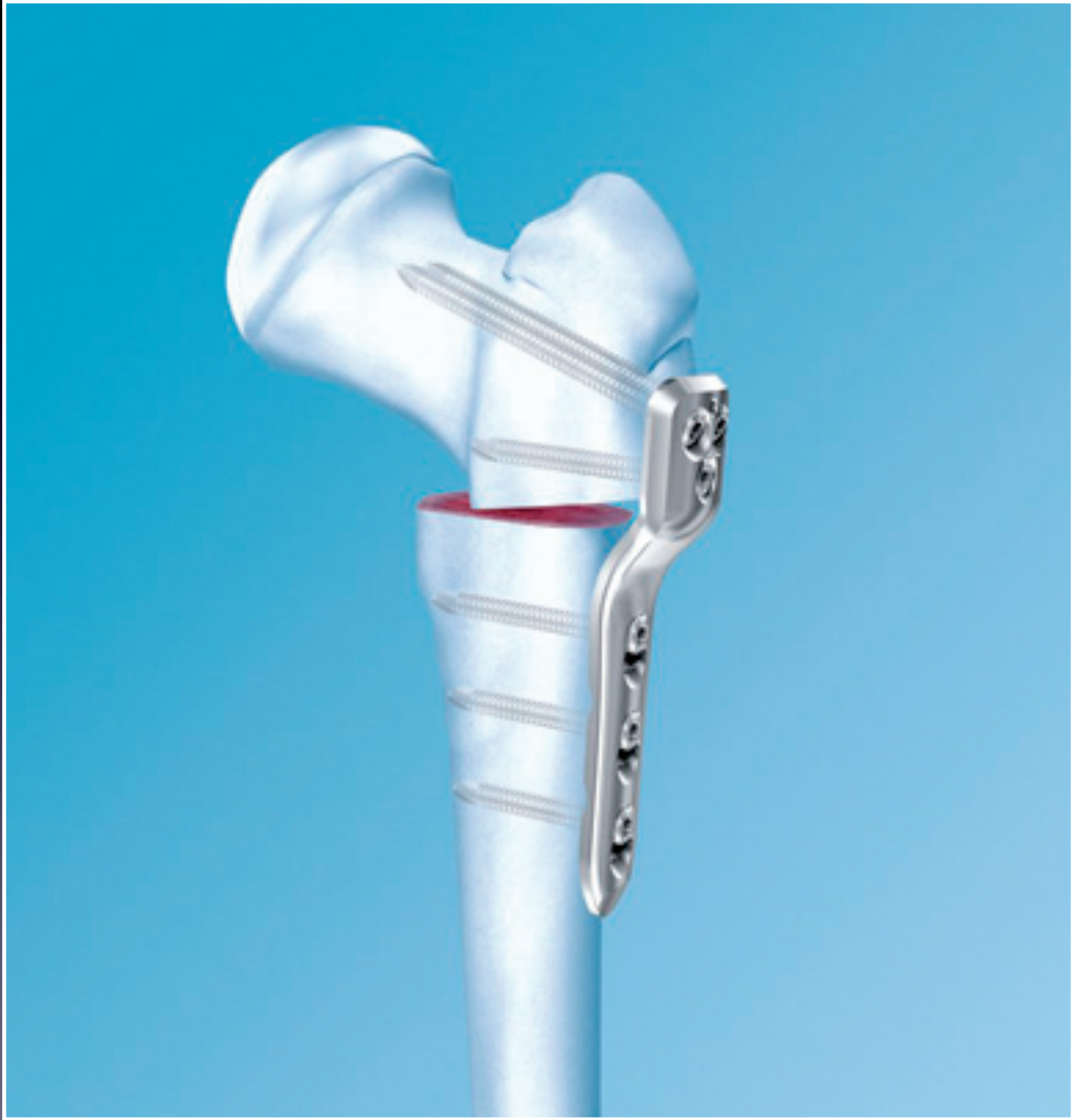

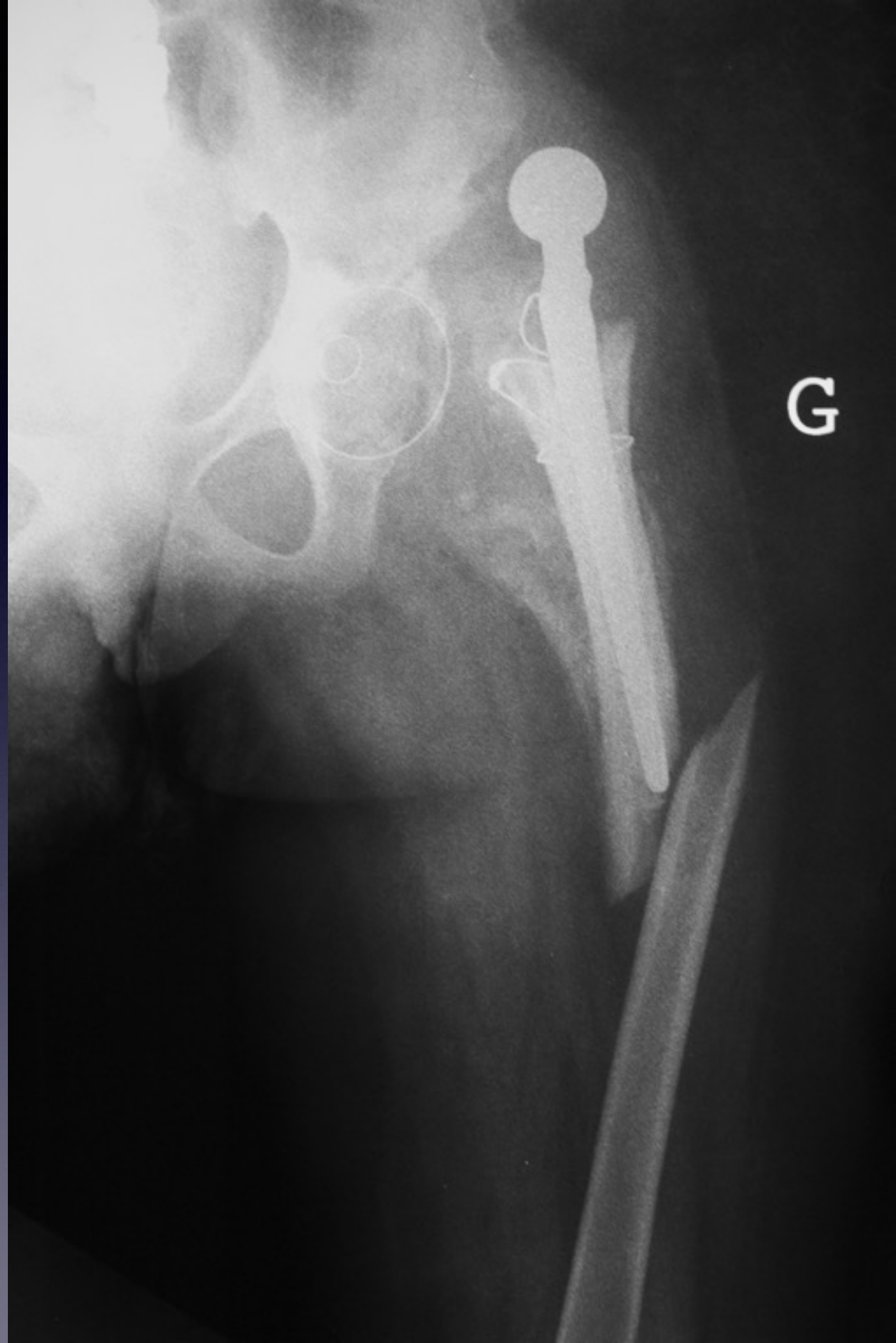
G

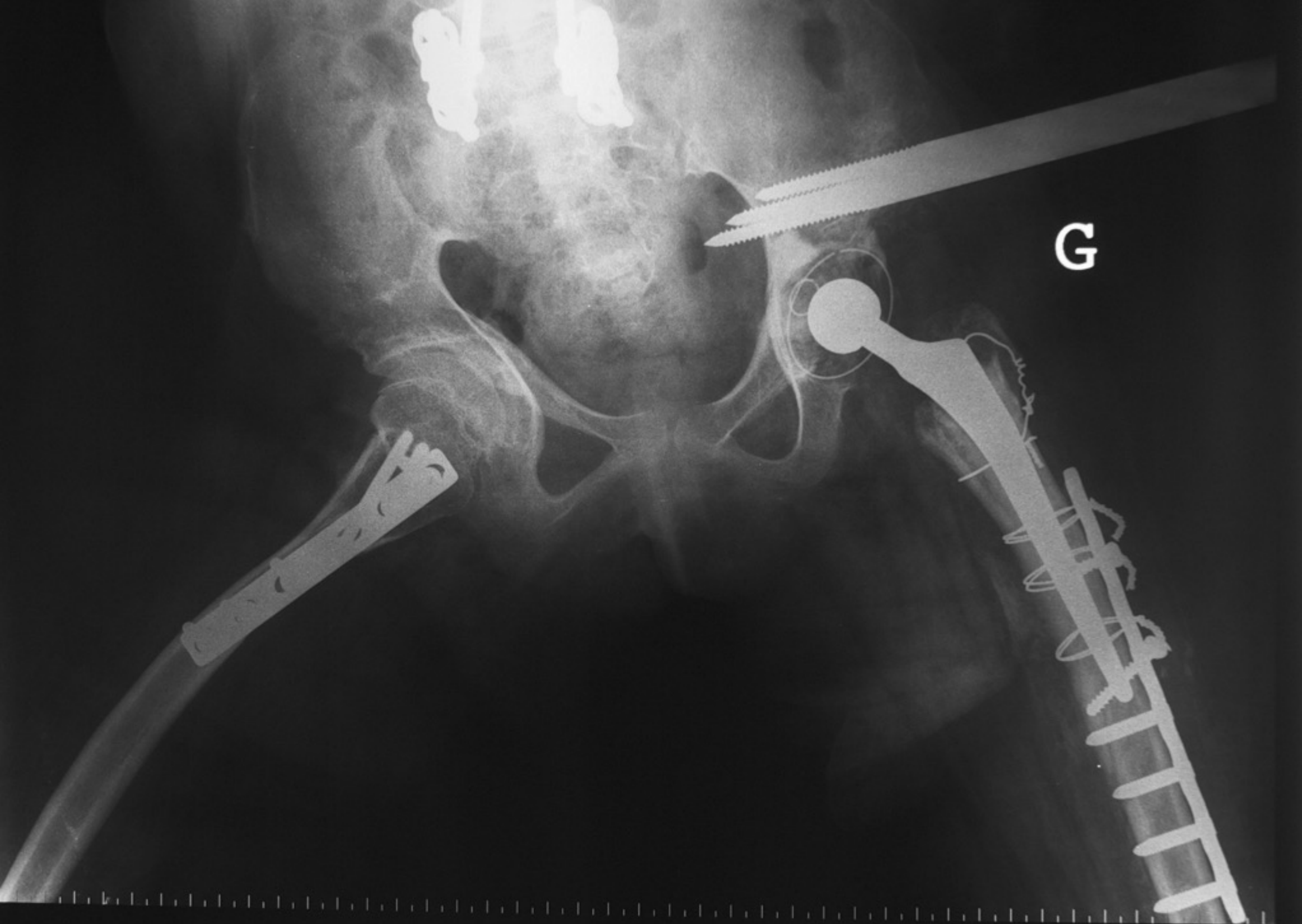












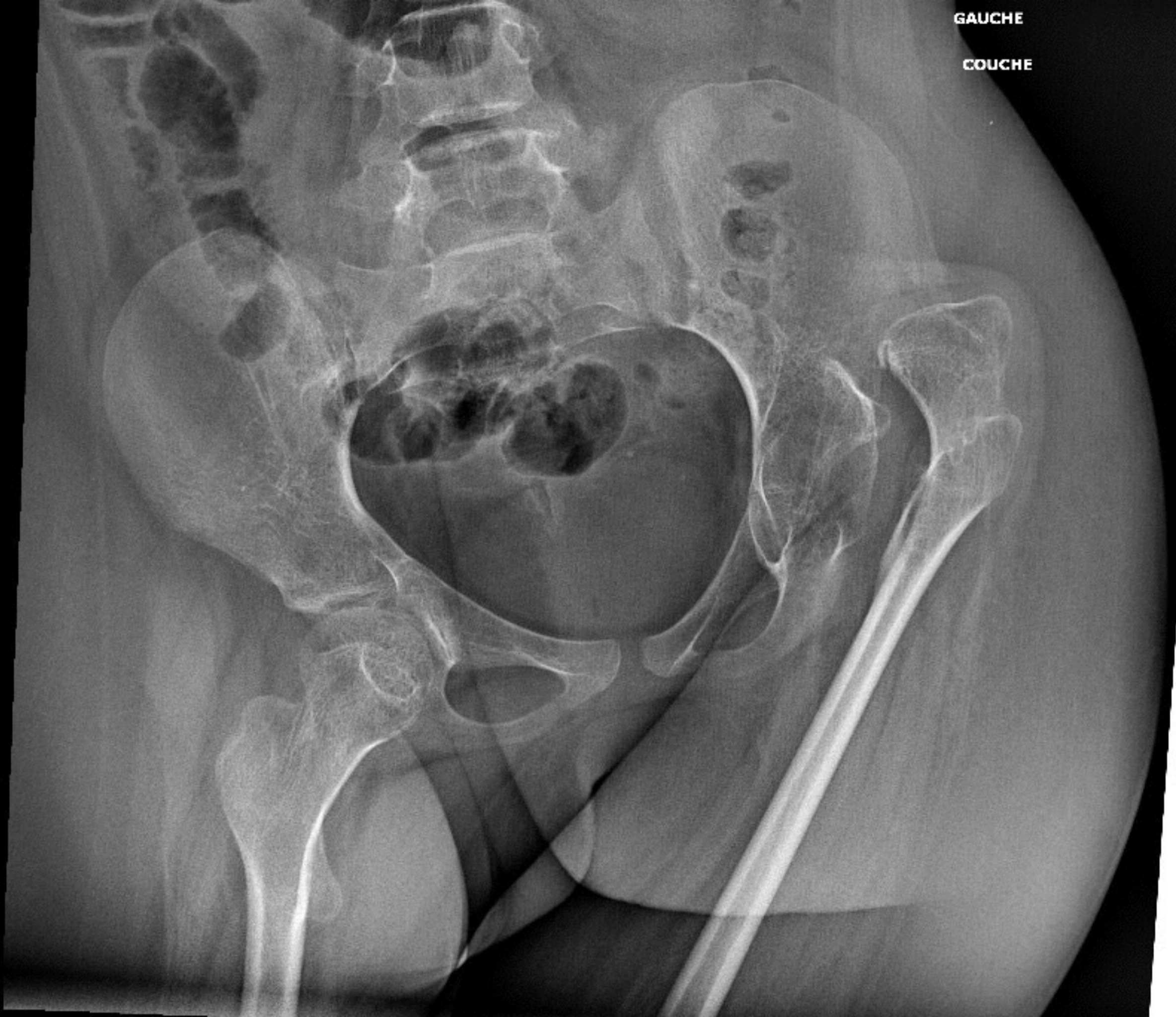G

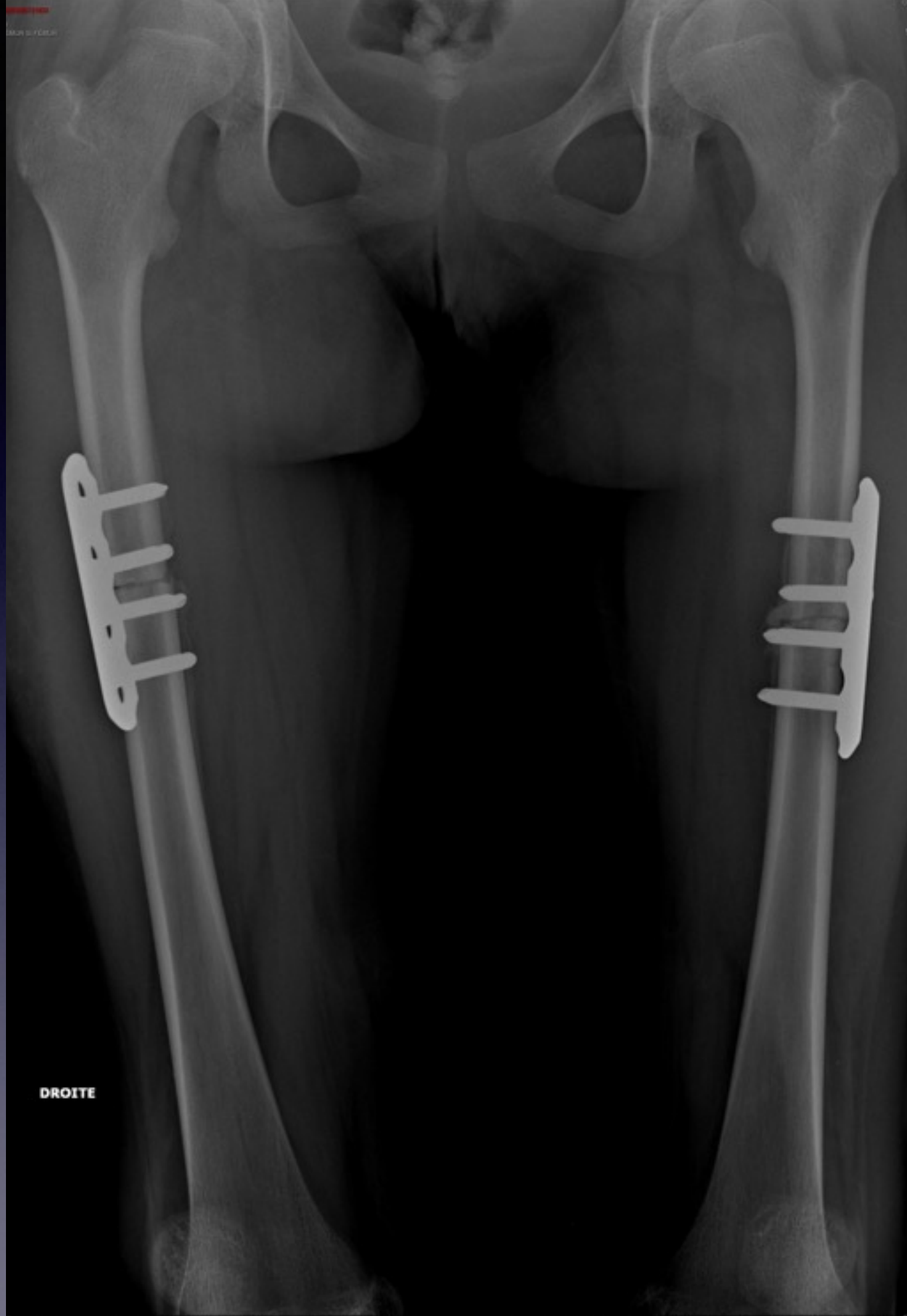INC*

GAUCHE

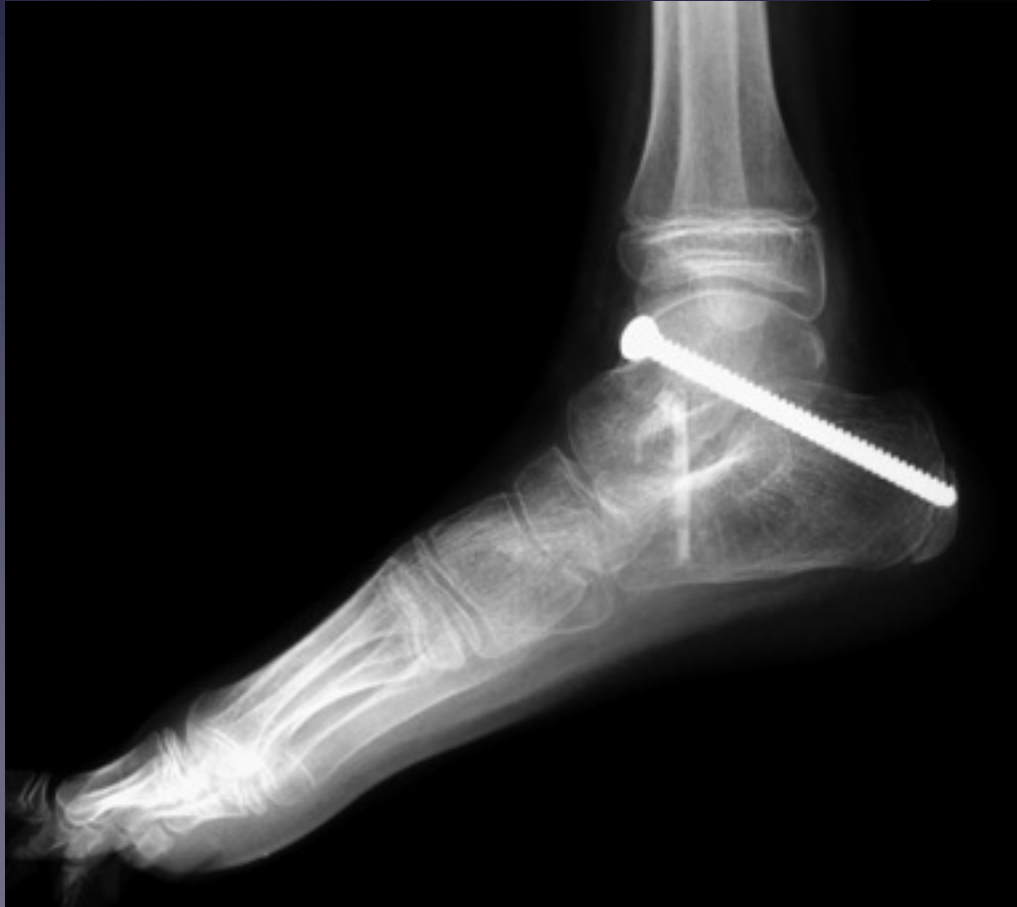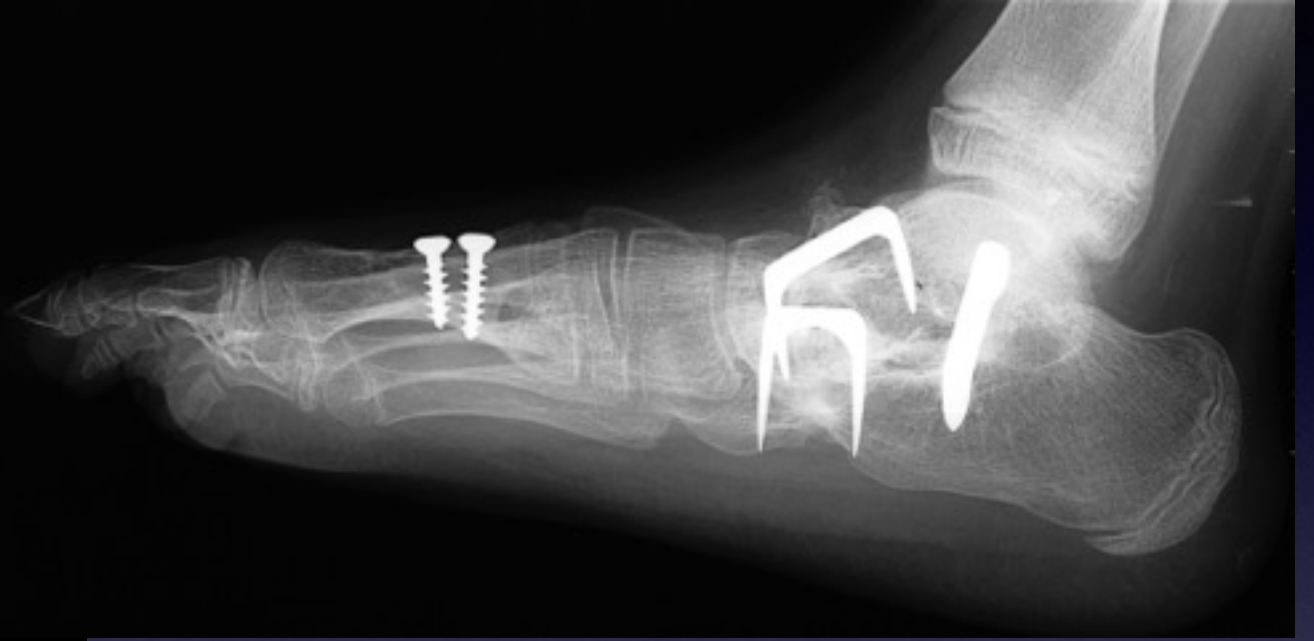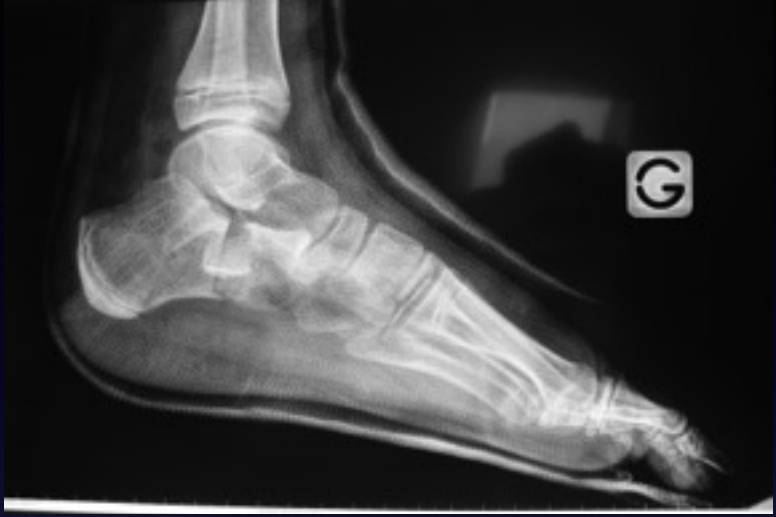COUCHE

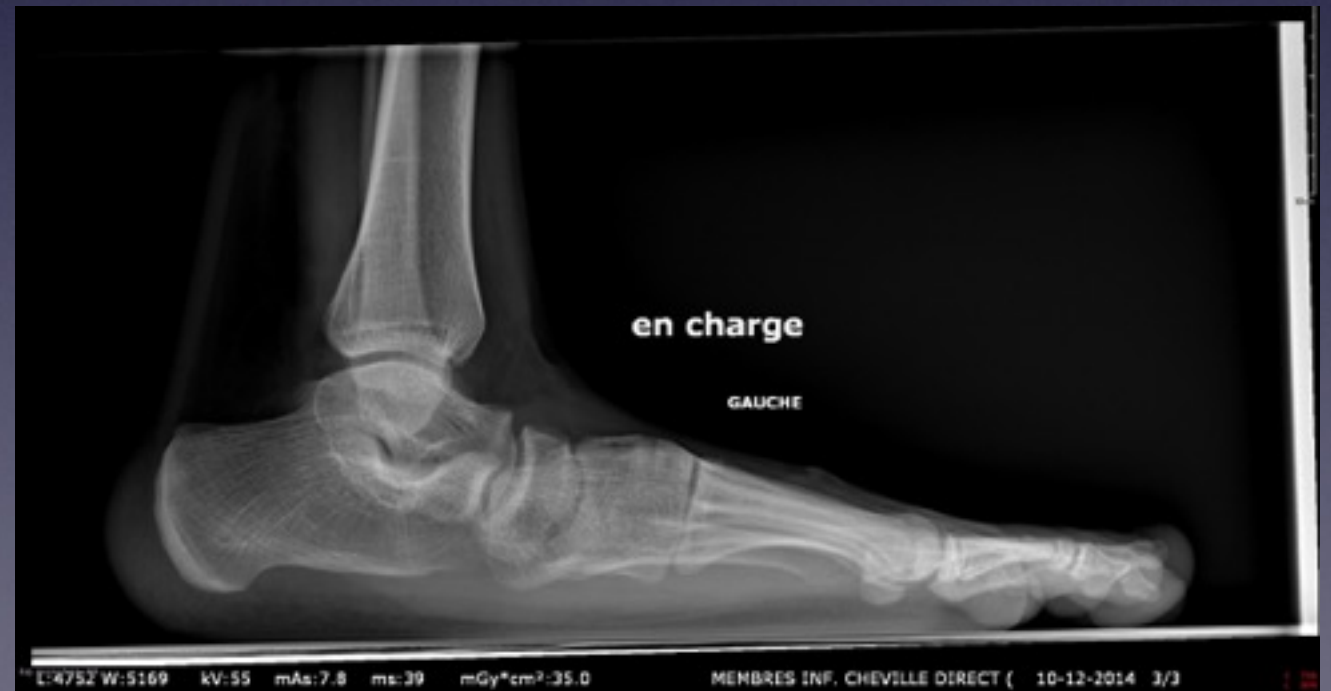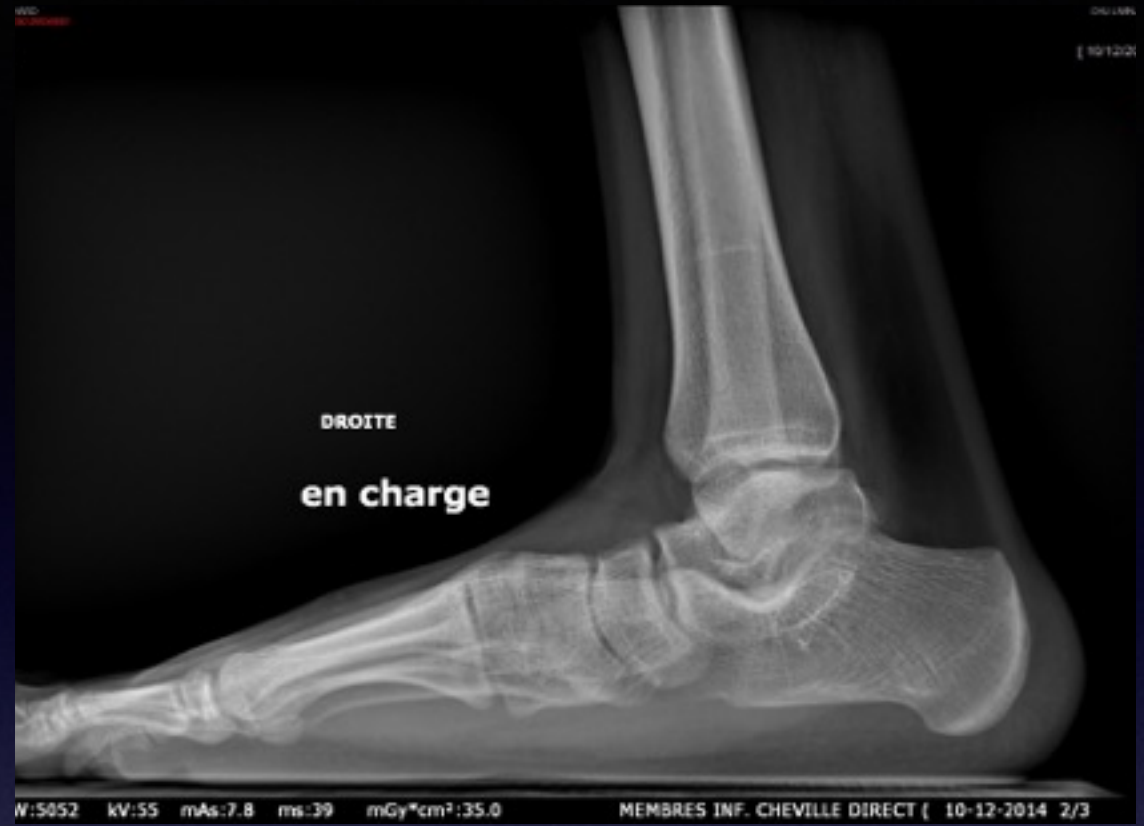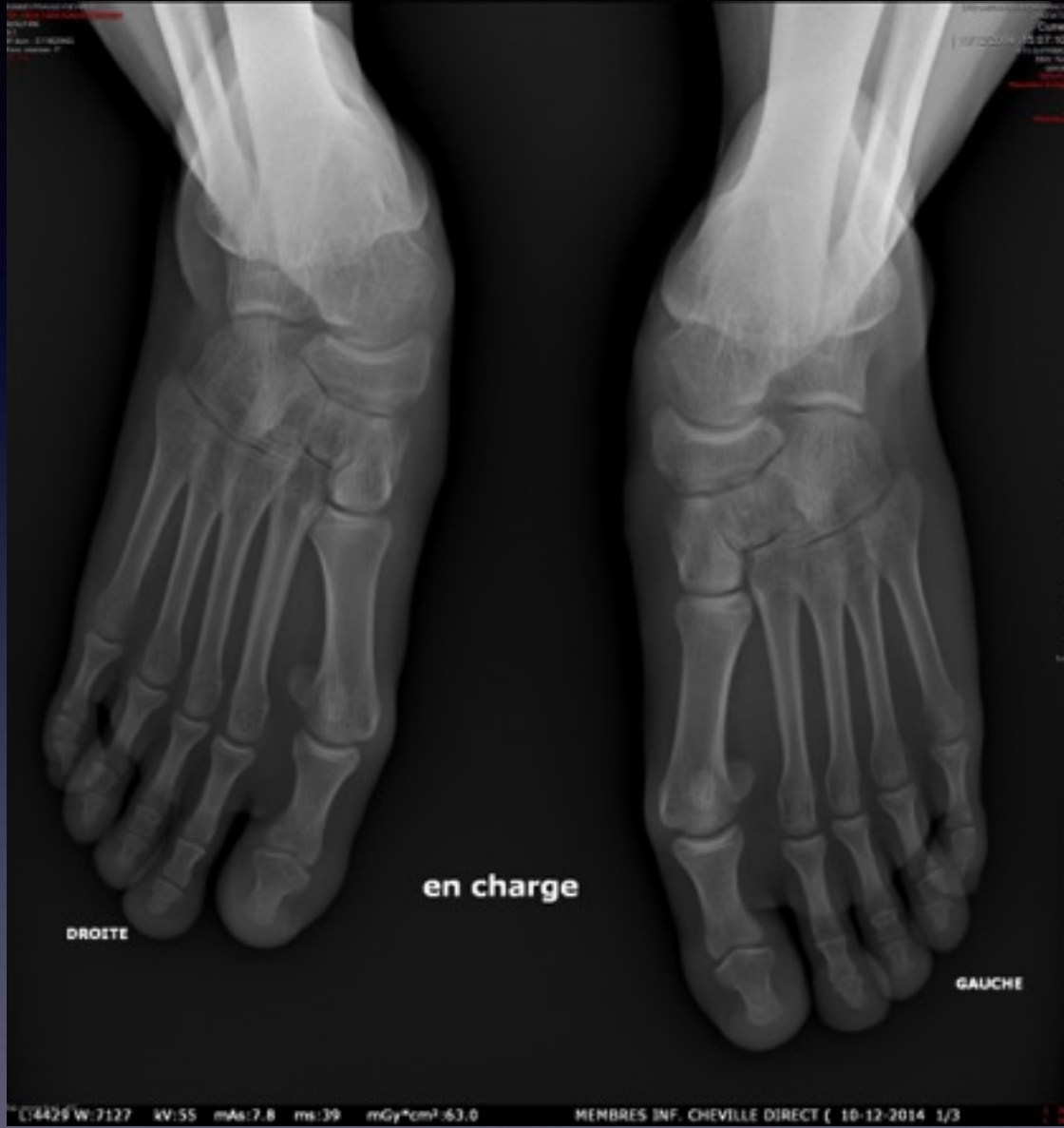[08/06

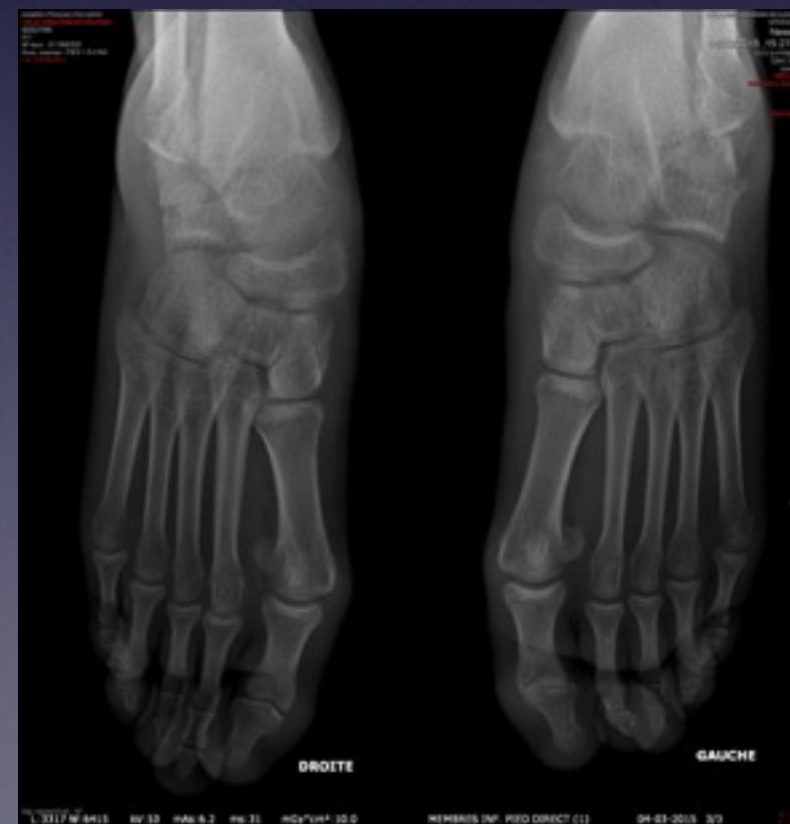
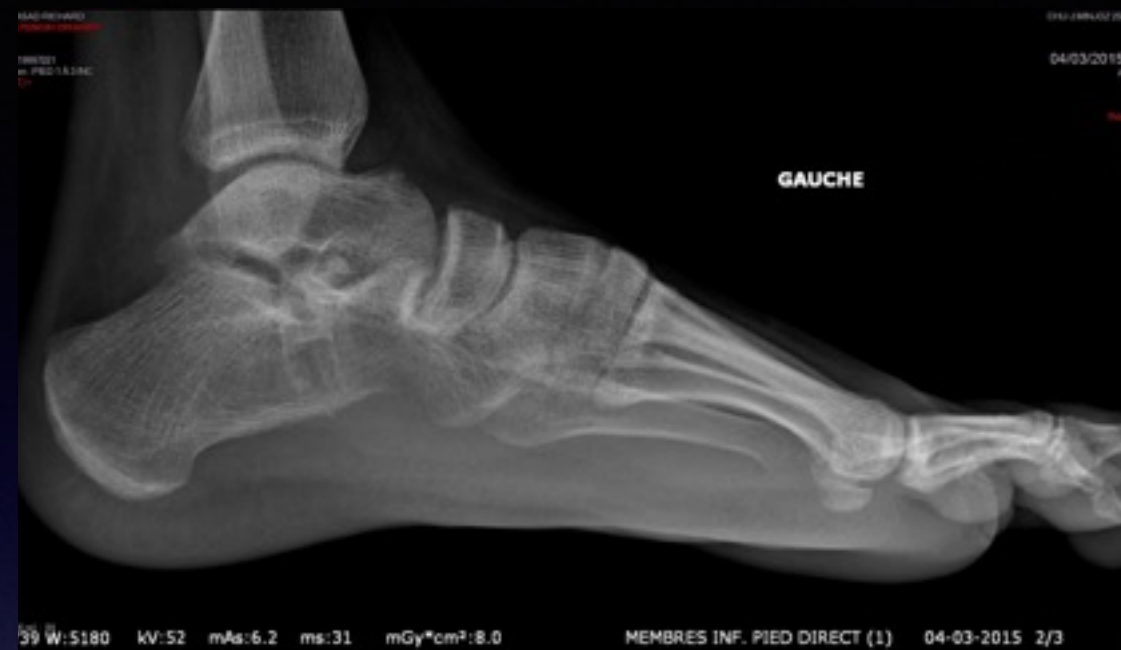
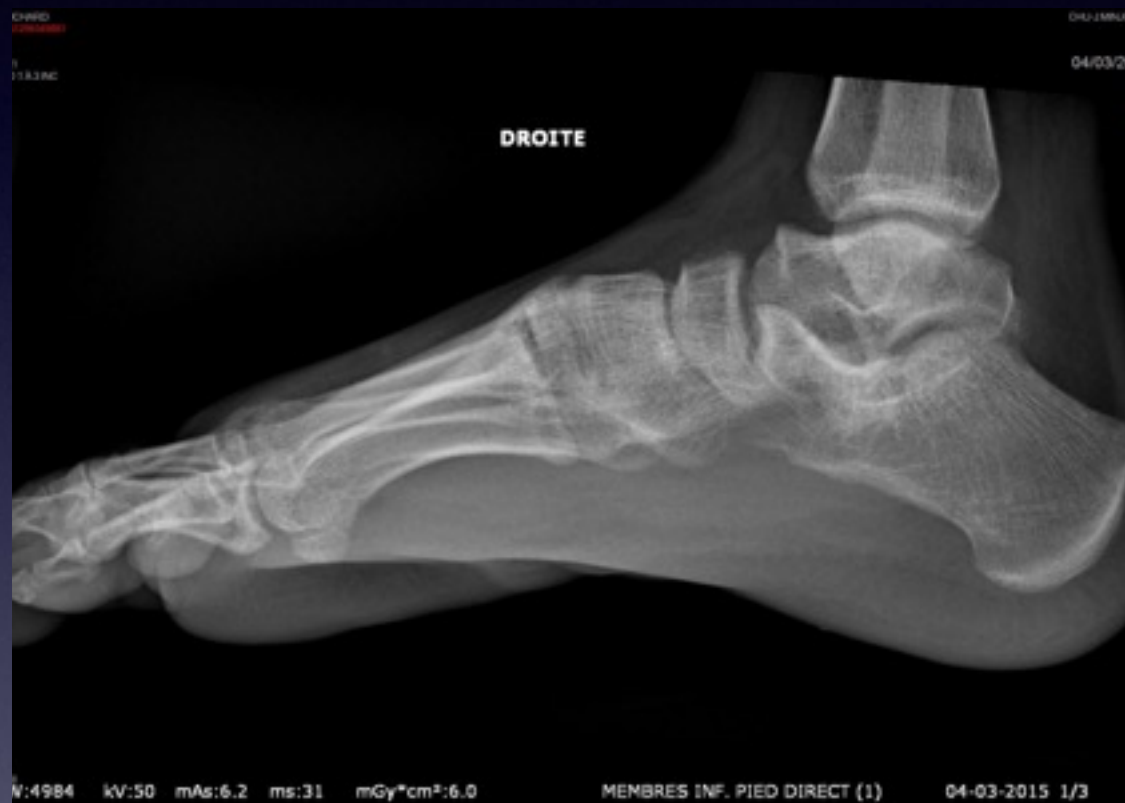

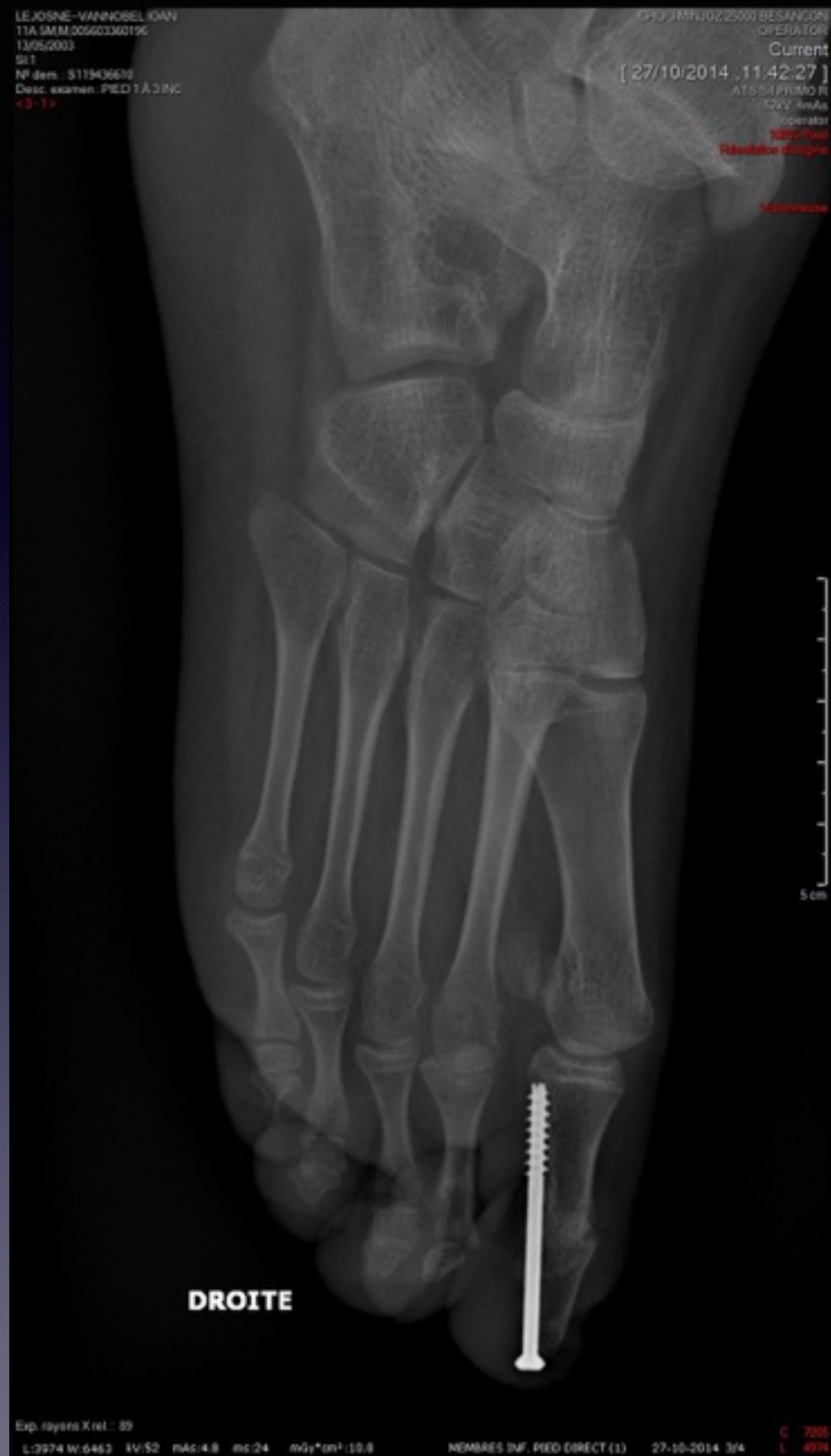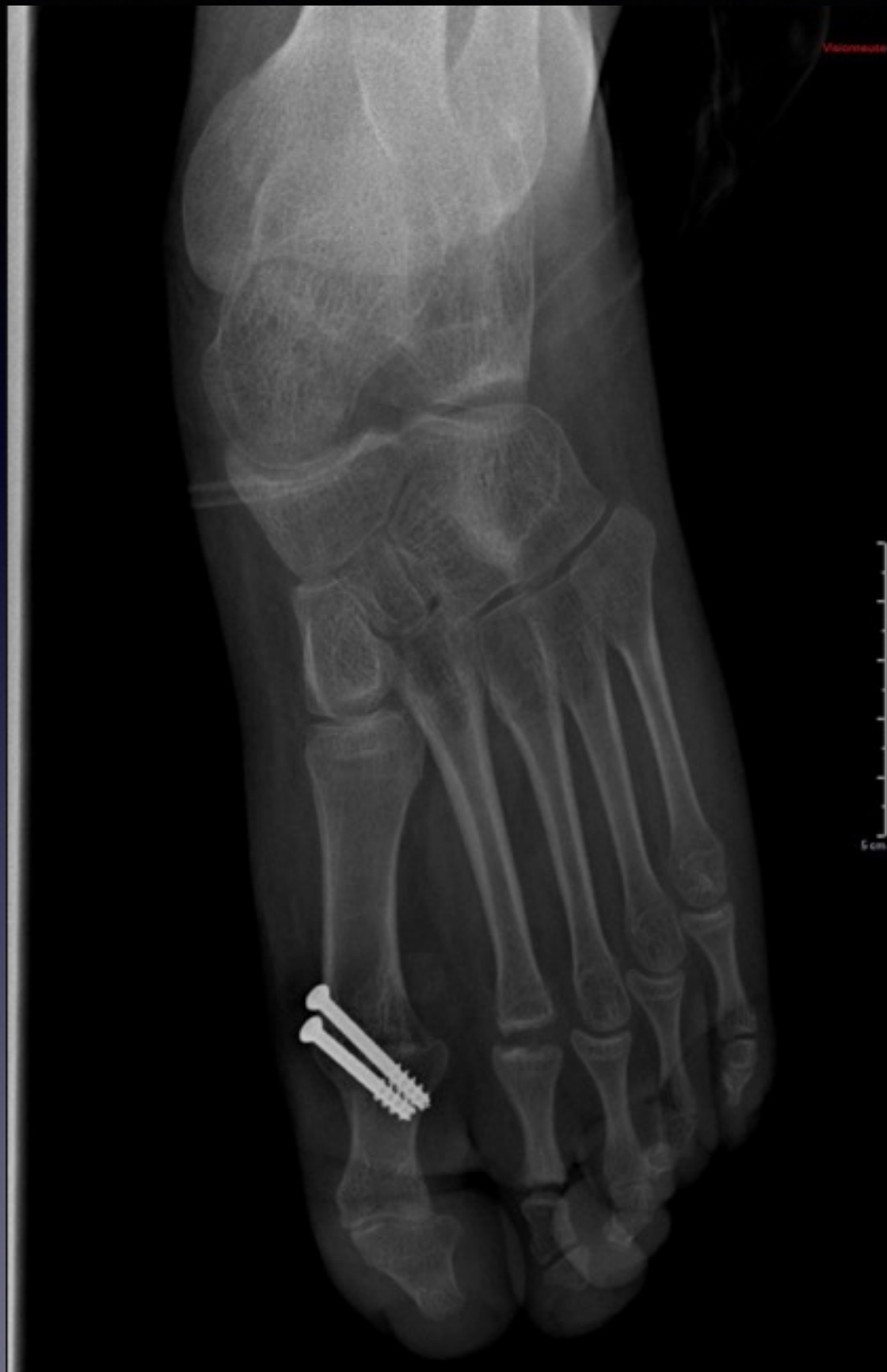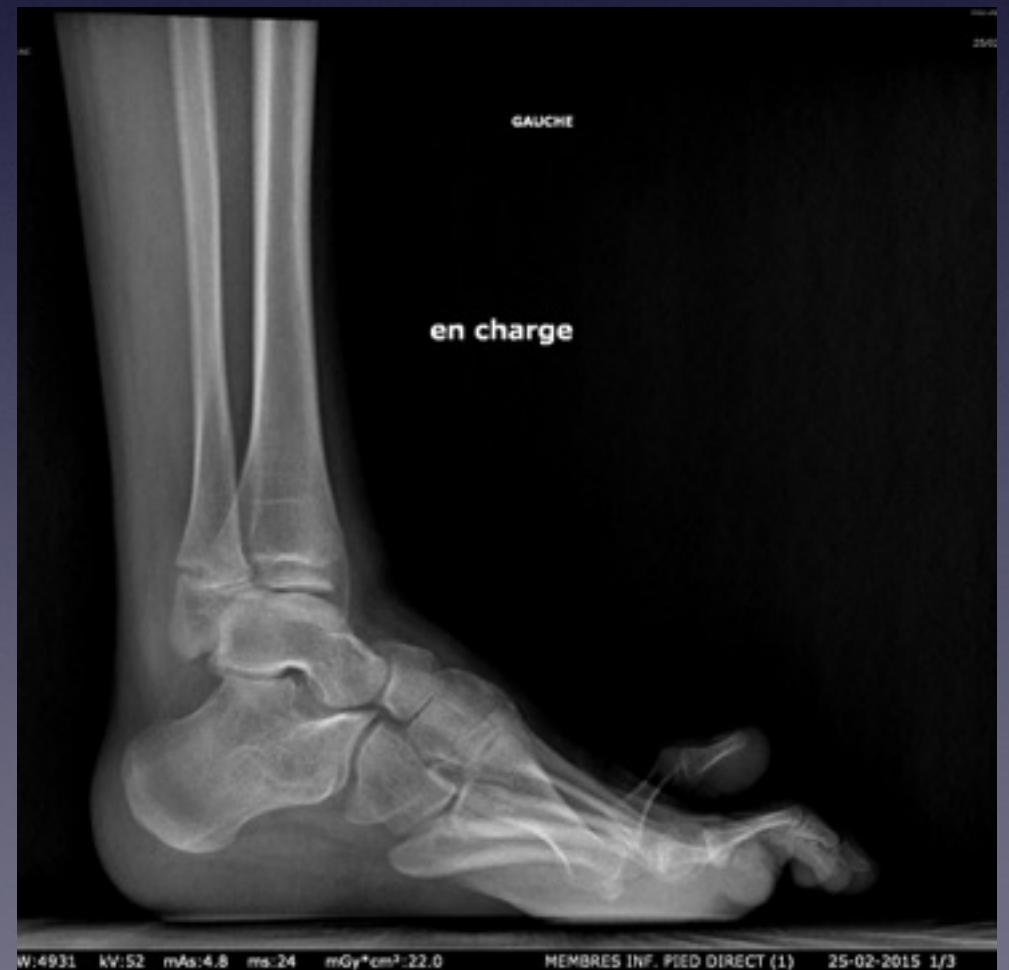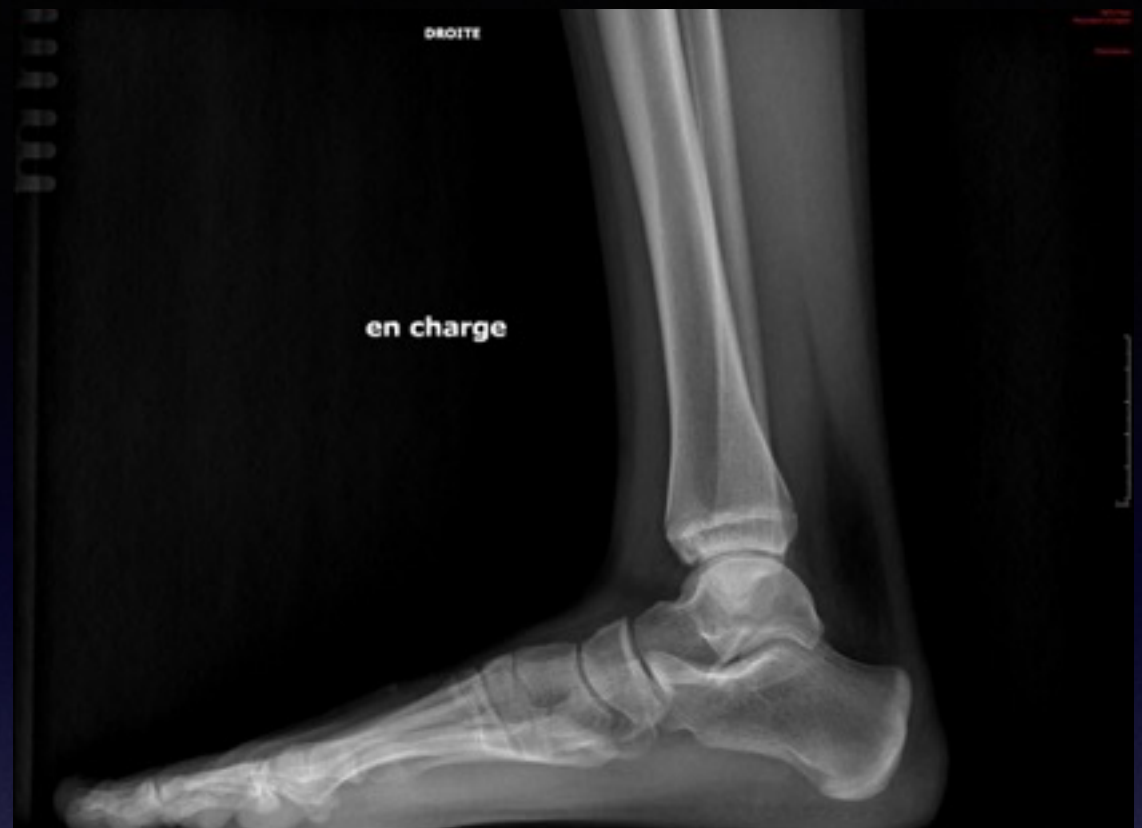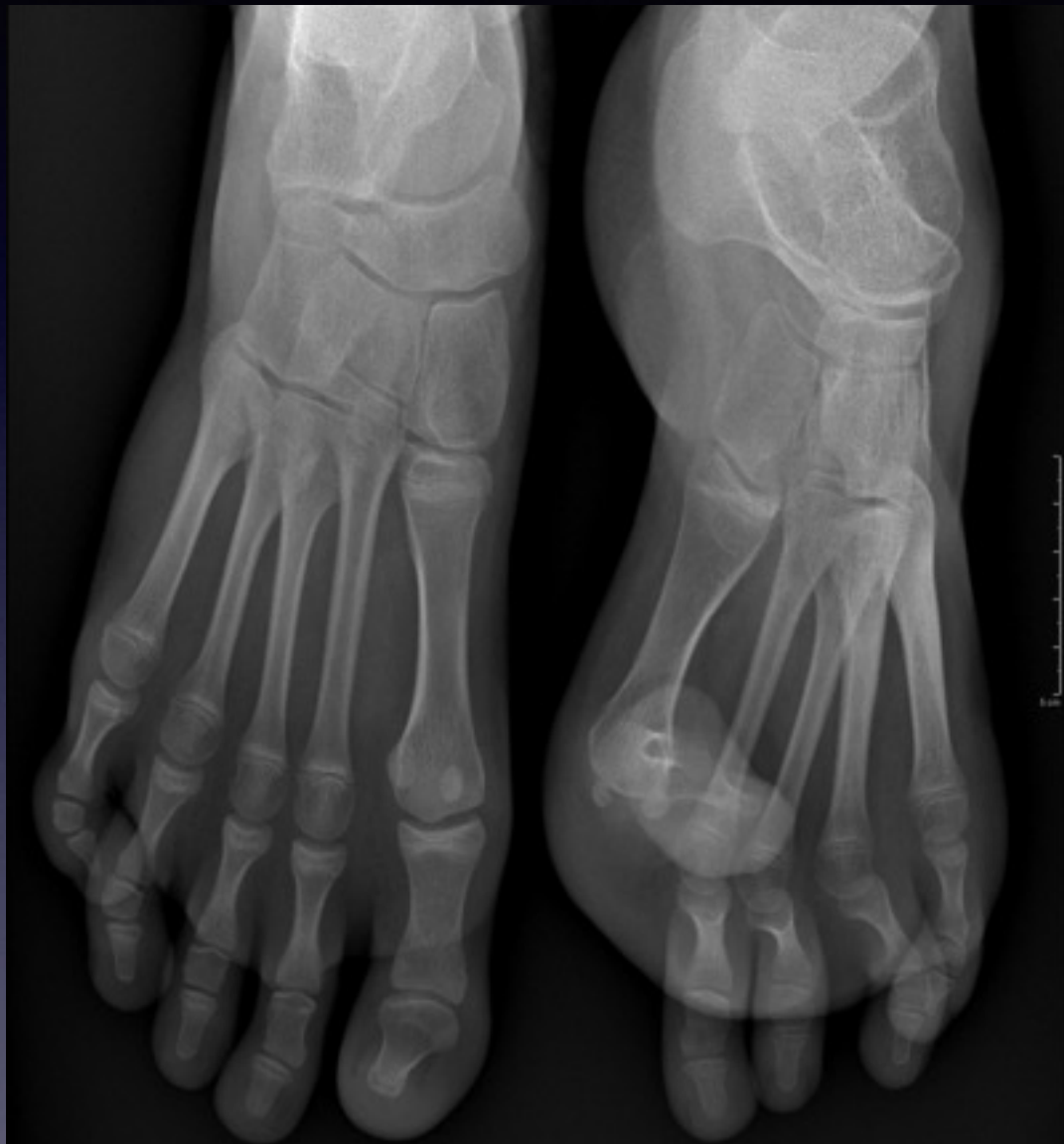DROITE

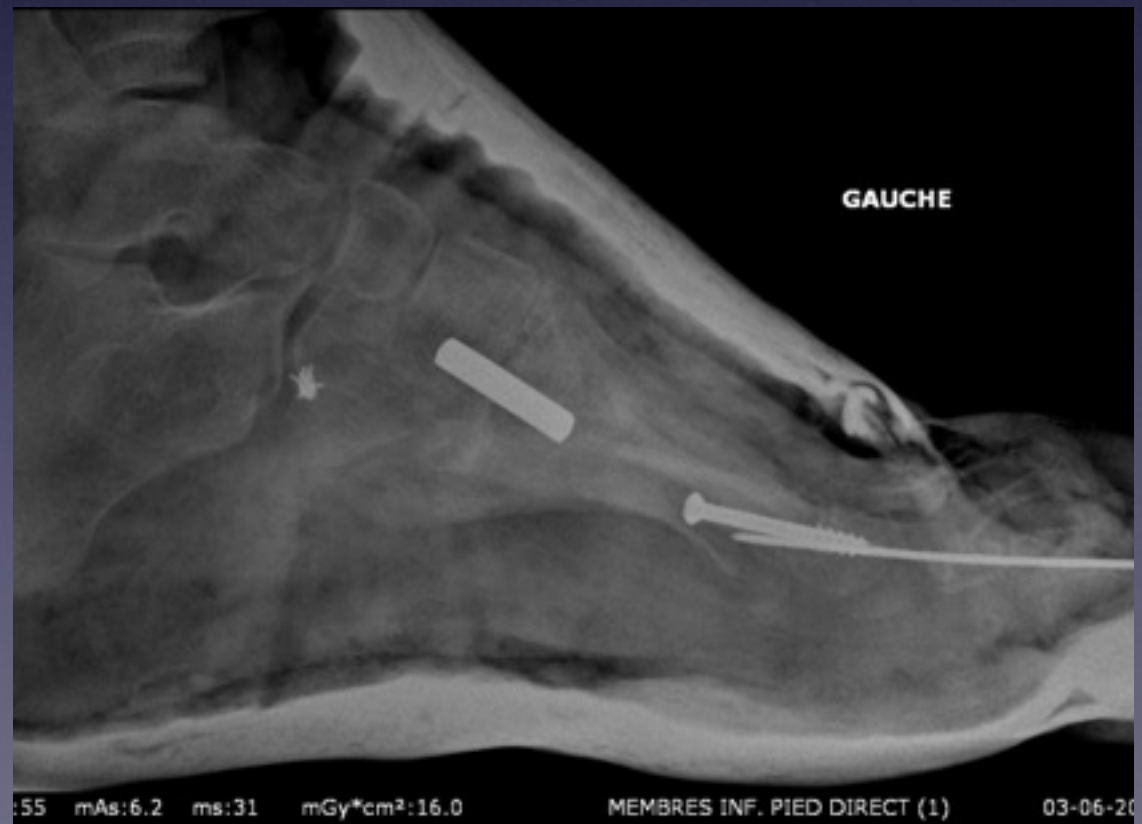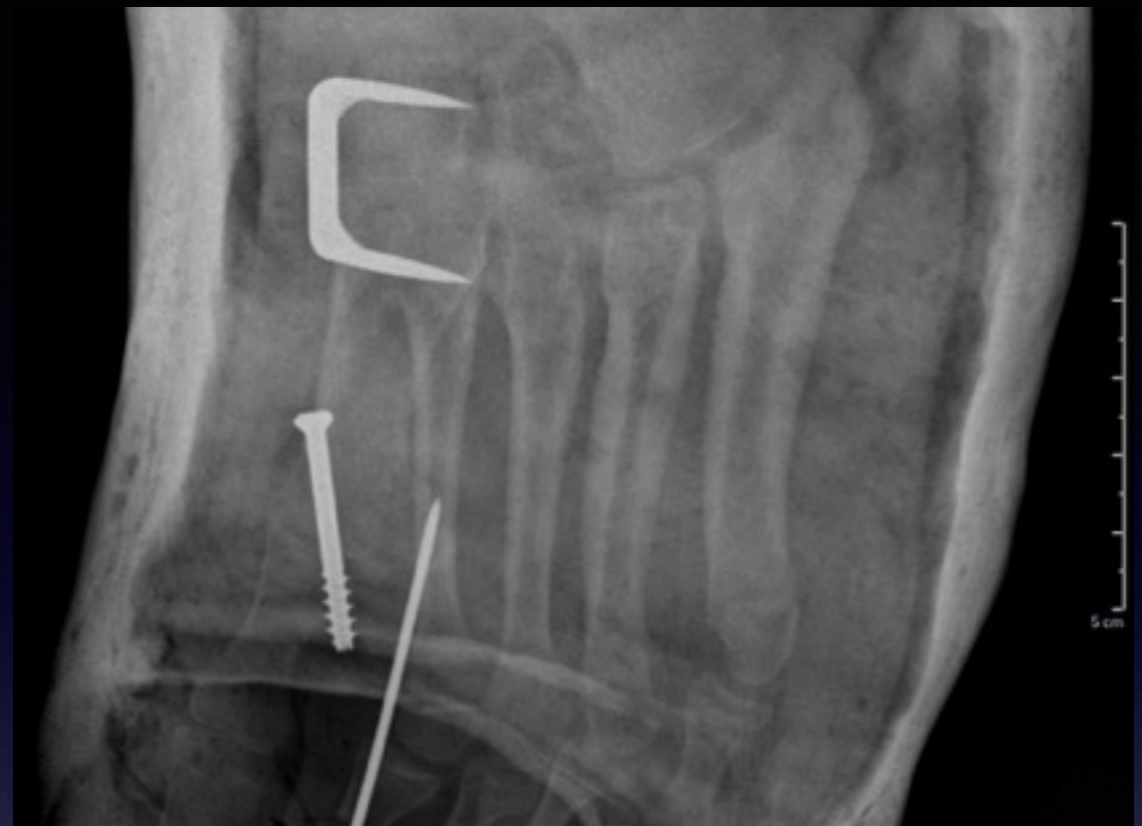

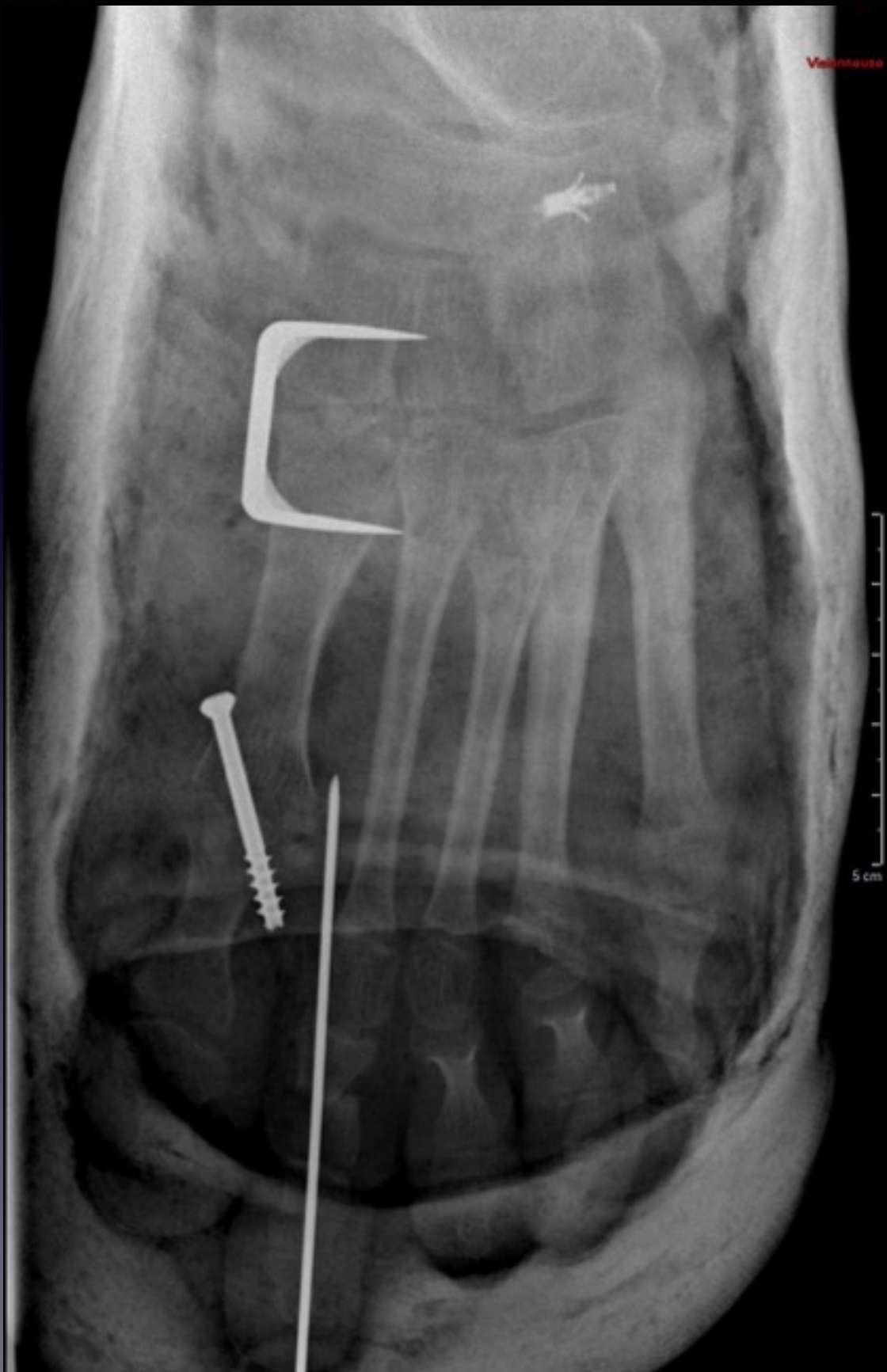
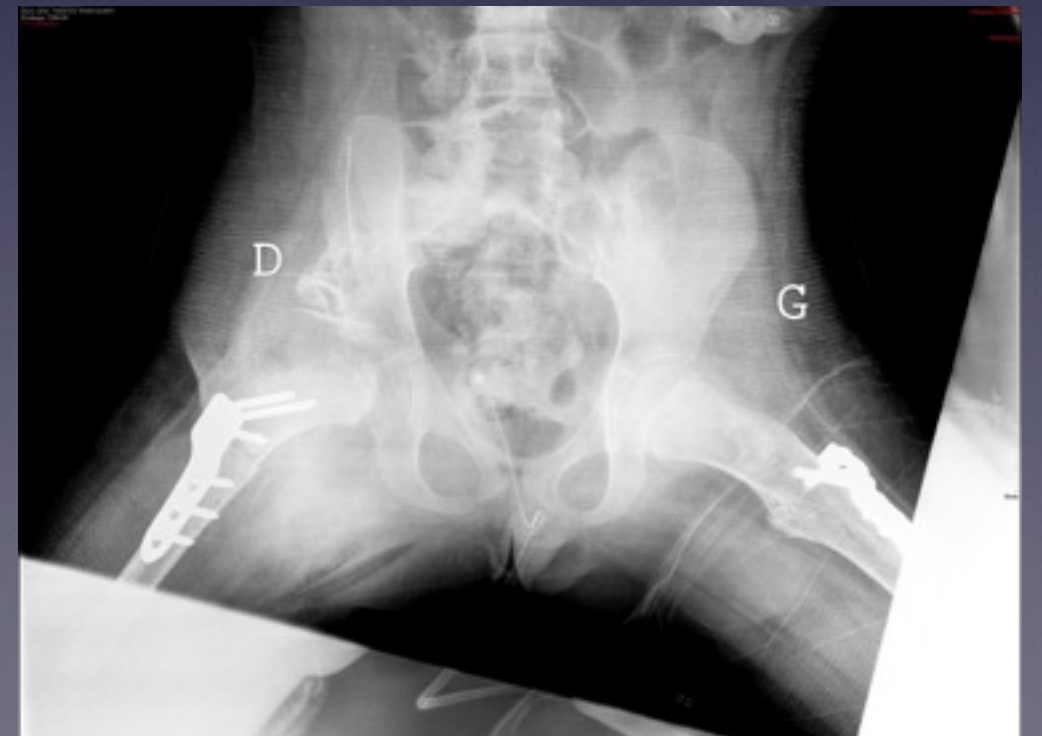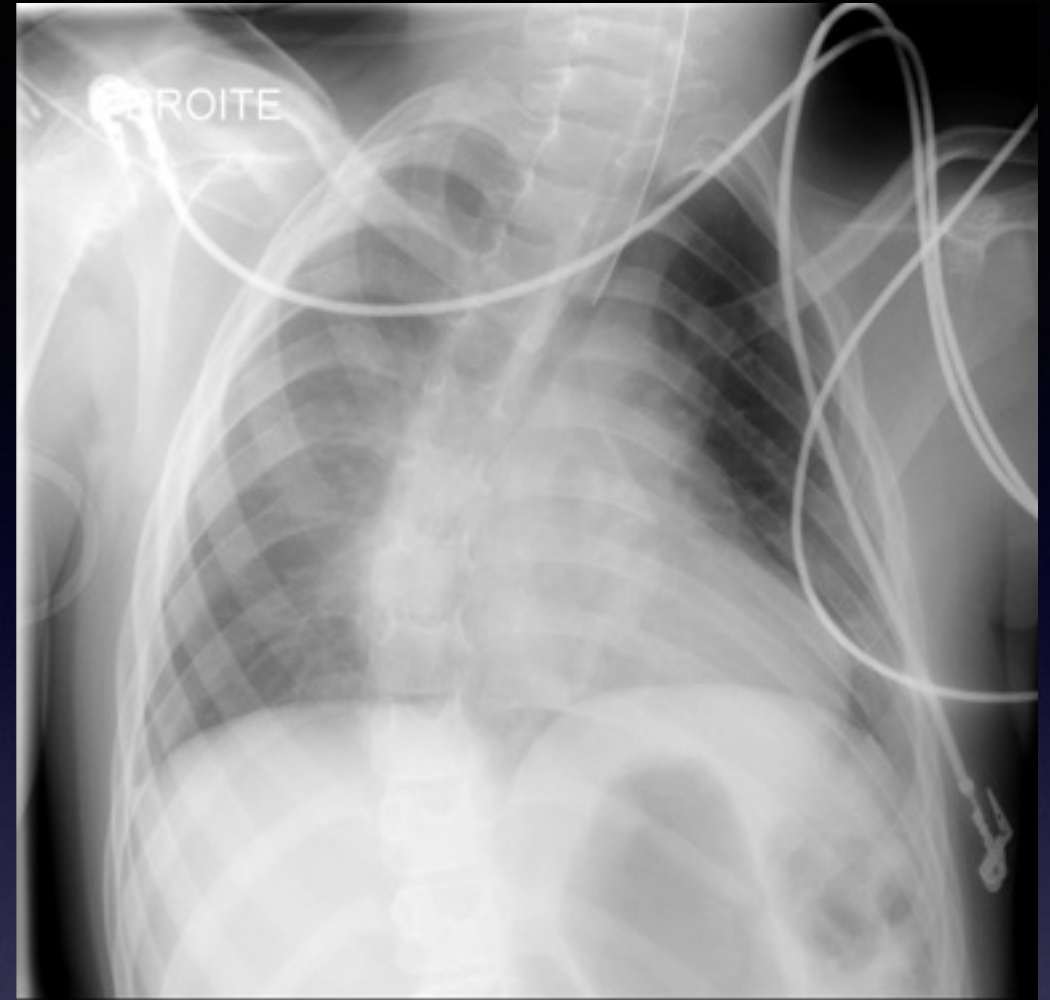



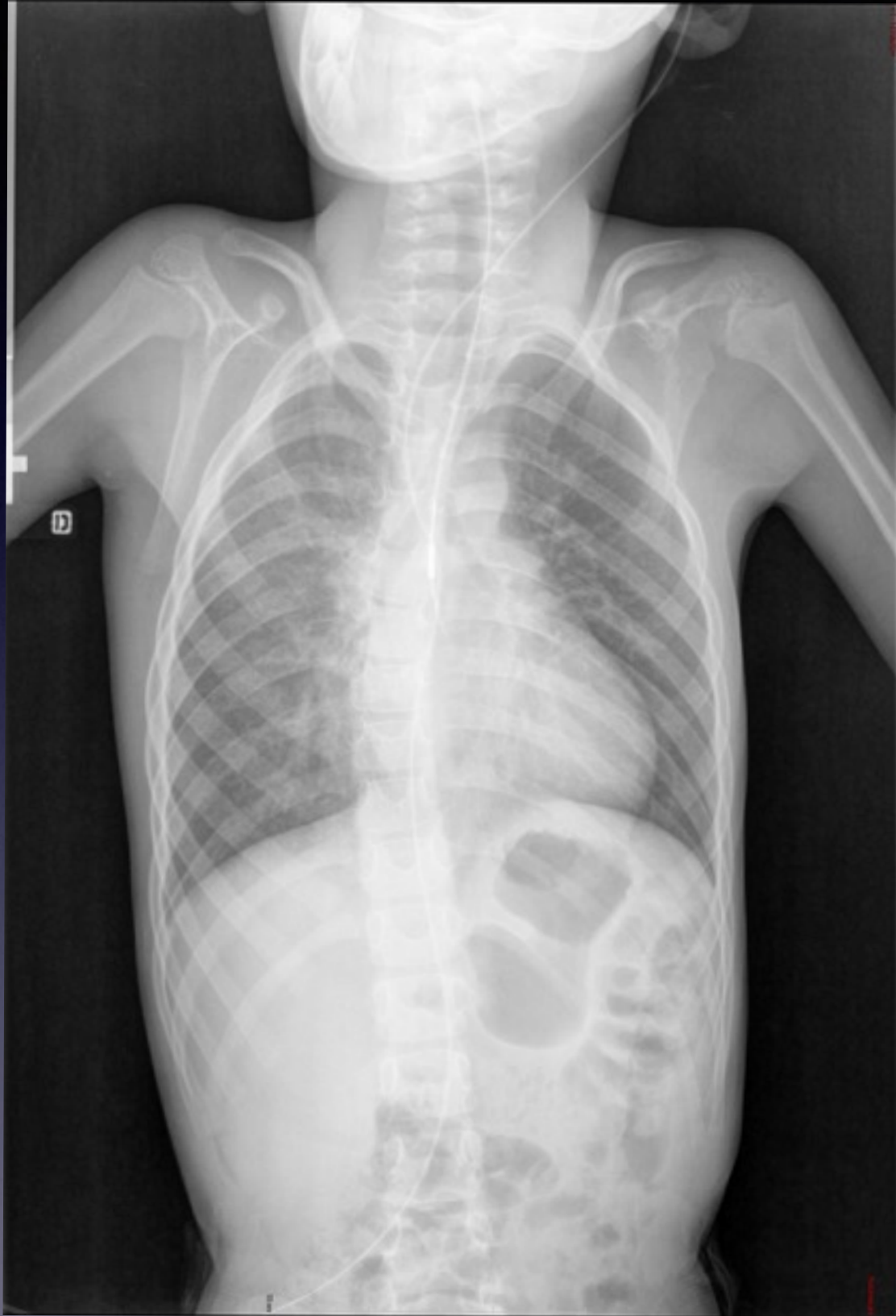


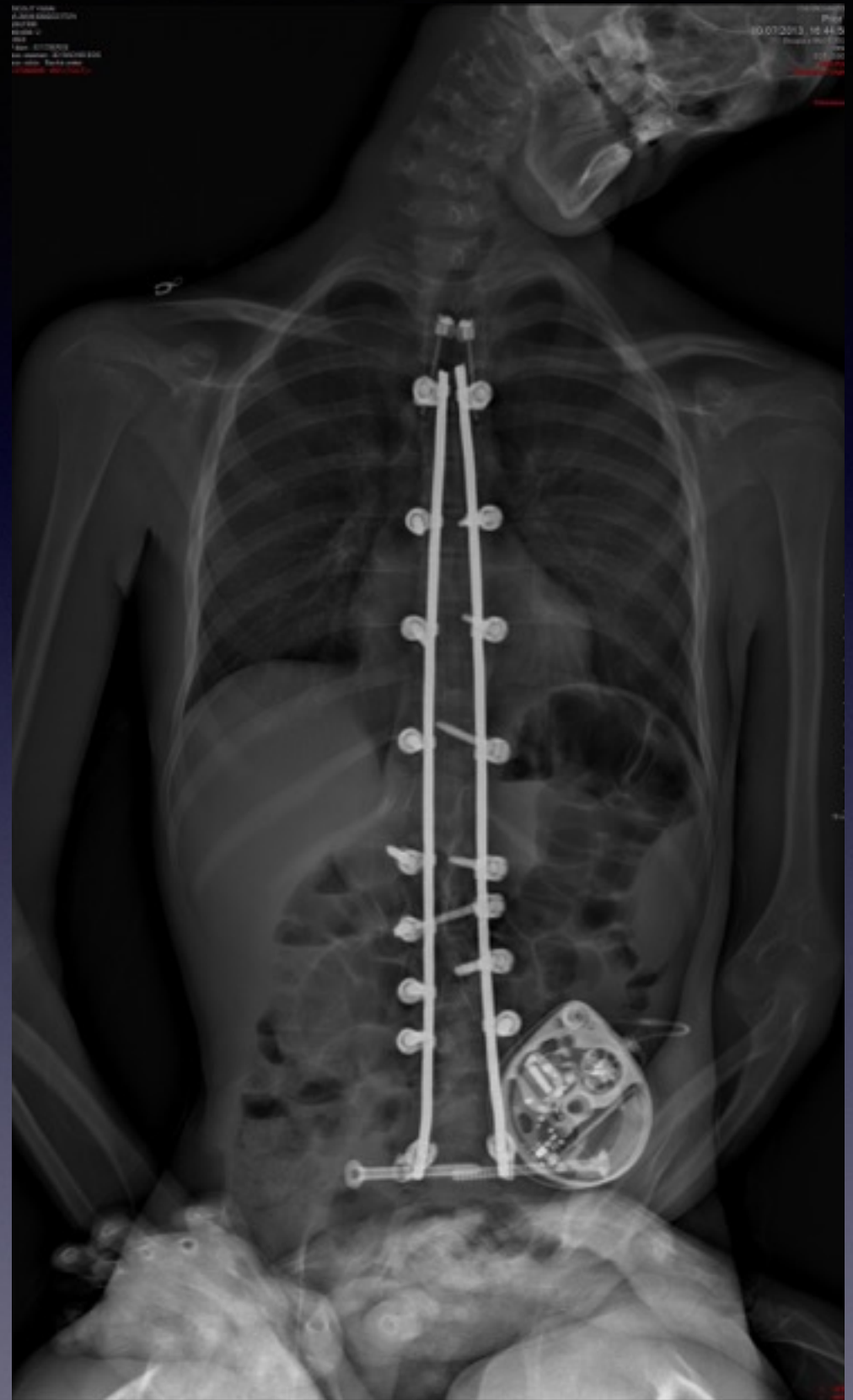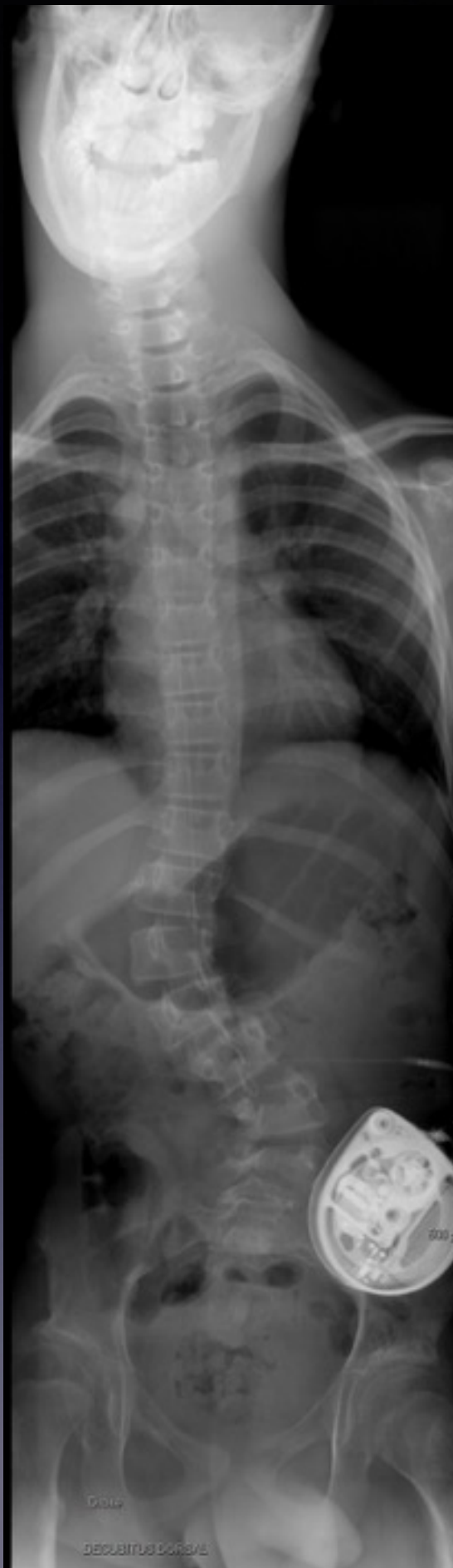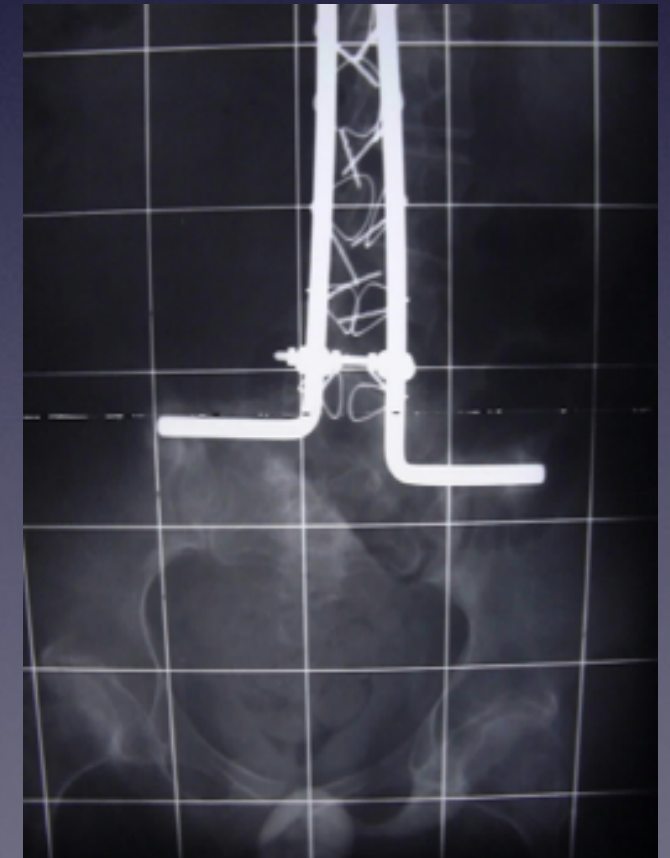
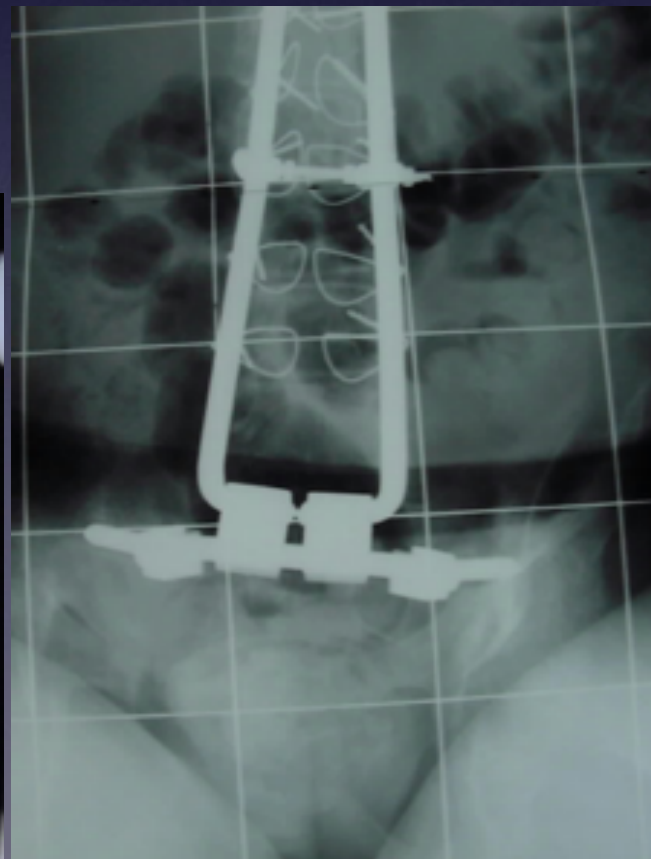
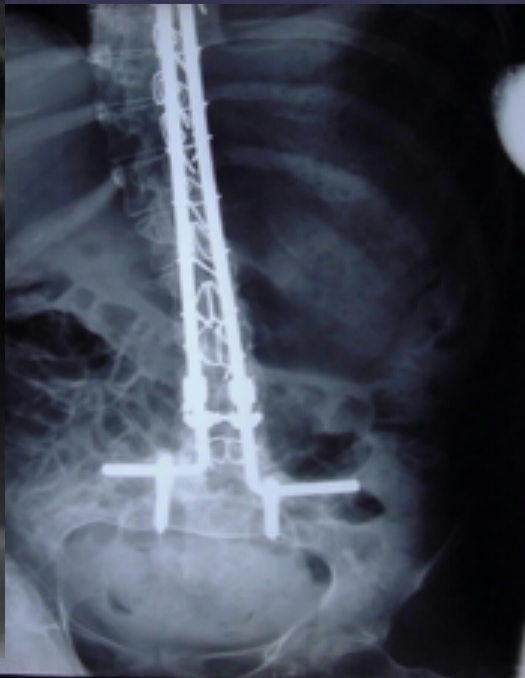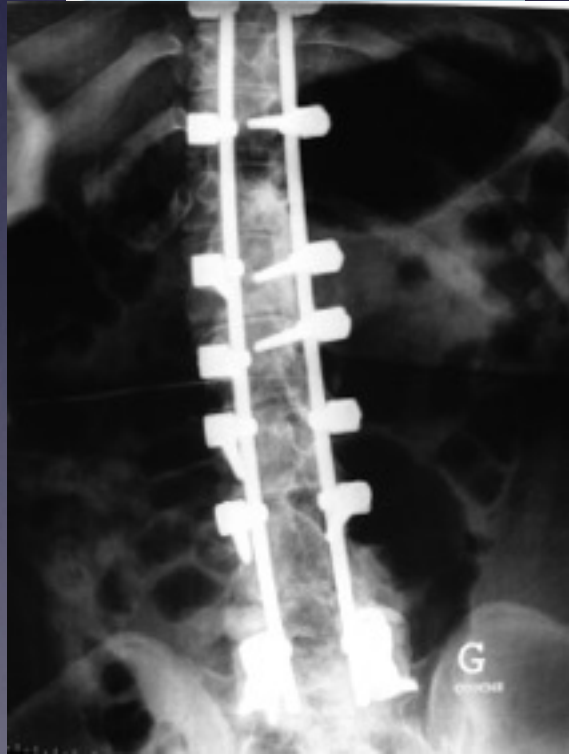
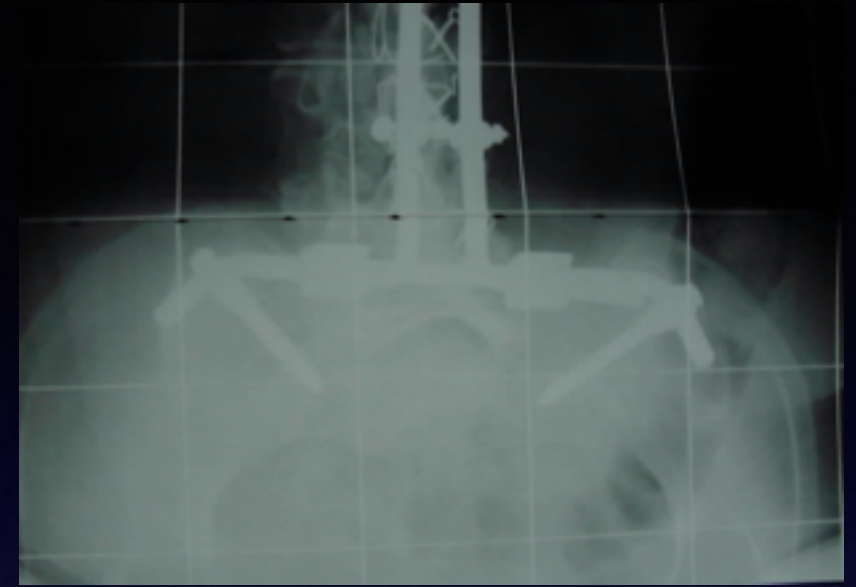
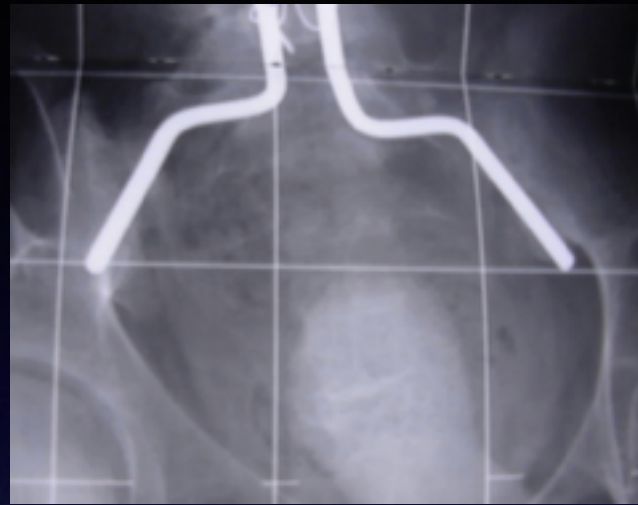


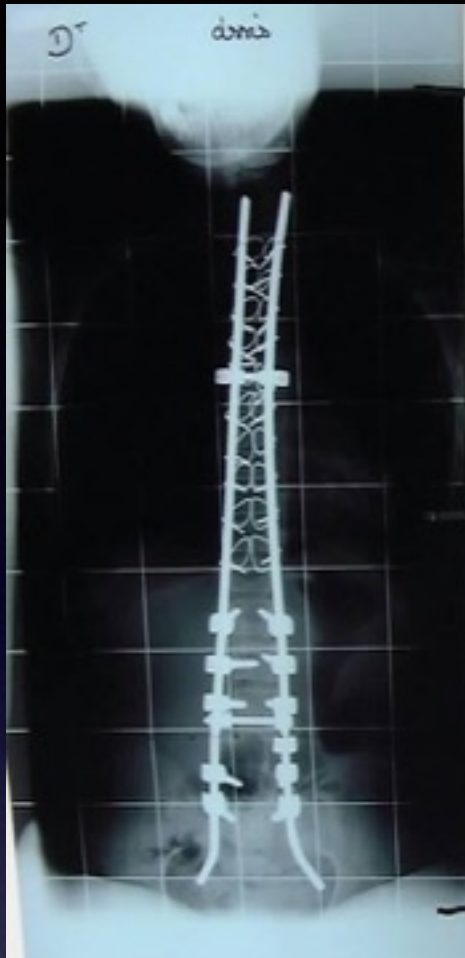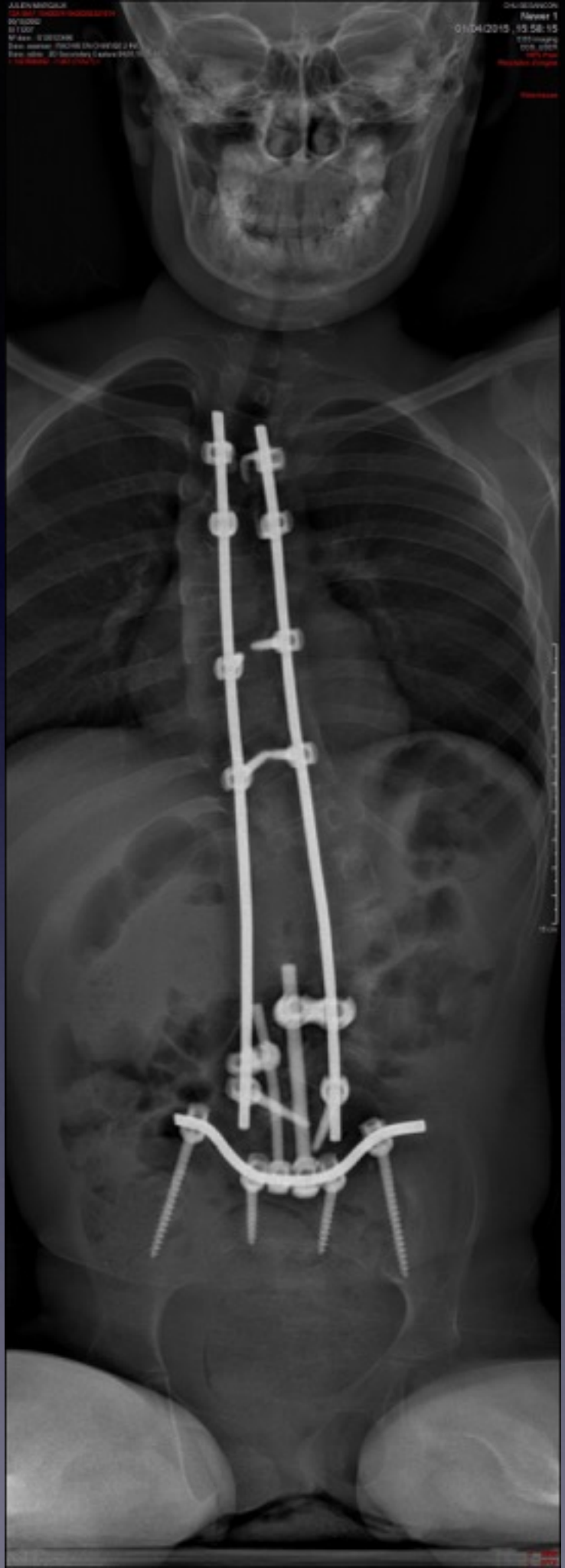






Fixation sacrée





ALEXANDER
01/04/2015 15:58:15
01/04/2015 15:58:15
01/04/2015 15:58:15
01/04/2015 15:58:15
01/04/2015 15:58:15

01/04/2015 15:58:15
01/04/2015 15:58:15
01/04/2015 15:58:15
01/04/2015 15:58:15
01/04/2015 15:58:15

Fin 1 ere partie

- Pas de chirurgie expérimentale
- Chirurgie d'expérience