La chirurgie dans la PC

GF PENNECOT

Marchant ou déambulant

Grand handicapé

LES MOYENS

Kinésithérapie

Appareillage

Médicaments

Chirurgie
- neuro
- ortho

LESION NEUROLGIQUE STABLE

Spasticité
Perte de la sélectivité
Force musculaire diminuée
Troubles de l'équilibre

DESEQUILIBRE MUSCULAIRE POSITION VICIEUSE

Etirement anormal des muscles

RETRACTIONS

Stimulations anormales sur l'os en croissance

VICE ARCHITECTURAL

LESION NEUROLGIQUE STABLE

Spasticité +++++ (dont la chirurgie)

Perte de la sélectivité 0

Force musculaire diminuée +/-

Troubles de l'équilibre 0

DESEQUILIBRE MUSCULAIRE POSITION VICIEUSE

Etirement anormal des muscles

Kinésithérapie	+++
Médicaments	++
Orthèses	+++
Chirurgie	
nerveuse	**++**
ortho	**++**

RETRACTIONS

Kinésithérapie	++
Médicaments	0
Orthéses	++
Chirurgie	
nerveuse	**0**
ortho	**+++**

VICE ARCHITECTURAL

Kinésithérapie	0
Médicaments	0
Orthèses	0
Chirurgie	
nerveuse	**0**
ortho	**+++**

CHEZ LE PETIT

Lutter contre les conséquences de la lésion cérébrale

Kinésithérapie
Orthèses
Médicaments
Chirurgie neuro

Exemple de TOXINE

Exemple de TOXINE

PRE ET POST RHIZOTOMIE

CHEZ LE GRAND

Lever les rétractions
Corriger les vices architecturaux
Essayer de rétablir l'équilibre musculaire

Lever les rétractions

Allongement musculaire

Attention aux muscles bi articulaires

Essayer de garder de la puissance

<u>Aponévrotomie plutôt qu'allongement tendineux</u>

Allongement musculaire

En faisant de traits en chevron au niveau des aponévroses pour conserver le rapport muscle/tendon (Force musculaire)

Corriger les vices architecturaux

Ostéotomies de rotation

- Ne pas mettre en tension un muscle spastique
- Mobilisation et mise en charge précoce

Ostéotomie d'extension (genou)

Correction du pied

- Essayer de garder mobilité de la sous astra
- Rééquilibrer

Ostéotomie de dérotation

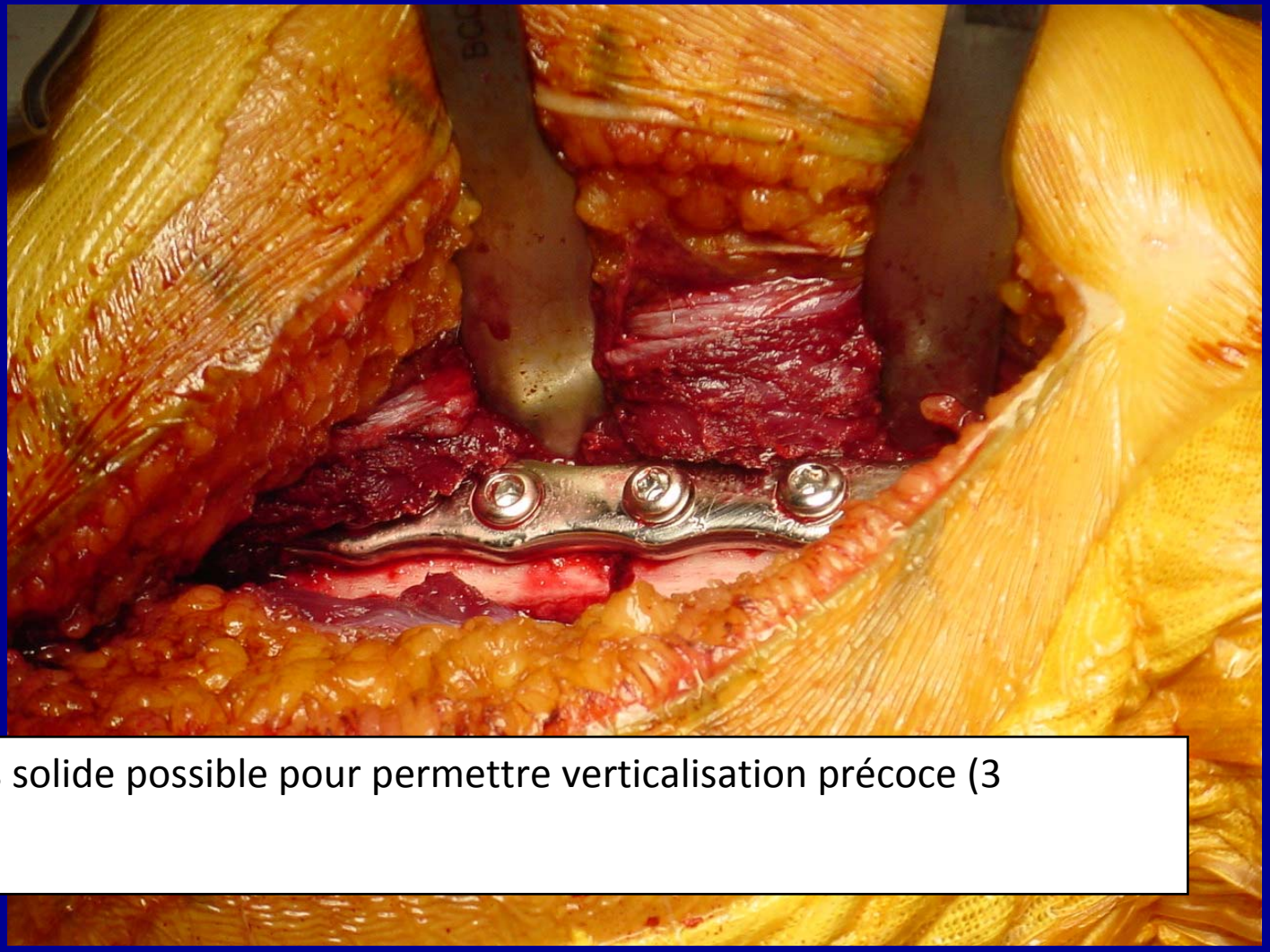

Ostéosynthèse le plus solide possible pour permettre verticalisation précoce (3 semaines)

Essayer de rétablir l'équilibre musculaire

- Affaiblissement musculaire
  - Allongement
  - Neurectomie
- Transfert tendineux

Transfert tendineux

Transfert hémi tibial antérieur pour correction adductus avant-pied et varus arrière pied

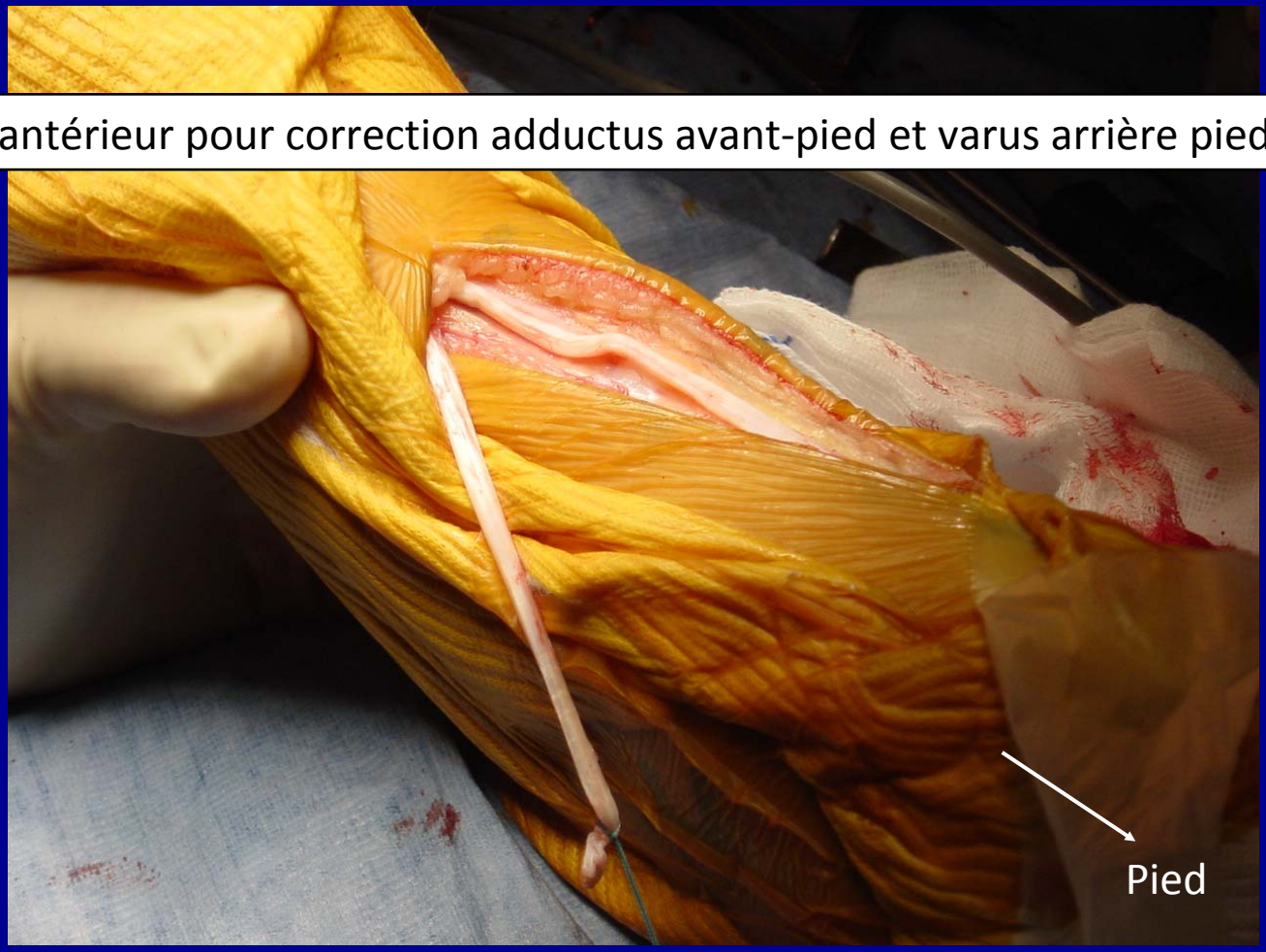

Problèmes - Indications thérapeutiques

Hanche	Antéversion Rétraction fléchisseurs Rétraction ADD	Ostéotomie dérotation F Allongement psoas arcade Myotomie gracilis Allongement Long ADD
Genou	Rétraction IJ Insuffisance flexion phase oscillante	Allongement IJ int/Biceps Ténotomie basse RF
Tibia	Torsion externe excessive	Ostéotomie dérotation
Cheville	Flexion plantaire Faiblesse releveurs	Allongement Jx/Soléaire Attelle
Pied	Plat-valgus Varus-Equin	Cavalier / Evans Allongement TP/Transfert TA

Chirurgie multisite en un temps

POURQUOI ?

Rétablir un nouvel équilibre !!!

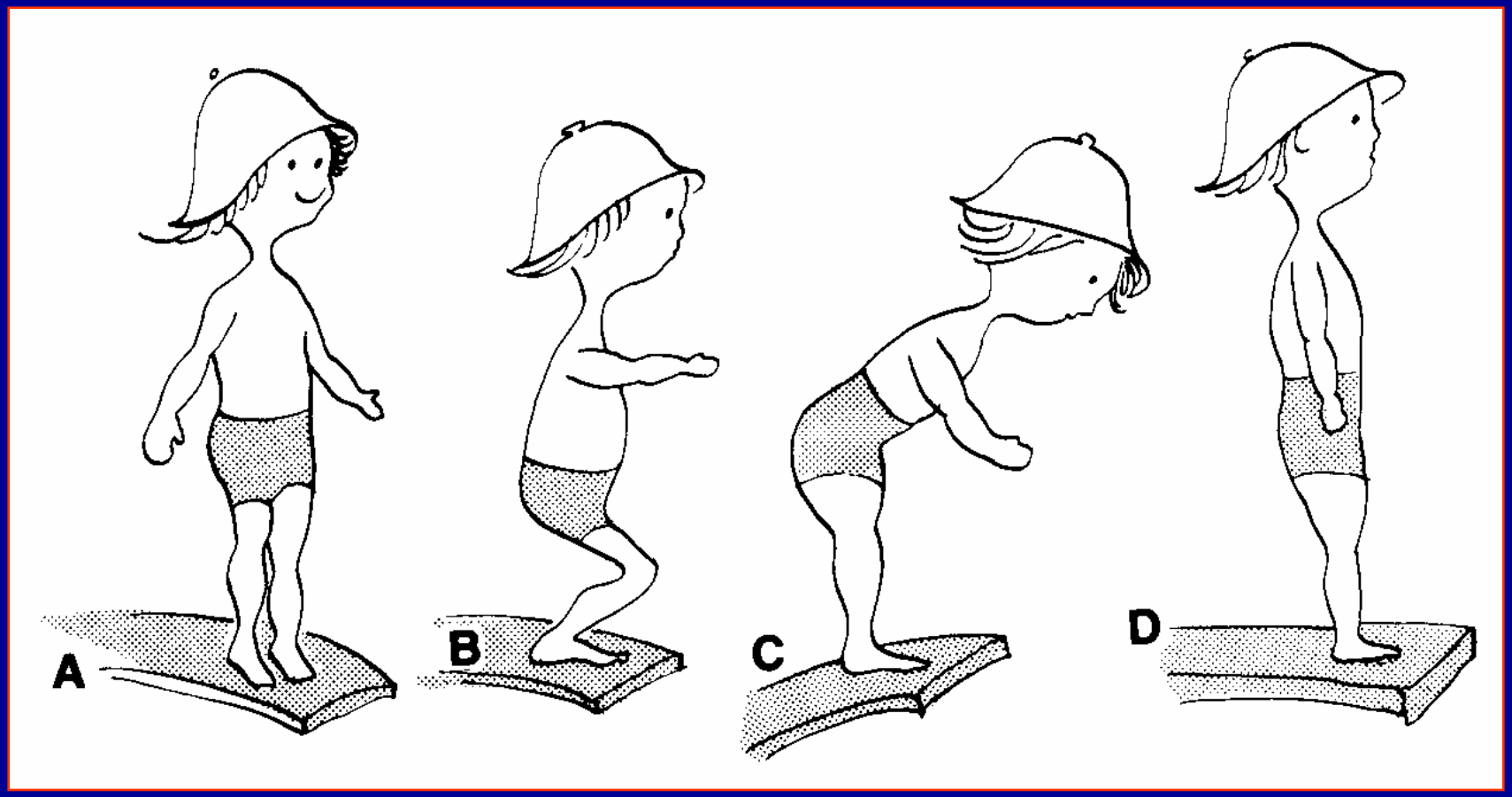
A
B
C
D

La Chirurgie « Multisite »

« Birthday Syndrome »
M. Rang

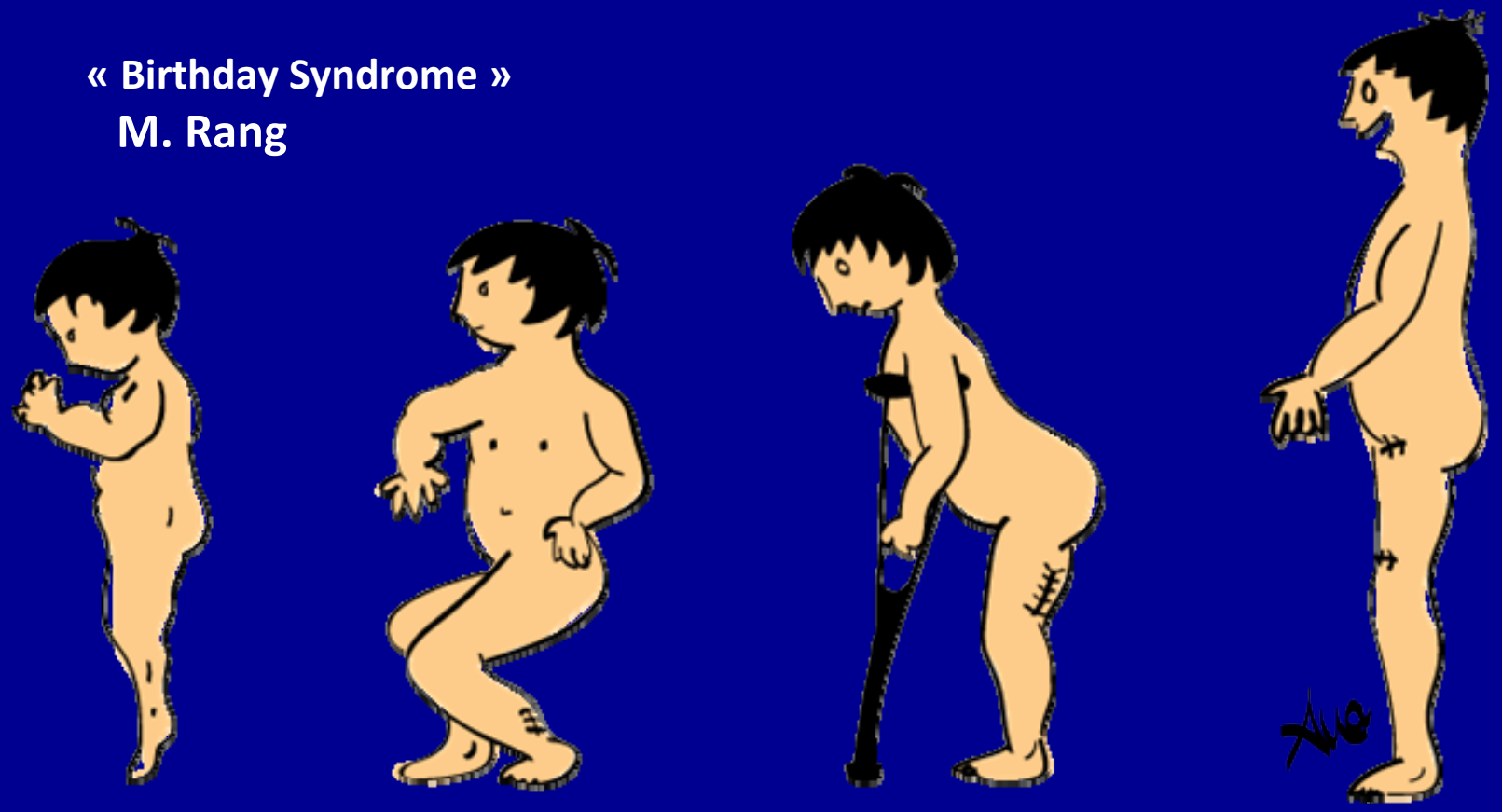

Objectif: Corriger toutes les anomalies mais…

Rétablir un Nouvel Équilibre

Objectif: Corriger toutes les anomalies mais <u>en un seul temps</u>

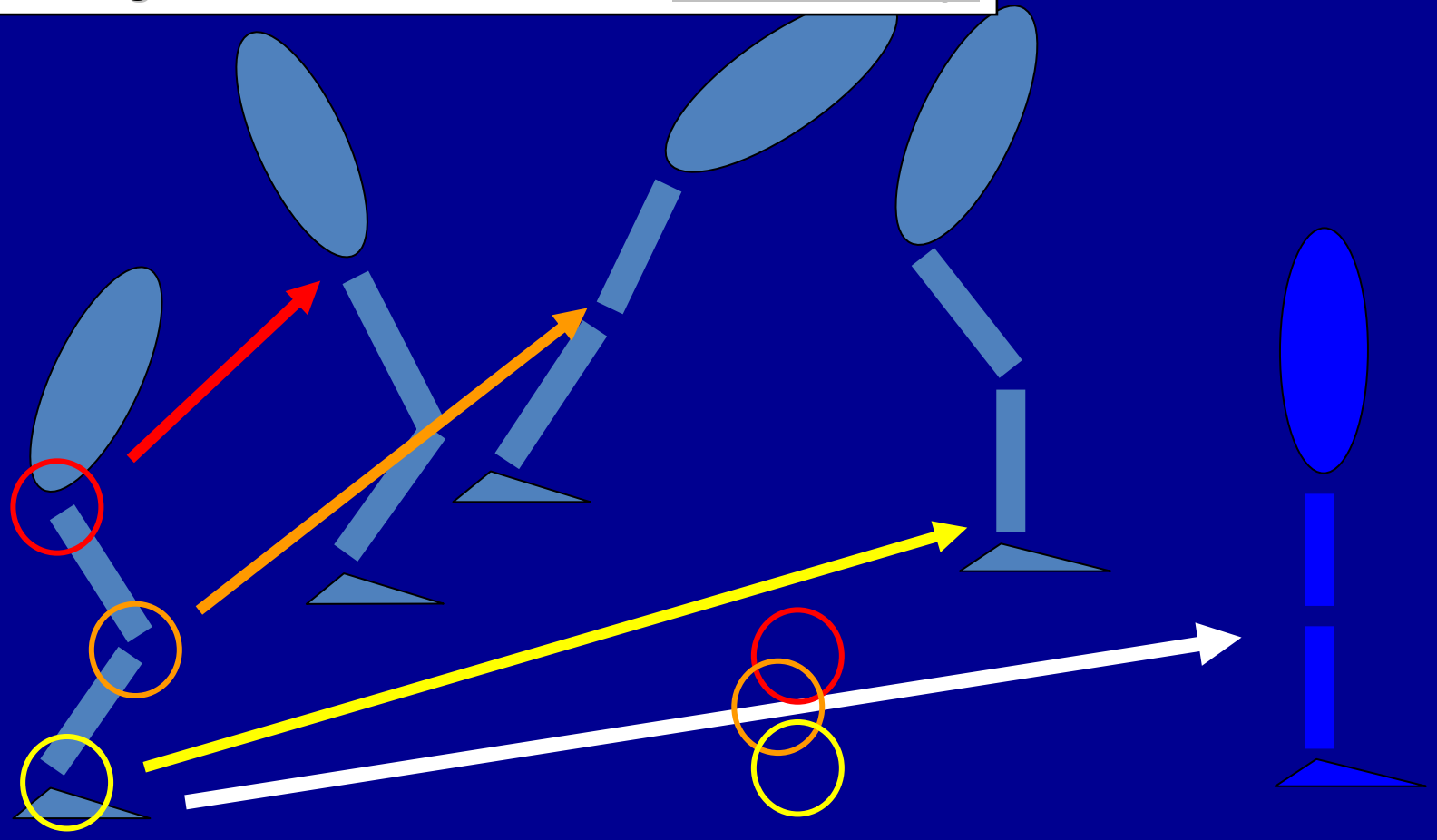

Chirurgie multisite: IMPÉRATIFS

ANALYSE PRÉCISE DES ANOMALIES

EXAMEN CLINIQUE SOUS AG

RÉÉDUCATION DÈS J2

REMISE EN CHARGE À J15

Chirurgie multisite: IMPÉRATIFS

MINIMISER PERTE SANGUINE
(rapdité, garrot, double équipe…)
PAS DE MISE EN TENSION DE M. SPASTIQUE
OSTÉOSYNTHÈSE SOLIDE
ADAPTATION DES PLÂTRES POST OPERATOIRE

L'Équipe

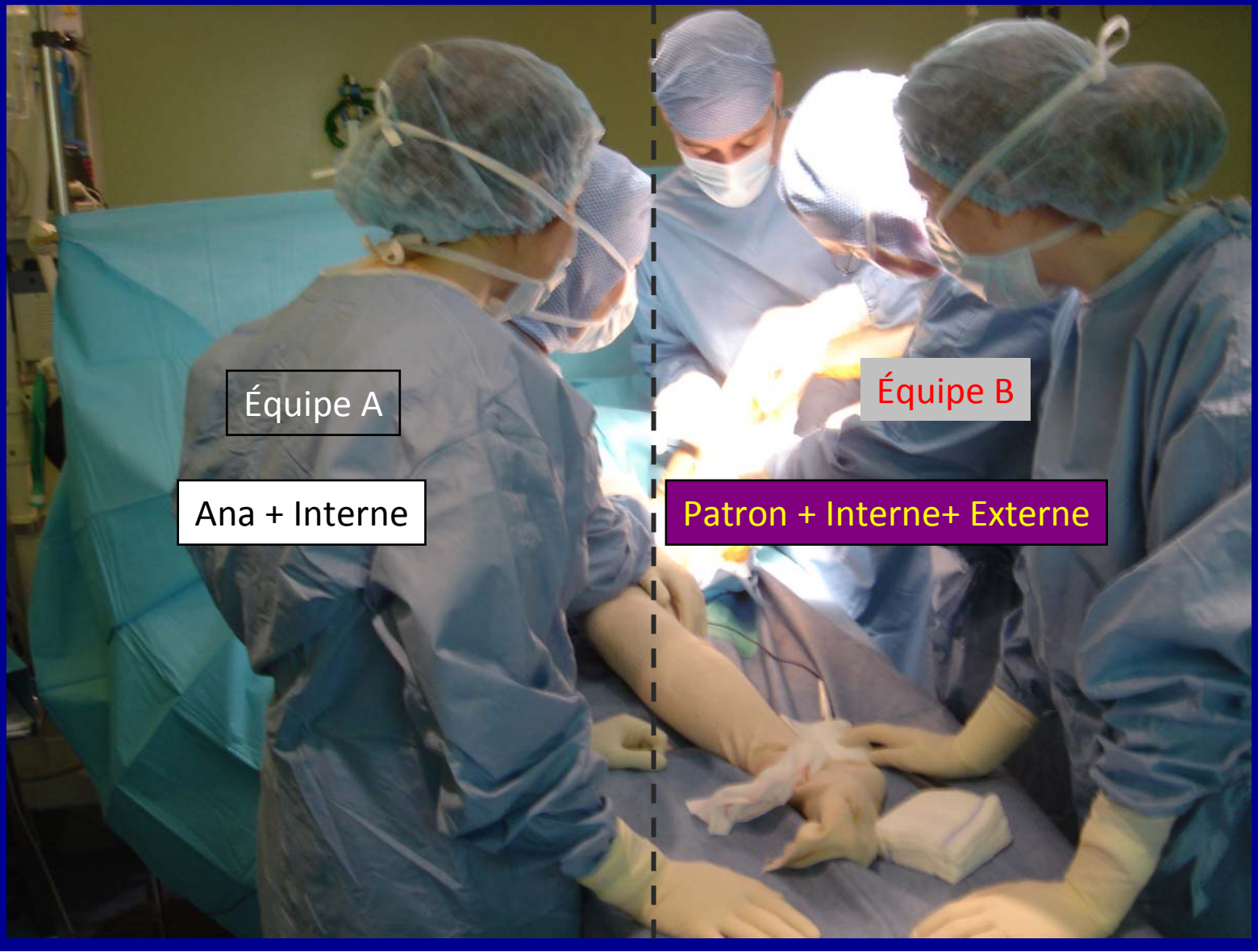

Chirurgie multisite: IMPÉRATIFS

RÉÉDUCATION POST OPÉRATOIRE

Communiquer les amplitudes articulaires obtenues

RÉÉDUCATION DÈS LE LENDEMAIN
anti douleurs, MEOPA

RÉÉDUCATION EN CENTRE DÈS J7
rééducation prolongée
équipe habituée, contacts fréquents avec l'équipe chirurgicale

7 interventions dans le même temps opératoire

10 interventions

14 interventions dans
le même temps opératoire

2007

2009

2005

Chez le grand handicapé

Les indications sont bien différentes:

Eviter une dégradation (installation, douleur)

Précautions


SANS corset

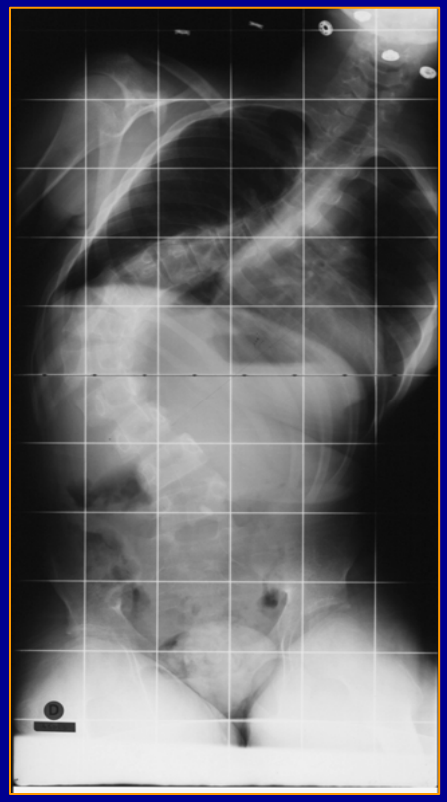

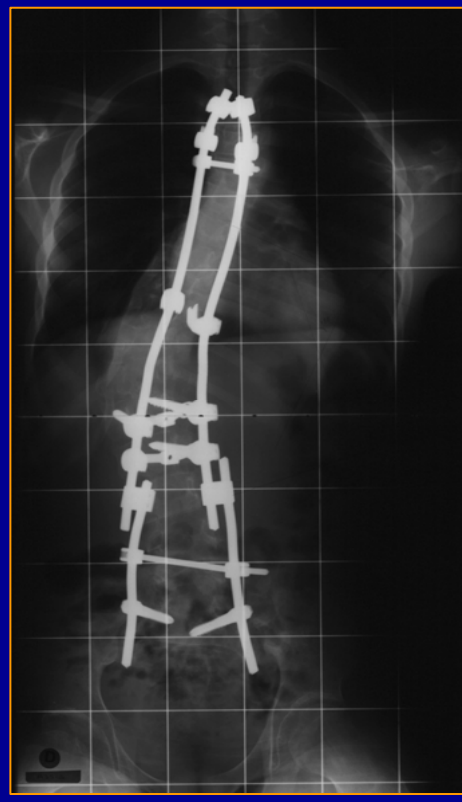


Din.
4

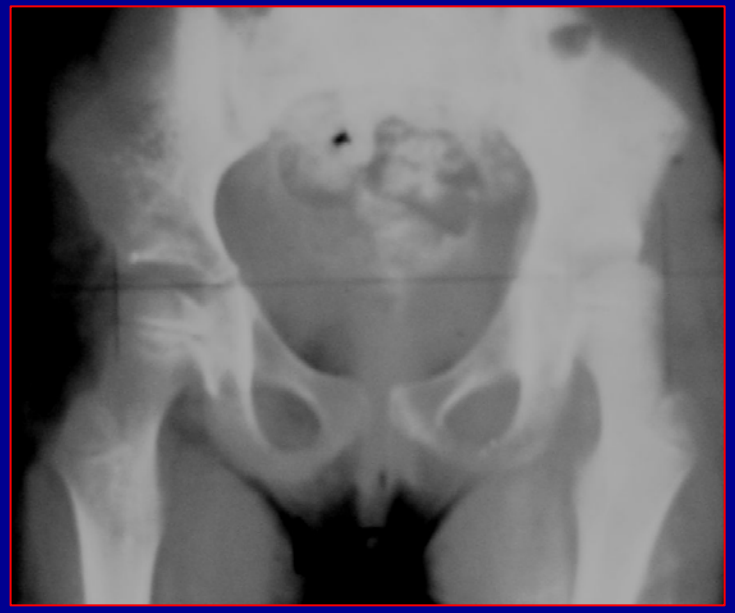


19-11-92
18/31


2-12-93
24/34

LA DECISION CHIRURGICALE

- Supporter intervention et les suites
- Accord des différents participants

Supporter intervention et les suites

Apprécier les risques encourus :

Etat du patient
Type d'intervention
Lourdeur des suites

Etat du patient

Etat général, niveau de dénutrition
Etat respiratoire
Recherche de reflux G.O.

BILAN

Au mieux en hospitalisation
Difficulté
Collaboration:
- chirurgien
- anesthésiste
- réanimateur

LES RISQUES

Durant l'intervention

- Saignement
- Retournement
- Refroidissement

Après l'intervention

- Décompensation situation précaire
  - Reprise alimentation
  - Extubation
  - Escarres

LES RISQUES

Evalués lors du bilan
Communiqués à la famille
Stratégie de prévention
Hiérarchie des gestes opératoires

CHOIX DE L'INTERVENTION

Chirurgie de nécessité ou préventive?
Quel bénéfice pour l'enfant?
Savoir expliquer
Savoir refuser
Savoir accepter le refus des parents

Les questions auxquelles il faut répondre :

But de l'intervention
Les risques
Gestion de la douleur
Conditions d'hospitalisation

Histoire naturelle 1

Histoire naturelle 2

Histoire (+ ou -) naturelle 3

Faut pas rêver !!

Signes fonctionnels

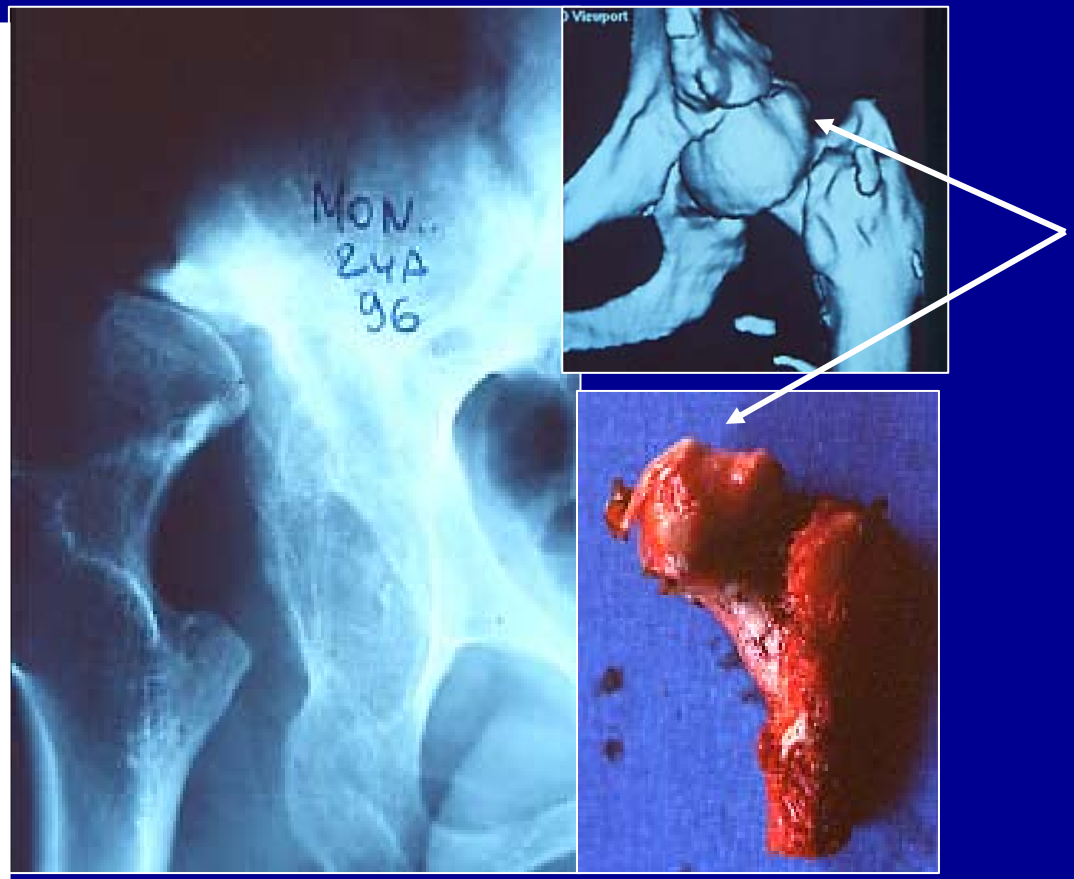

Que peut-on faire?

Quand il est trop tard ?
Quand il est encore temps?

?

Interventions palliatives

Résections ?

Ostéotomies ?

Arthroplasties ?

???

Surveillance

- Clinique
- Radiologique
- Indice de Reimers

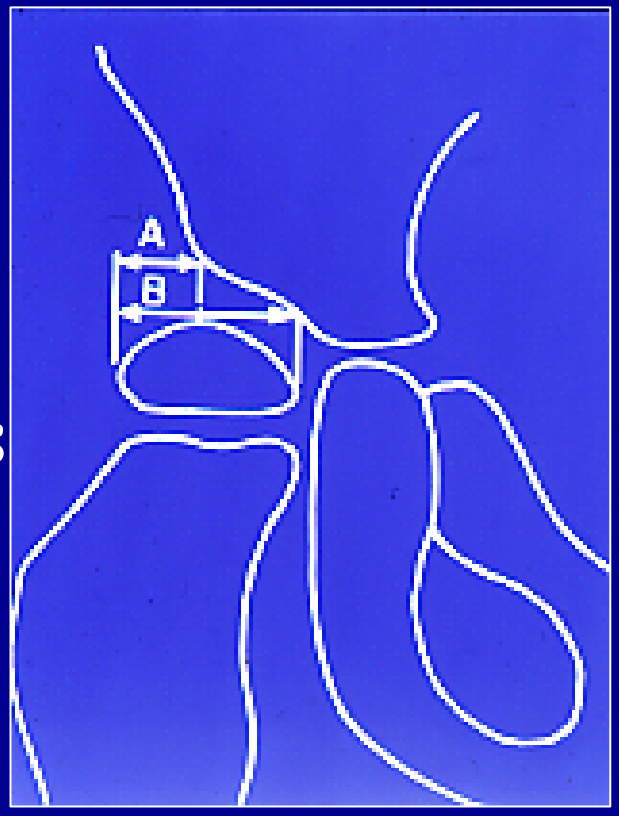

Moyens préventifs

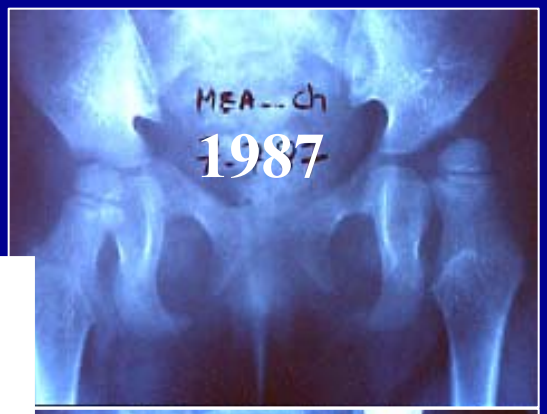



2003 18 ans

Interventions préventives

Adduction dynamique et hanches centrées

→ Branche antérieure du Nerf obturateur

→ Toxine actuellement

En 2006 idem

Interventions préventives

Adduction fixée, excentration inférieure à 33% (?)
→ Allongement dosé adducteurs

En 2006 idem

Attention !

Ni trop, ni trop peu,
mais surtout pas trop!!

Adducteurs: limites

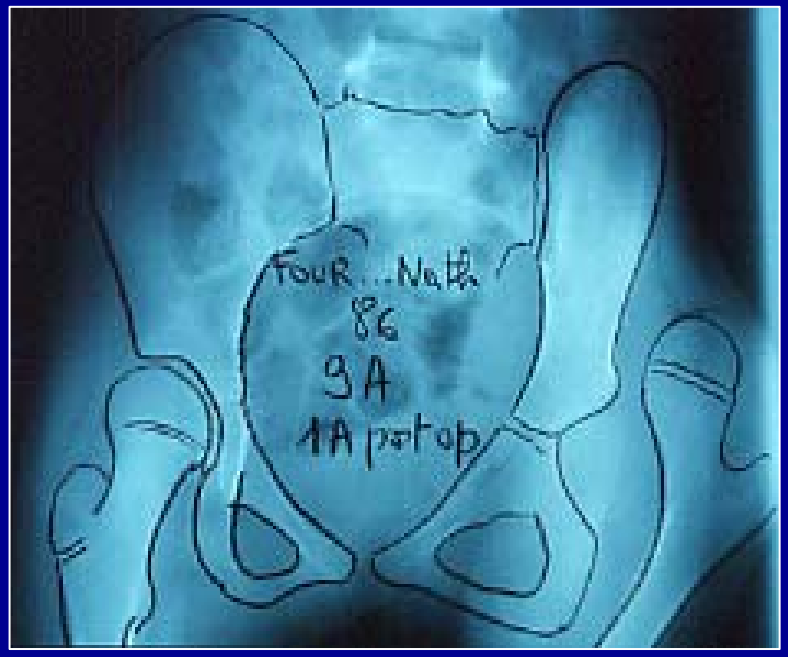

Mauvaise indication → Mauvais résultat

Interventions curatives ?

Ostéotomie de varisation

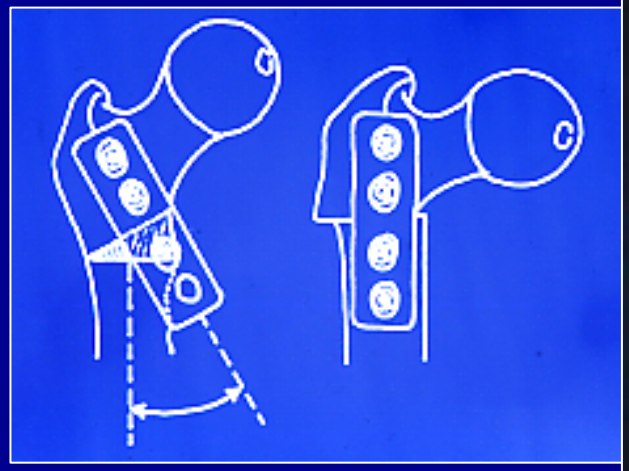

Gestes complémentaires: le bassin?

Ostéotomie innominée

Ostéotomie de Dega

2006 Radio = idem. Elle marche !!

Butée (en fin de croissance)

Bassin oblique. Cypho-scoliose.

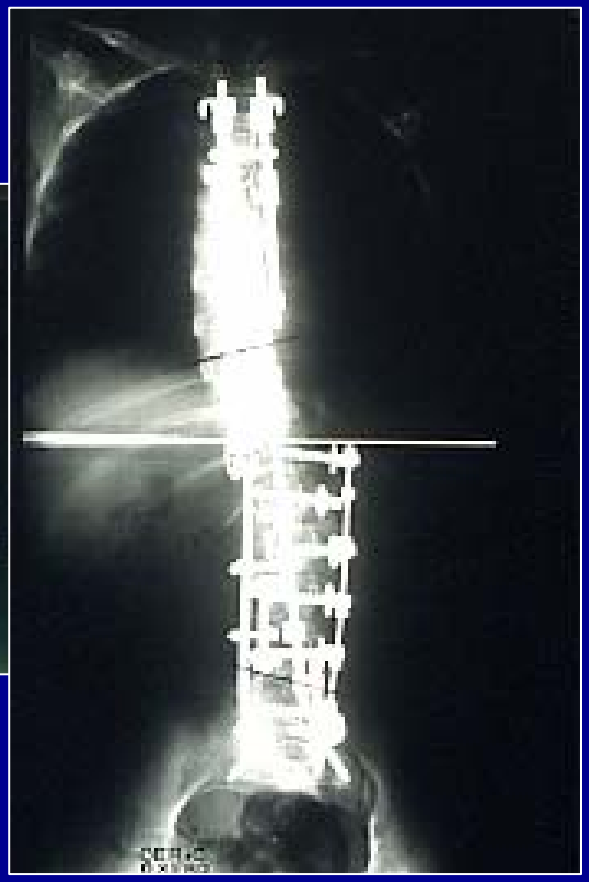

Les genoux

Les pieds

Le résultat à long terme dépend de:

- La qualité du suivi post-opératoire:
  - Rééducation
  - Appareillage
  - Nursing
- La surveillance
- Le génie évolutif de la spasticité +++
- Et des complications qui en découlent