



Collège Hospitalier et Universitaire  
de Chirurgie Pédiatrique

DESC de Chirurgie Pédiatrique

*Session de Septembre 2009 - PARIS*

# **PRISE EN CHARGE ORTHOPÉDIQUE DU « SPINA BIFIDA »**

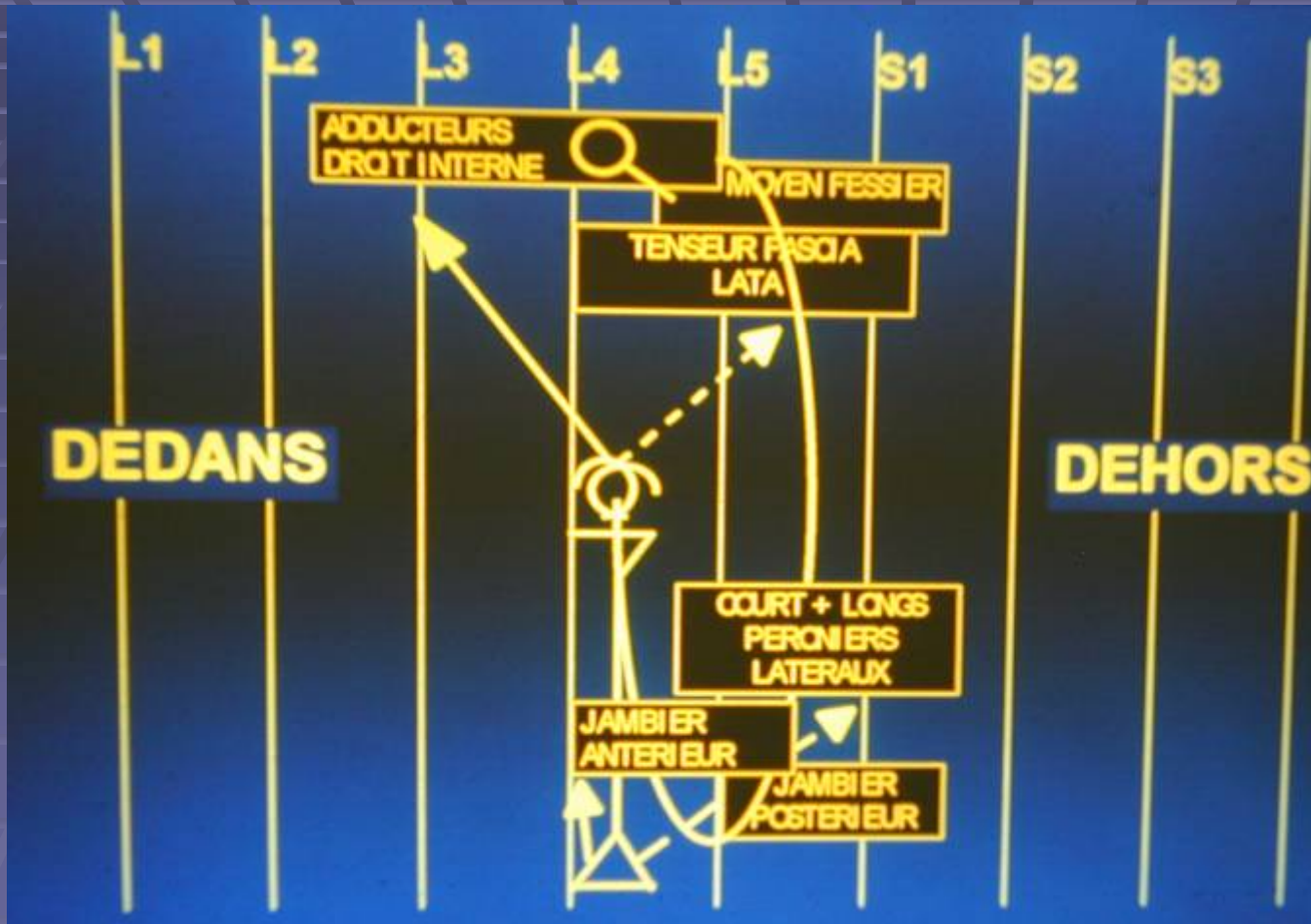
**B De Billy**



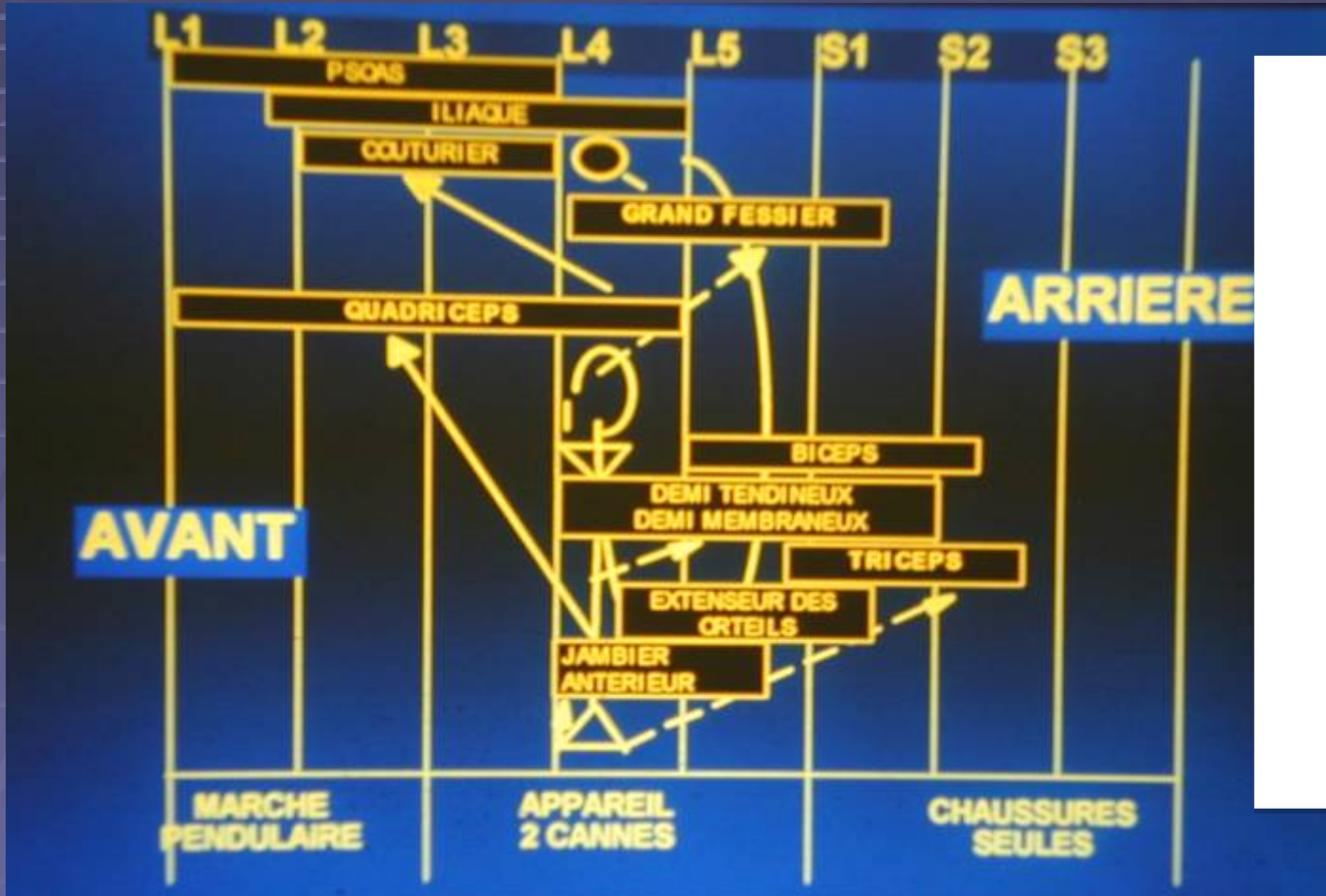# Introduction

- Sujet difficile
- Bibliographie « discrète »
- Prise en charge multidisciplinaire
  - Neurochirurgien,
  - Urologue,
  - Rééducateur,
  - Appareilleur,
- Orthopédiste :
  - Pronostic de marche (niveau lésionnel)
  - Troubles sensitifs
  - Primum non nocere

# Théorie 1

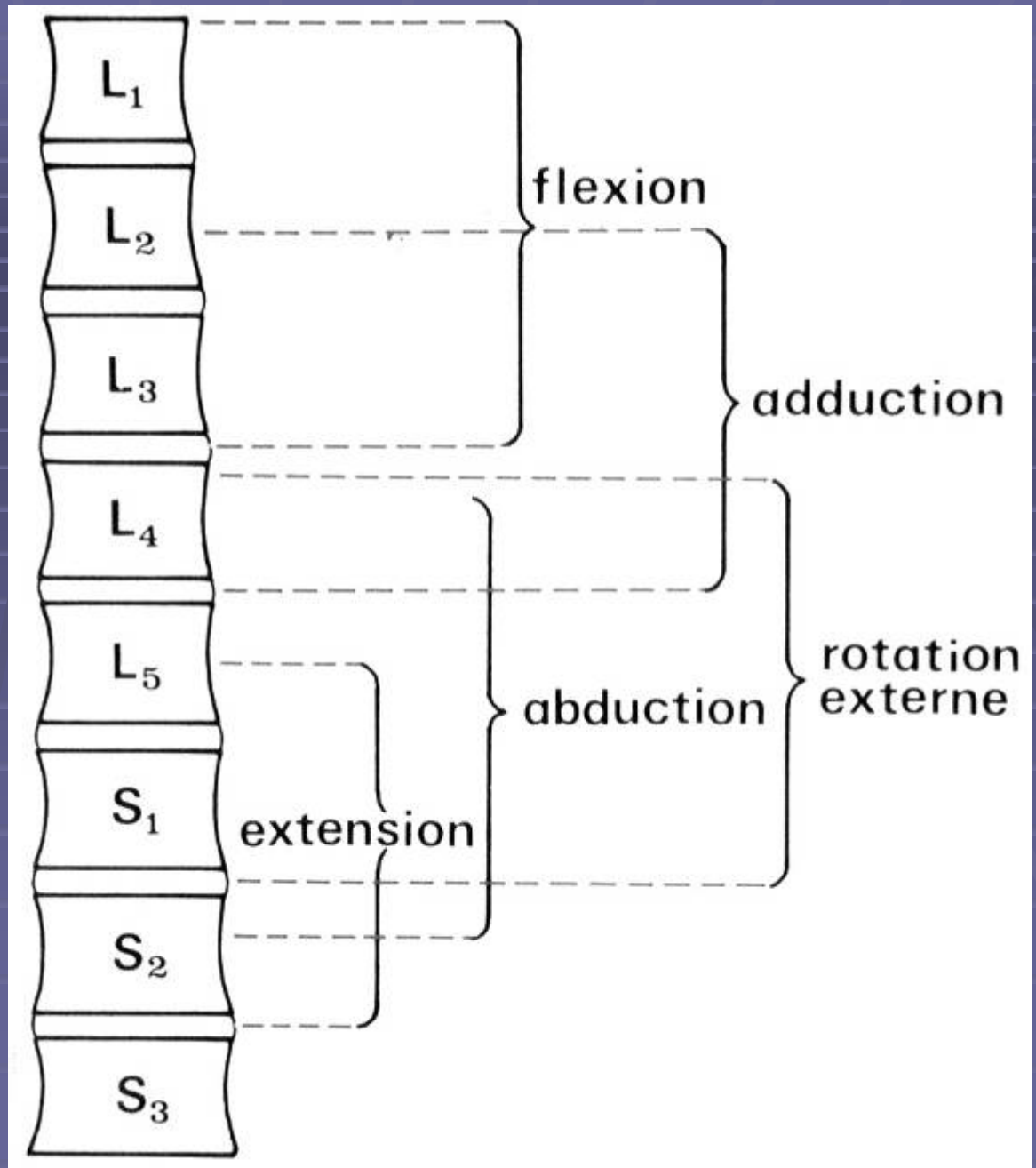


# Théorie 1 bis



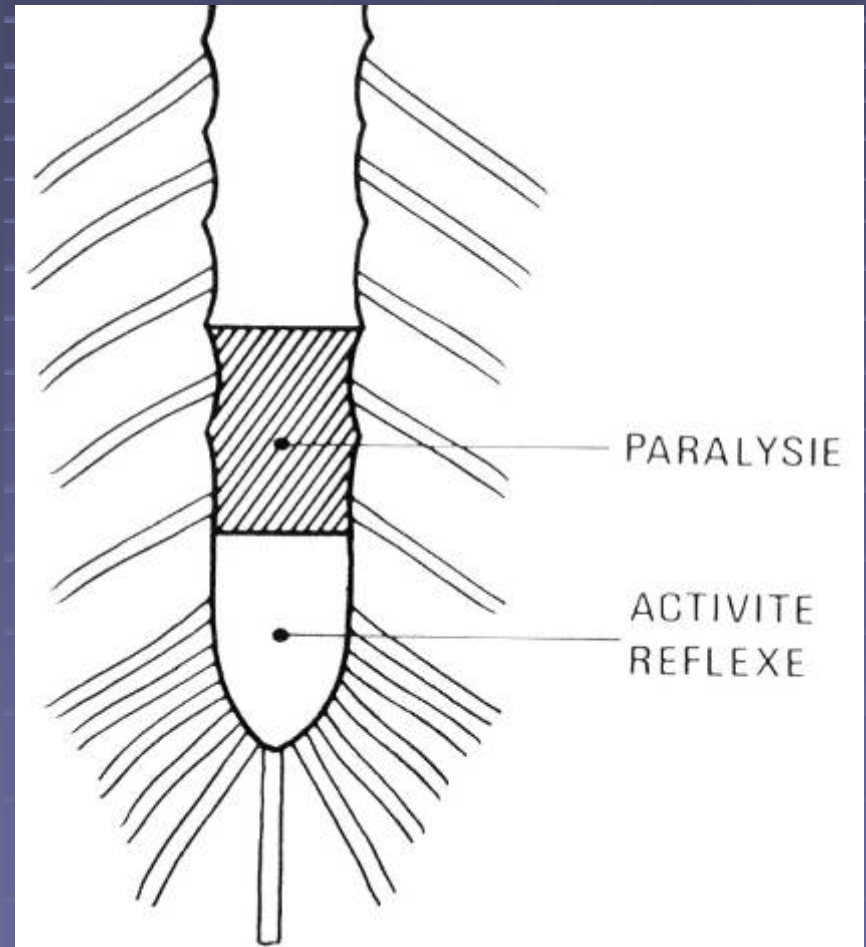
# Théorie 2

## Mouvements de Hanche



# Mais

- Spasticité sous lésionnelle
- Paralysie incomplètes
- Lésions asymétriques

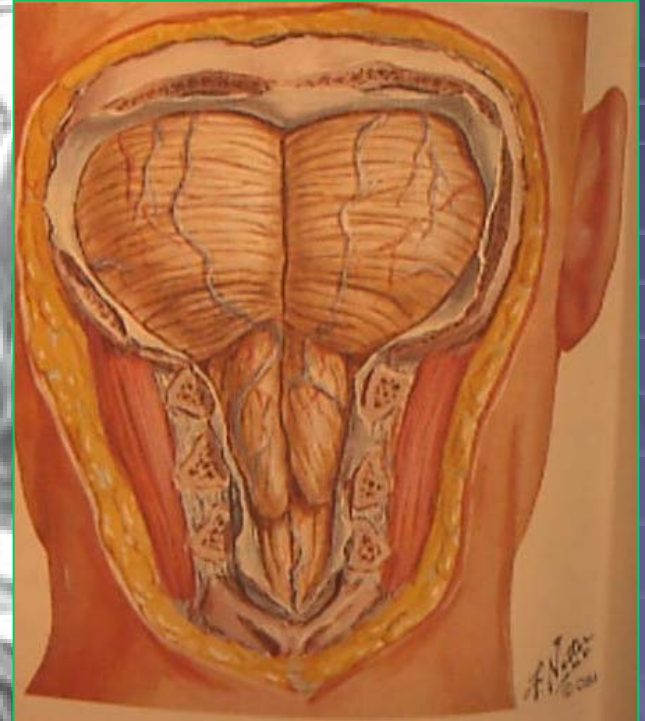
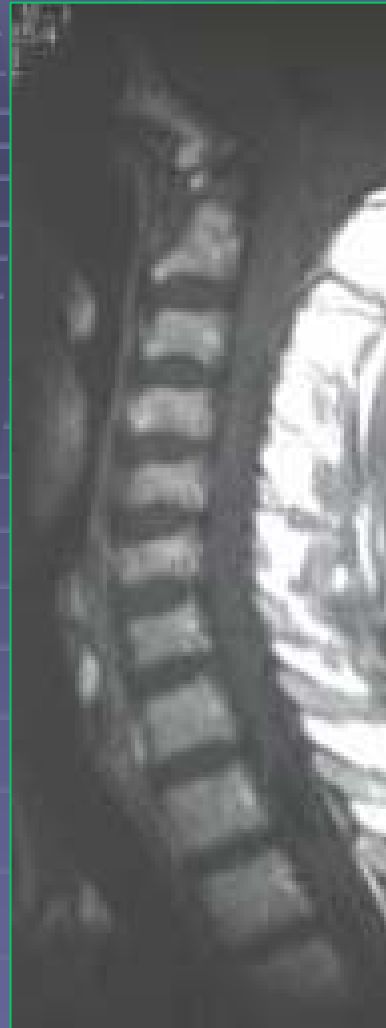
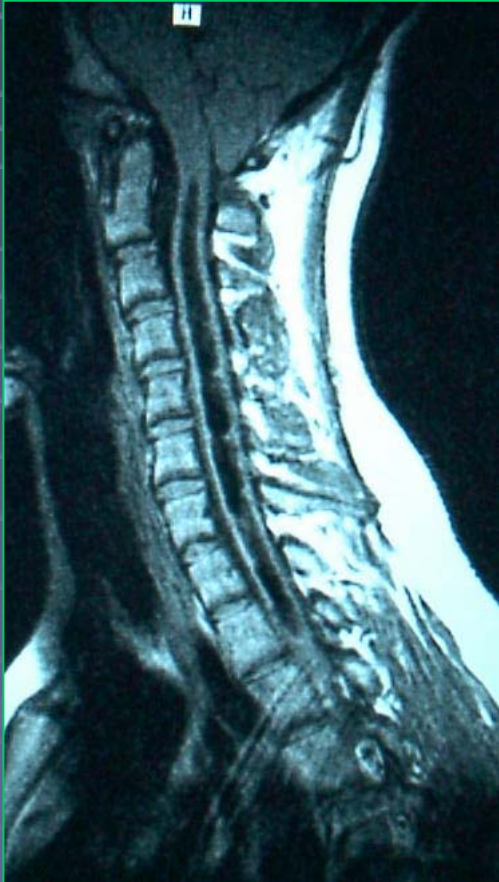
# Problèmes « neurochirurgicaux »






# Syringomyélie



Syndrome de Chiari

# Complications neurologiques liées à la croissance



Moelle attachée



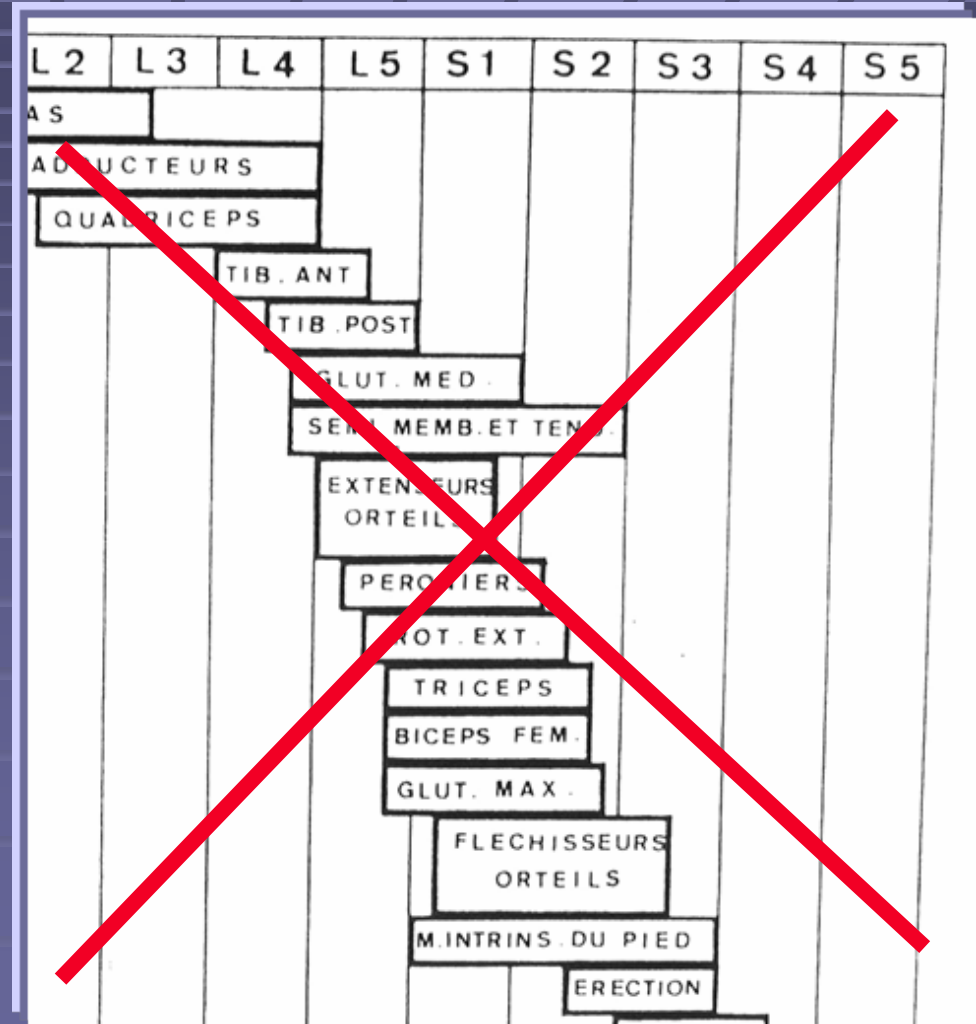
# Et pourtant

## Il faut simplifier 4 « tableaux »

- Niveau thoracique
- Niveau lombaire haut
- Niveau lombaire bas
- Niveau sacré

# Niveau thoracique

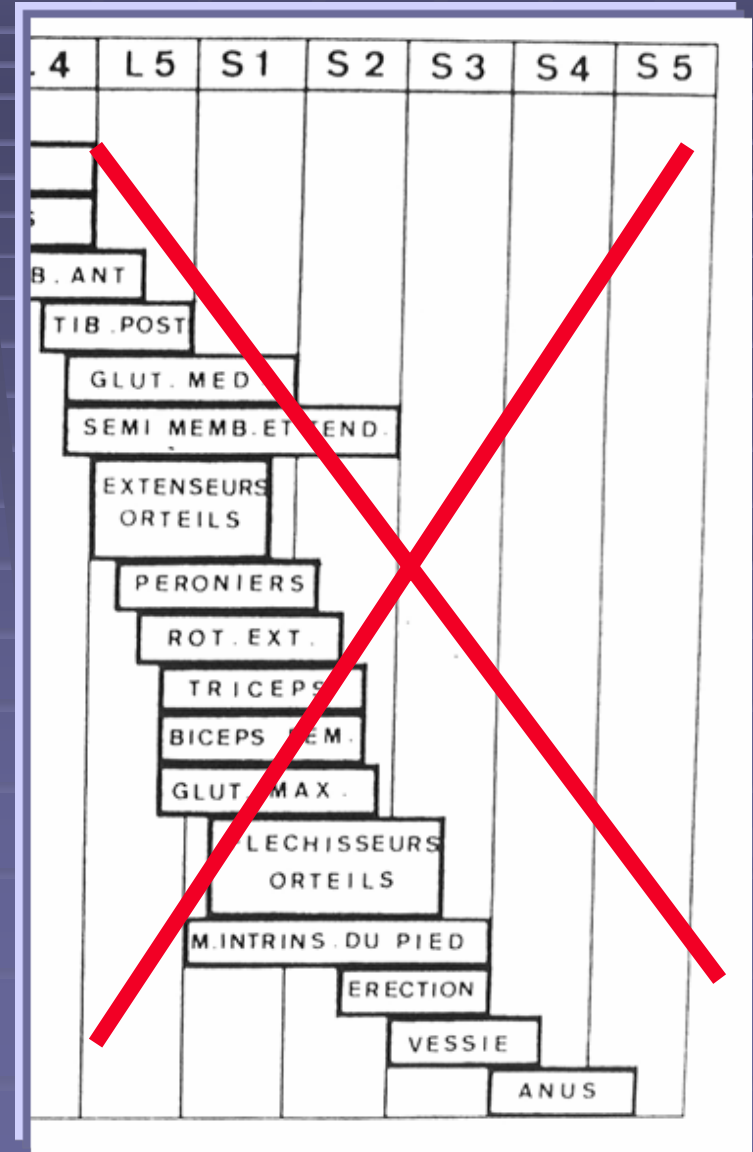
- Grande paralysie flasque
- Marche impensable
- Verticalisation
- Grand appareil de marche
- Avenir en fauteuil
- Paradoxalement : peu de problèmes orthopédiques





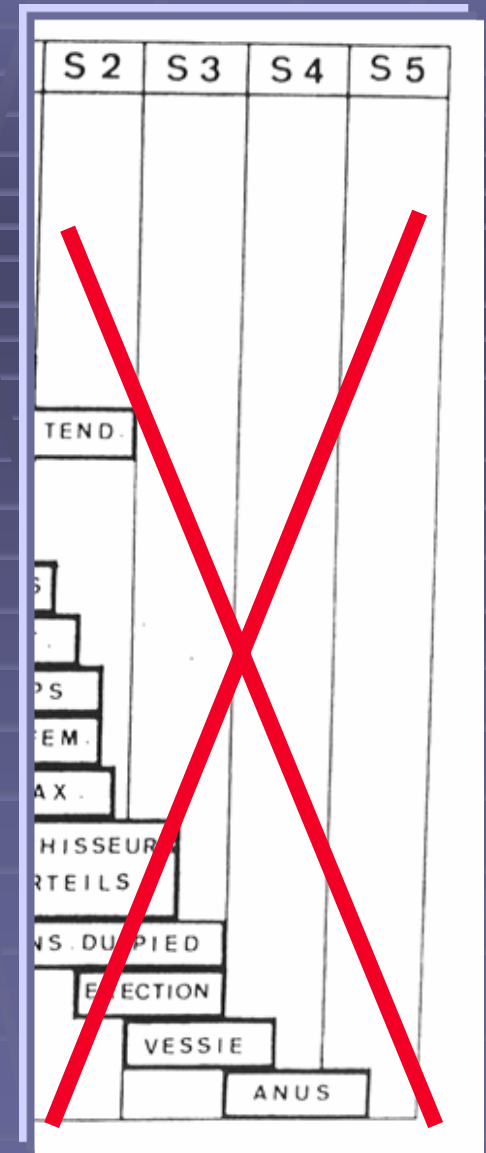
# Niveau lombaire bas

- Tous les problèmes orthopédiques
- Hanche +++++



# Niveau sacré

- Marche possible
- Appareillage court
- Problèmes orthopédiques focalisés aux pieds
- Escarres
- Troubles sphinctériens

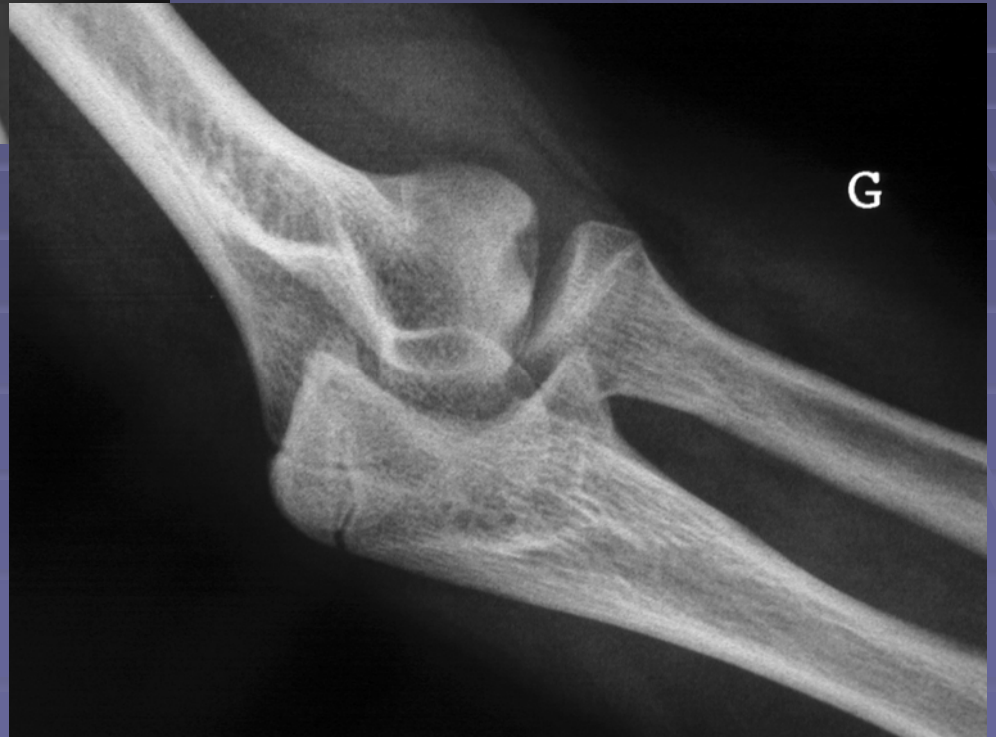
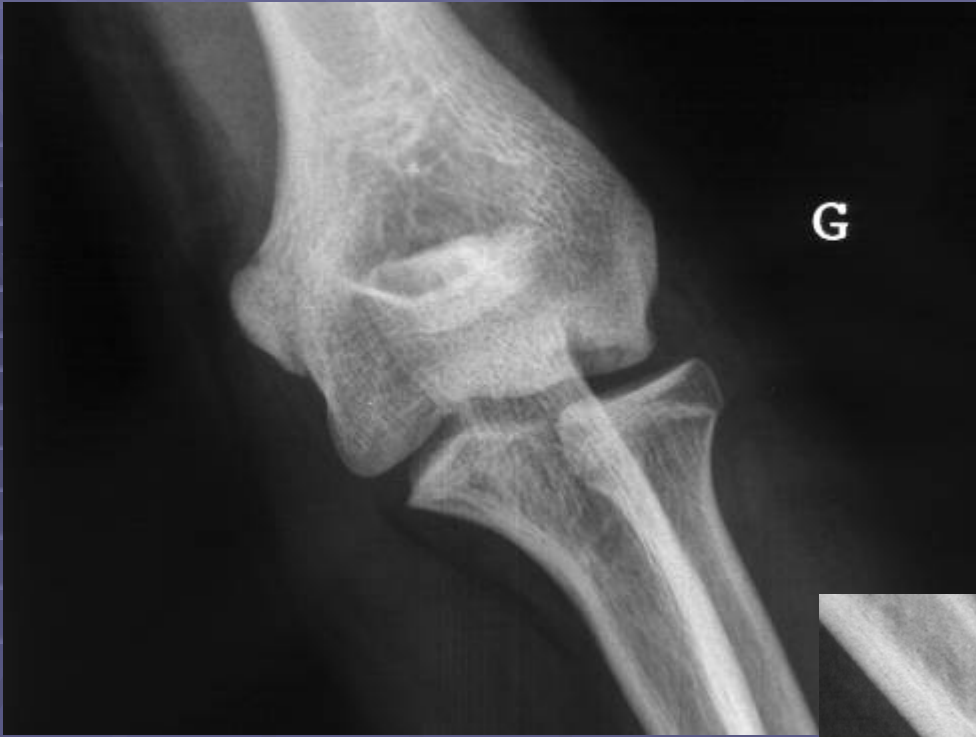


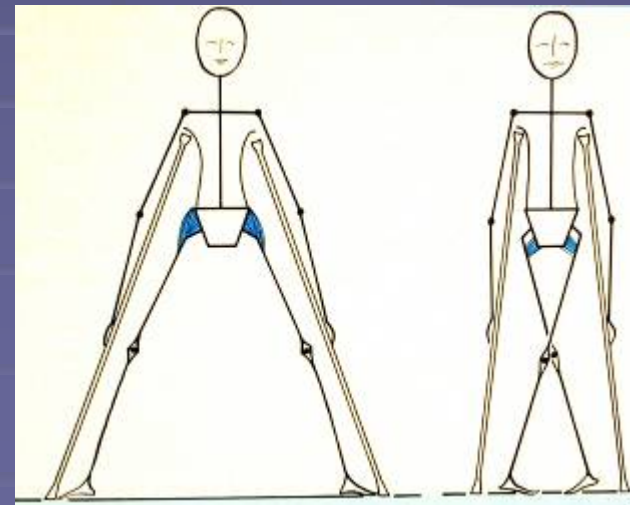
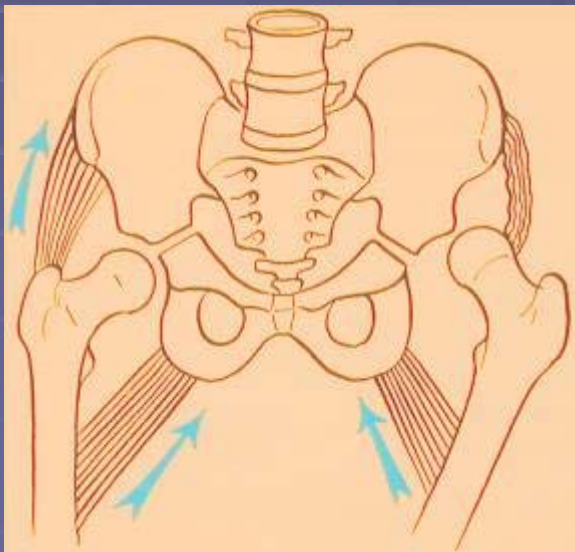
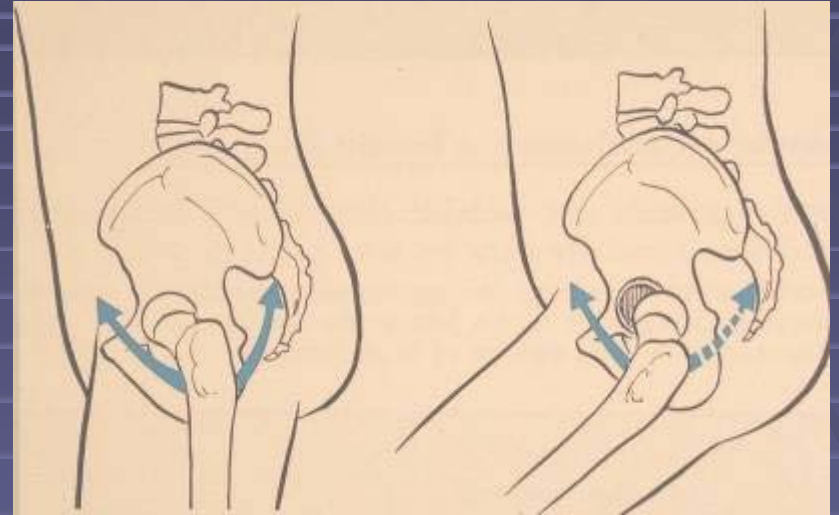
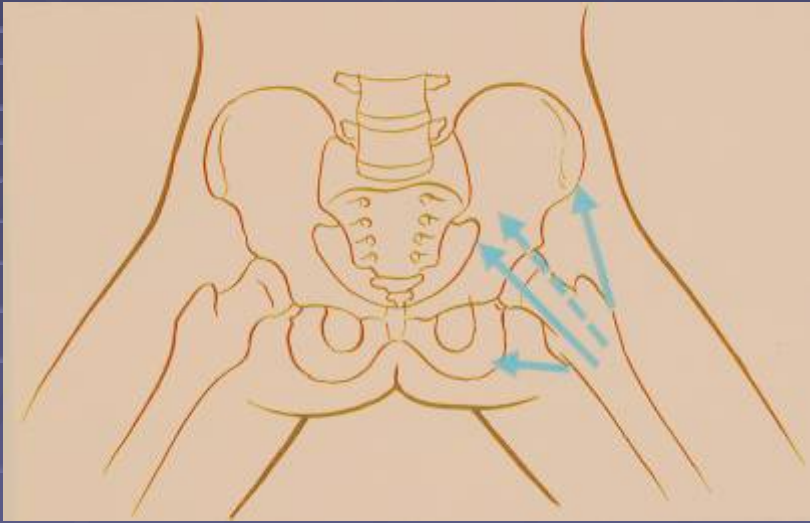
# Membre supérieur

- Possibilité d'atteinte neuro suspendue (69%, *Wallace 1969*)
  - Anomalies charnière cervico-occipitale, troubles cerebelleux, Dégénérescence de moelle cervicale, dysfonctionnement de valve
- Responsable des déplacements et transferts
- Conditionne le type d'appareillage

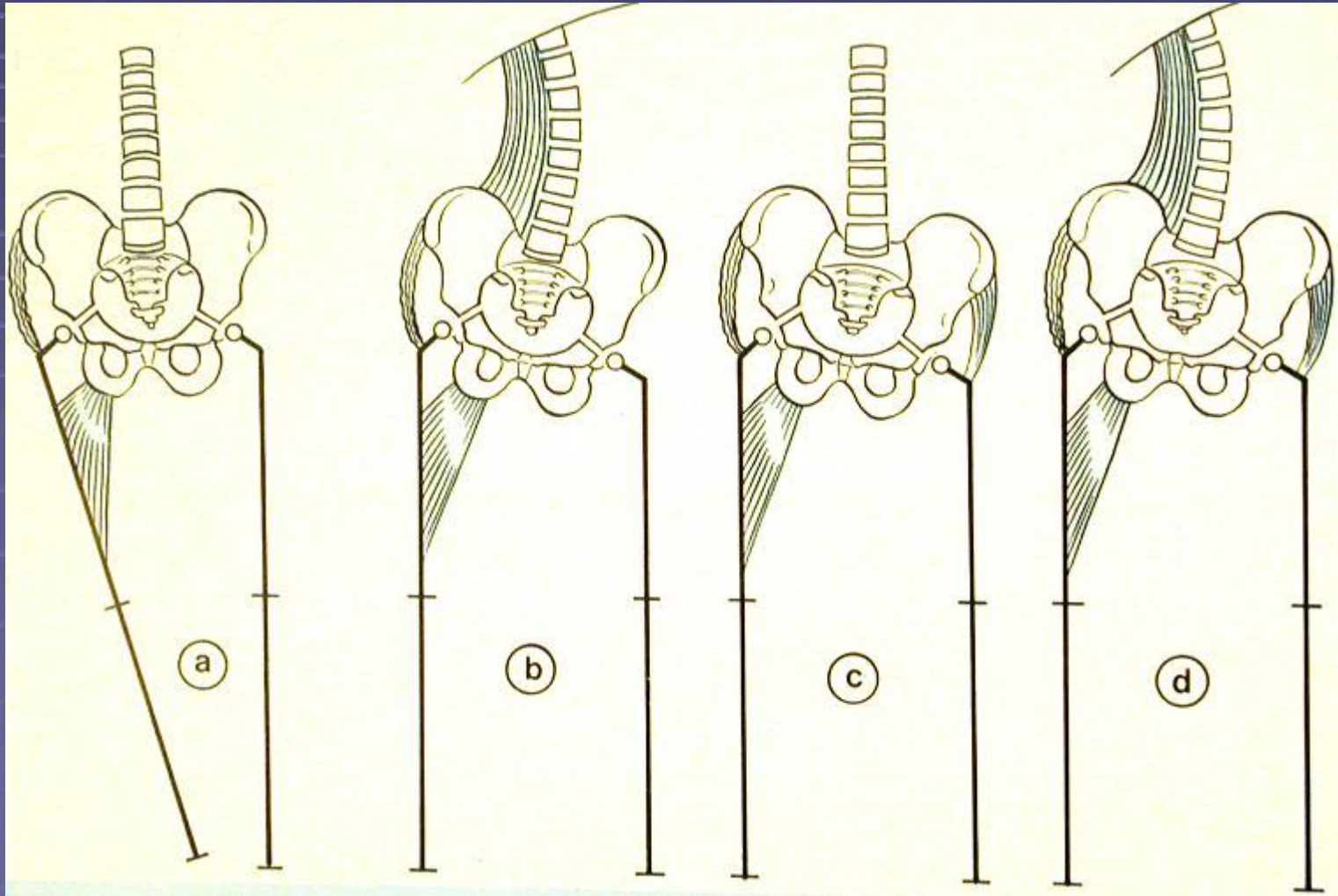




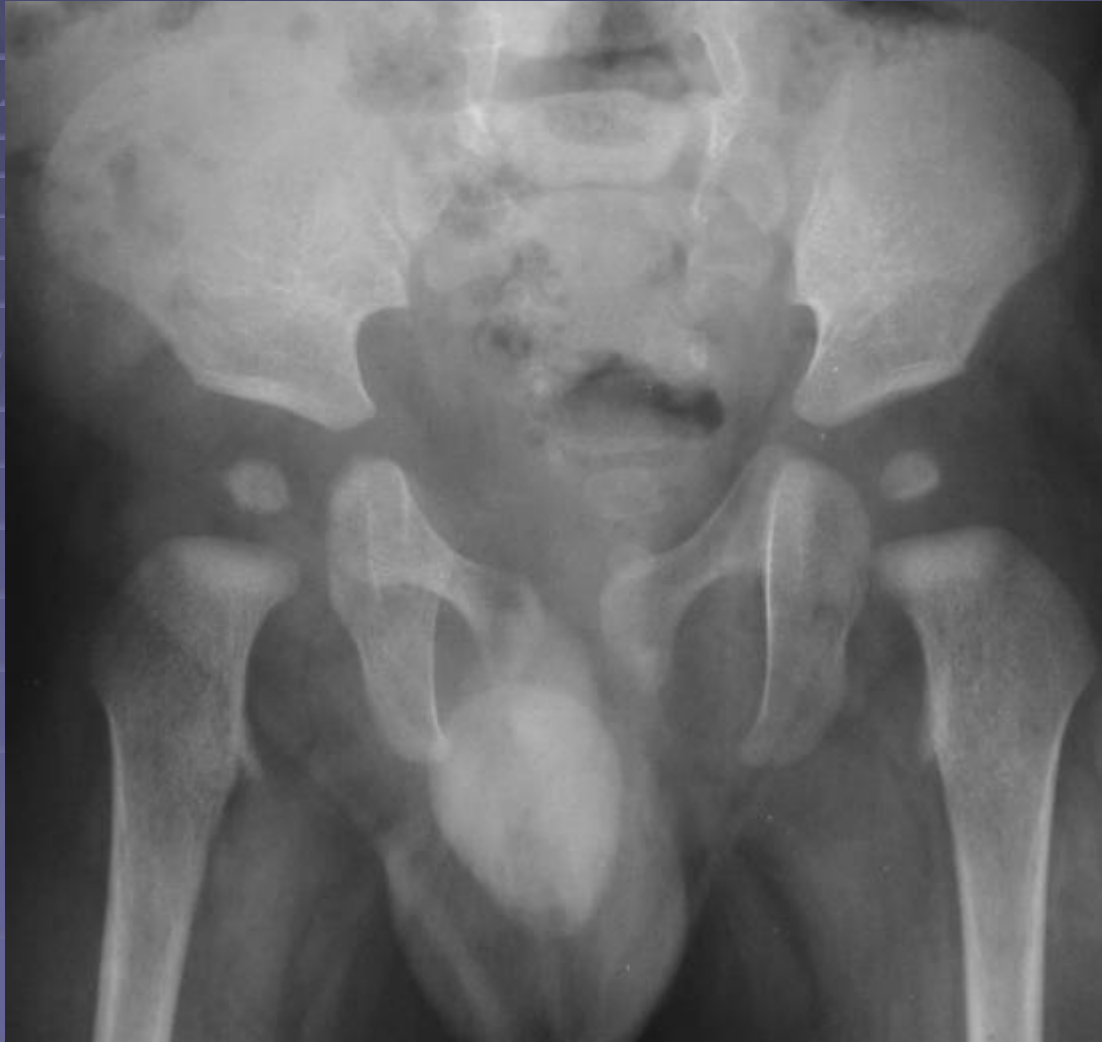# HANCHE



# Bassin oblique

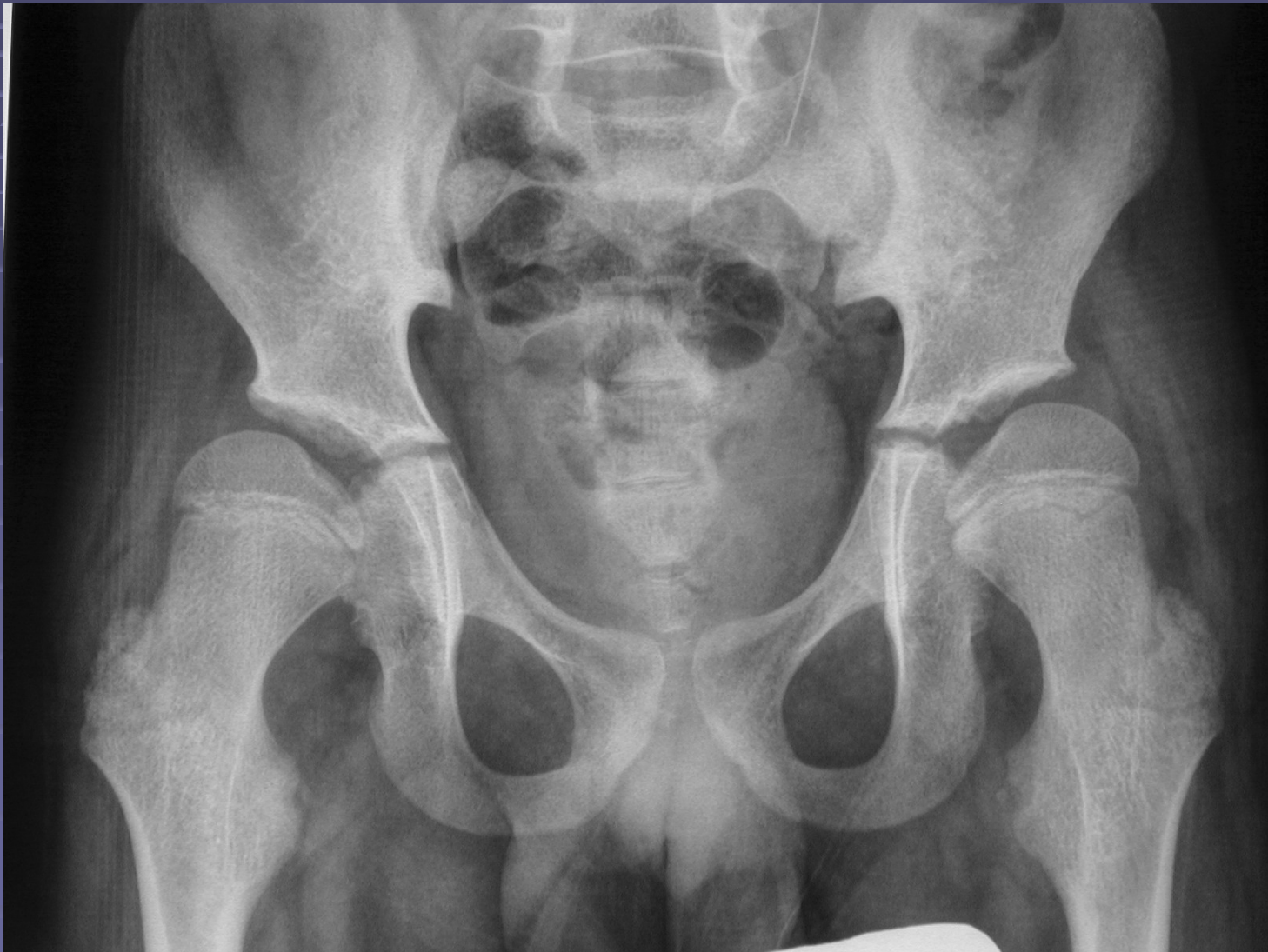

# Nicolas L





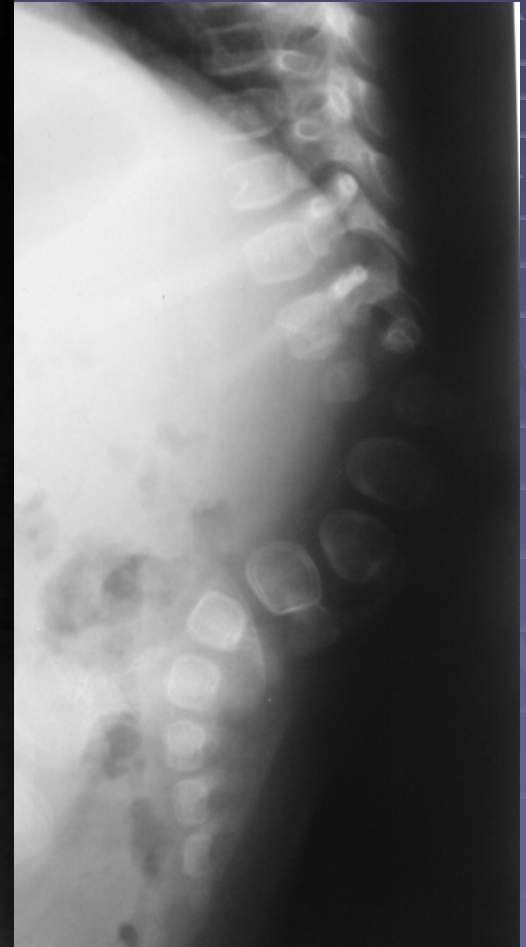
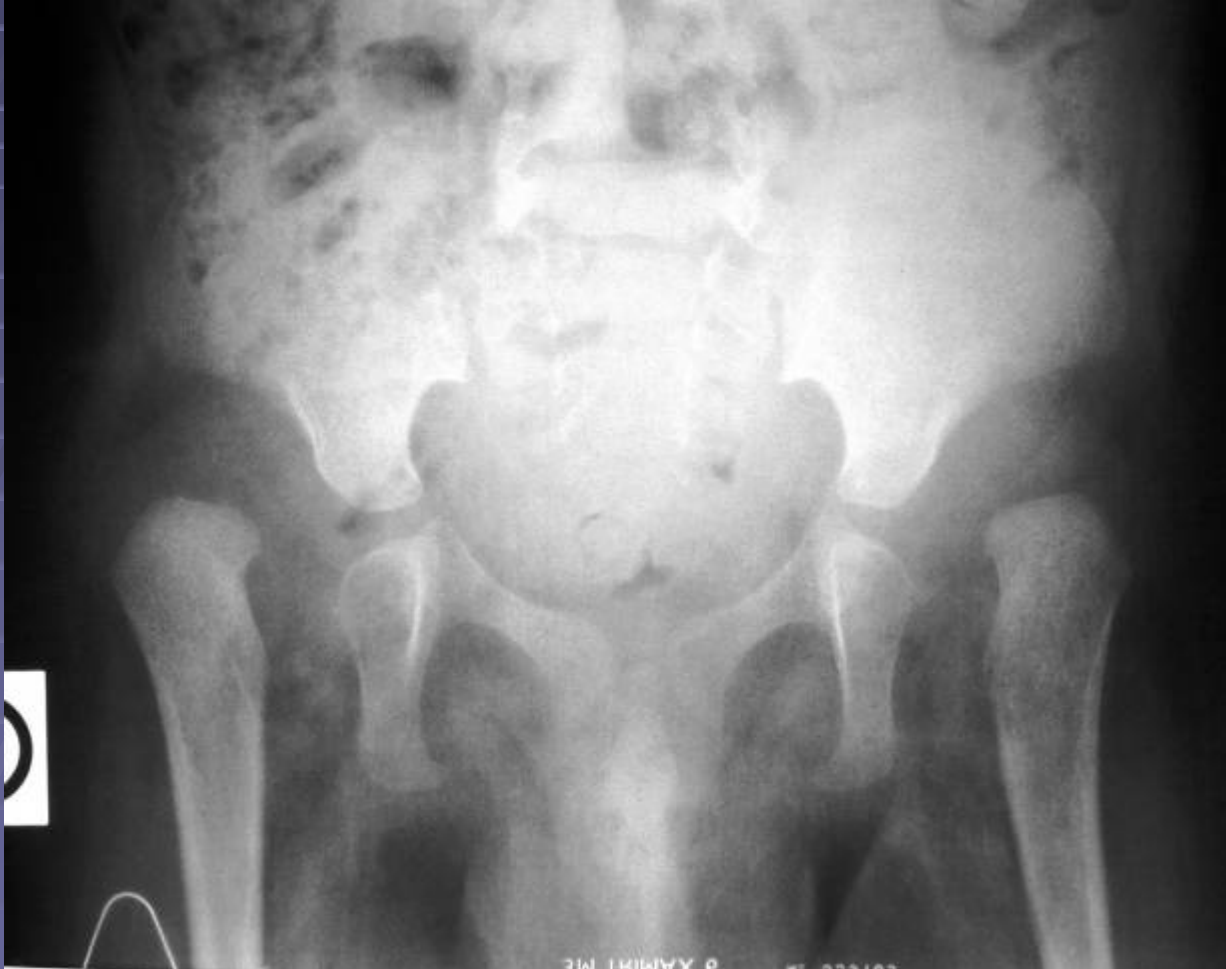**13 ans**

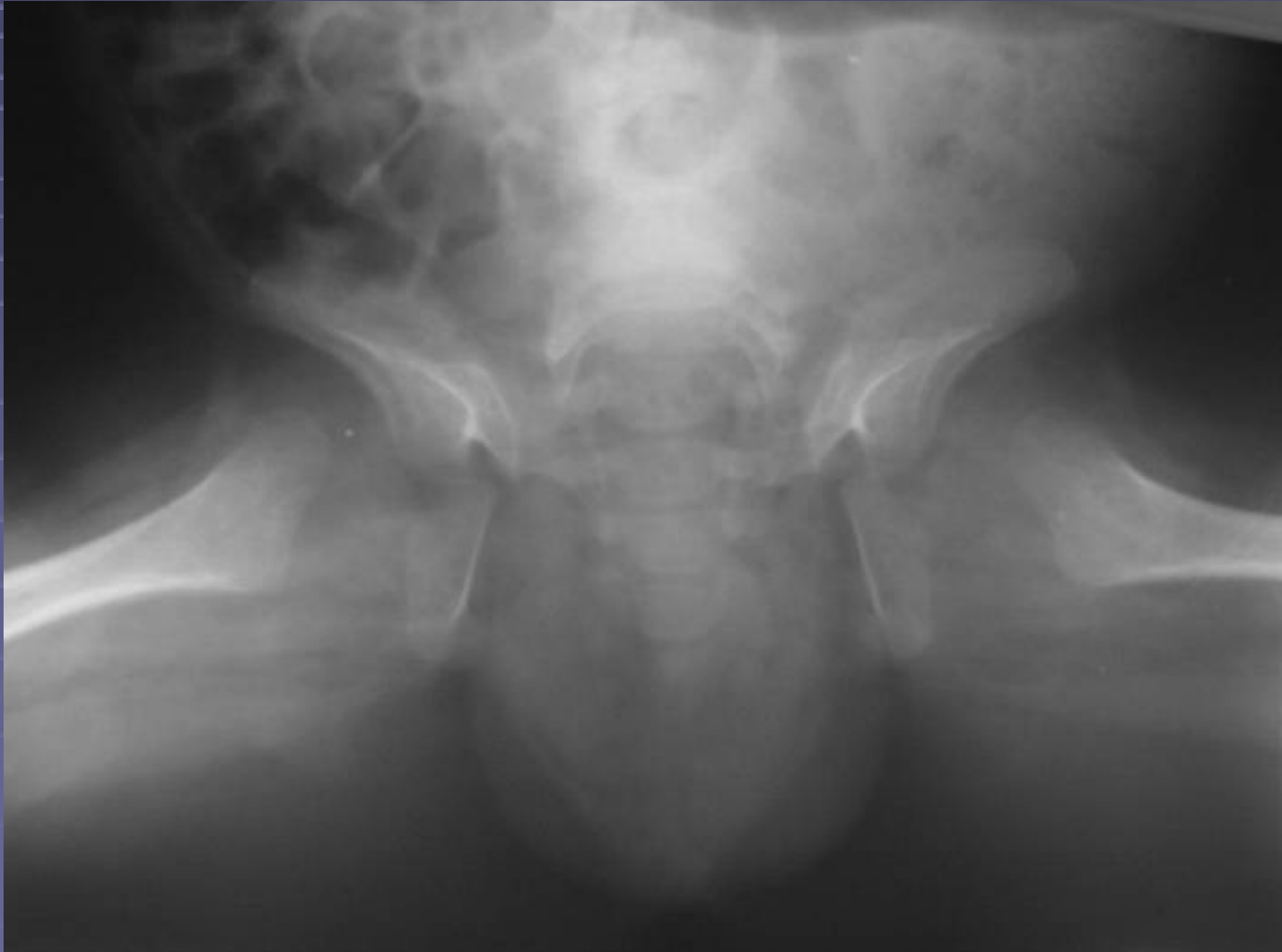

# Nicolas L

- Spina thoraco-lombaire
- Paralysie flasque
- Pas de rétractions
- Abstention
- Actuellement Fauteuil roulant

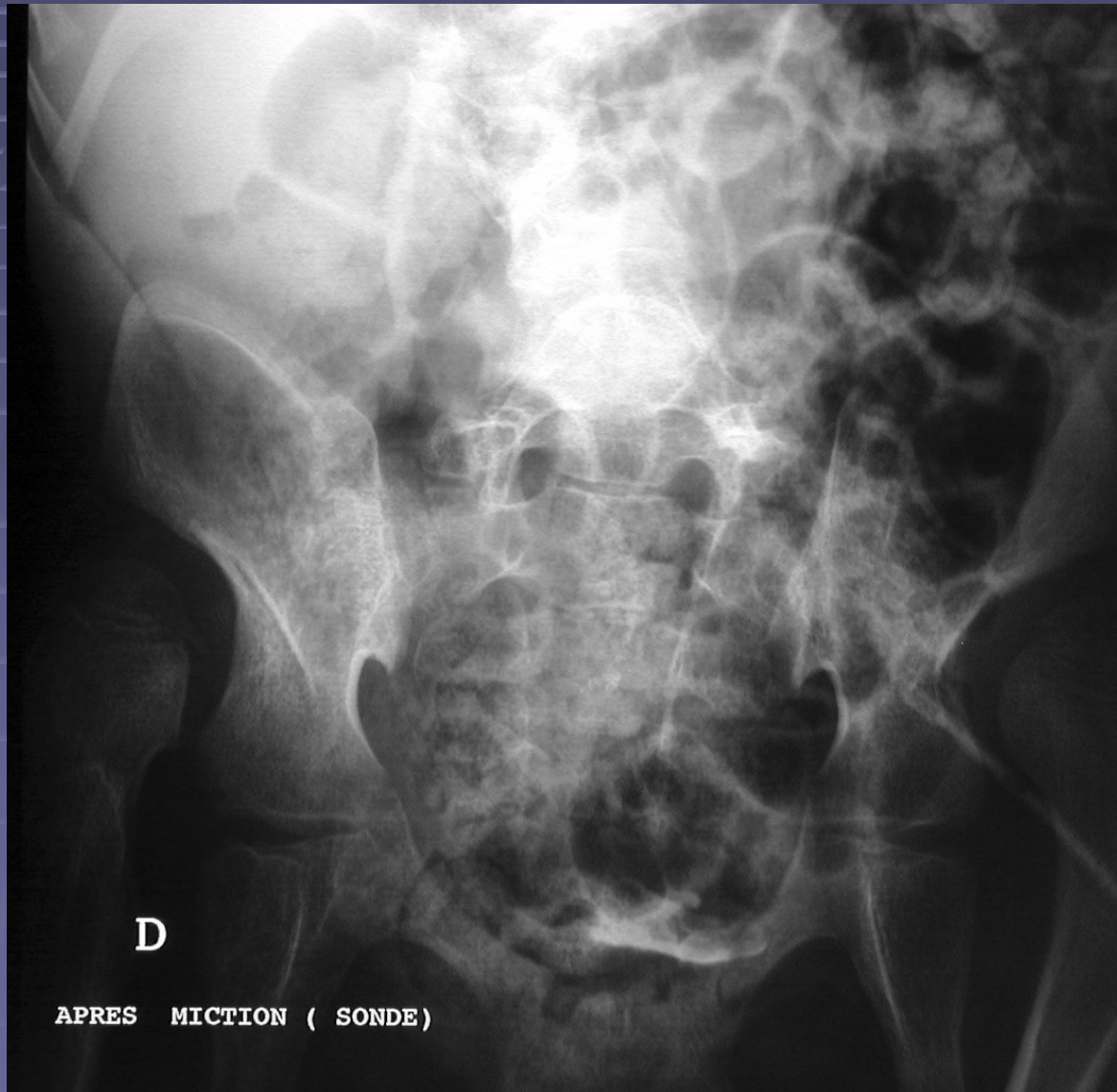# Florian C







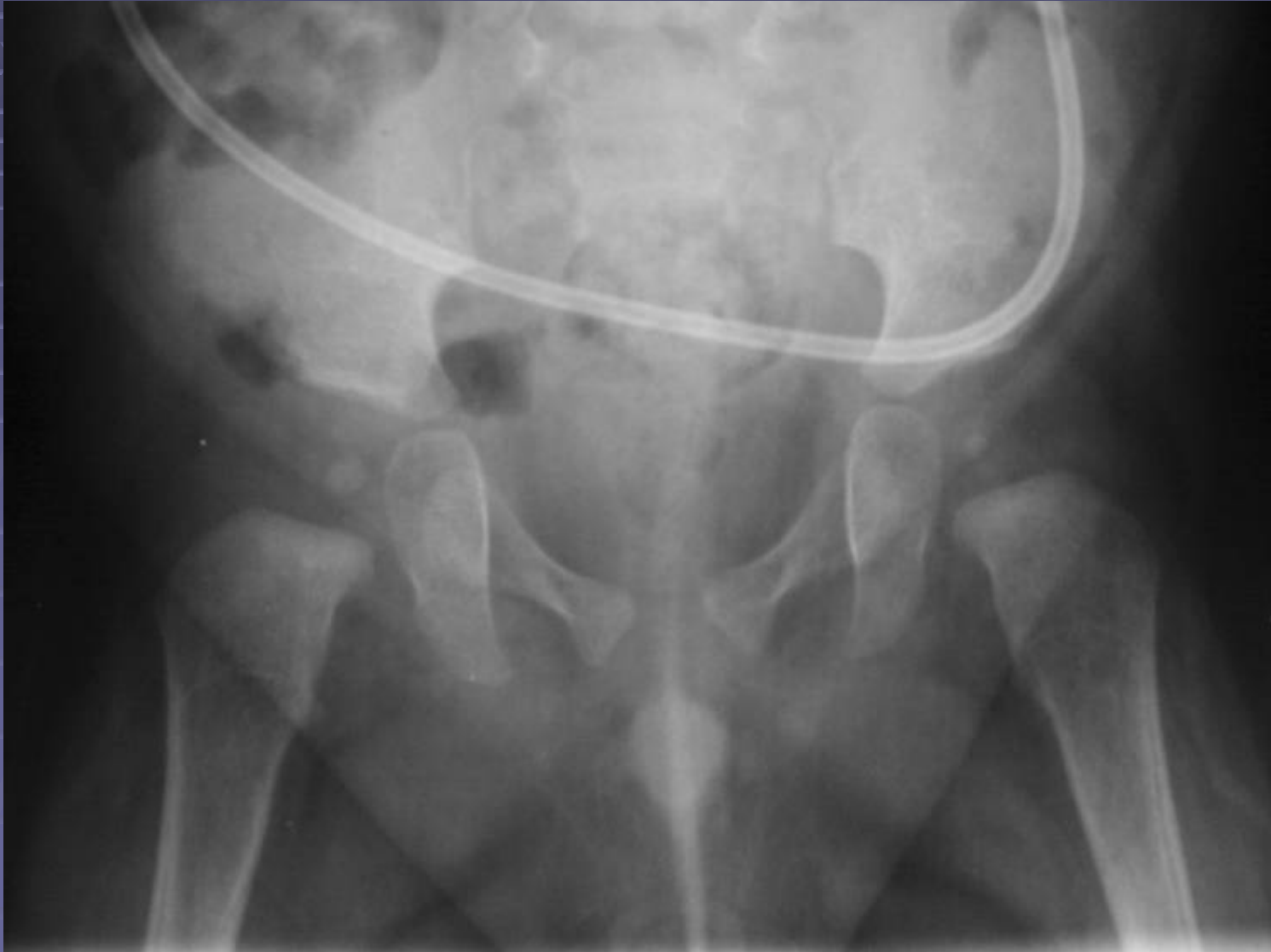**12 ans**



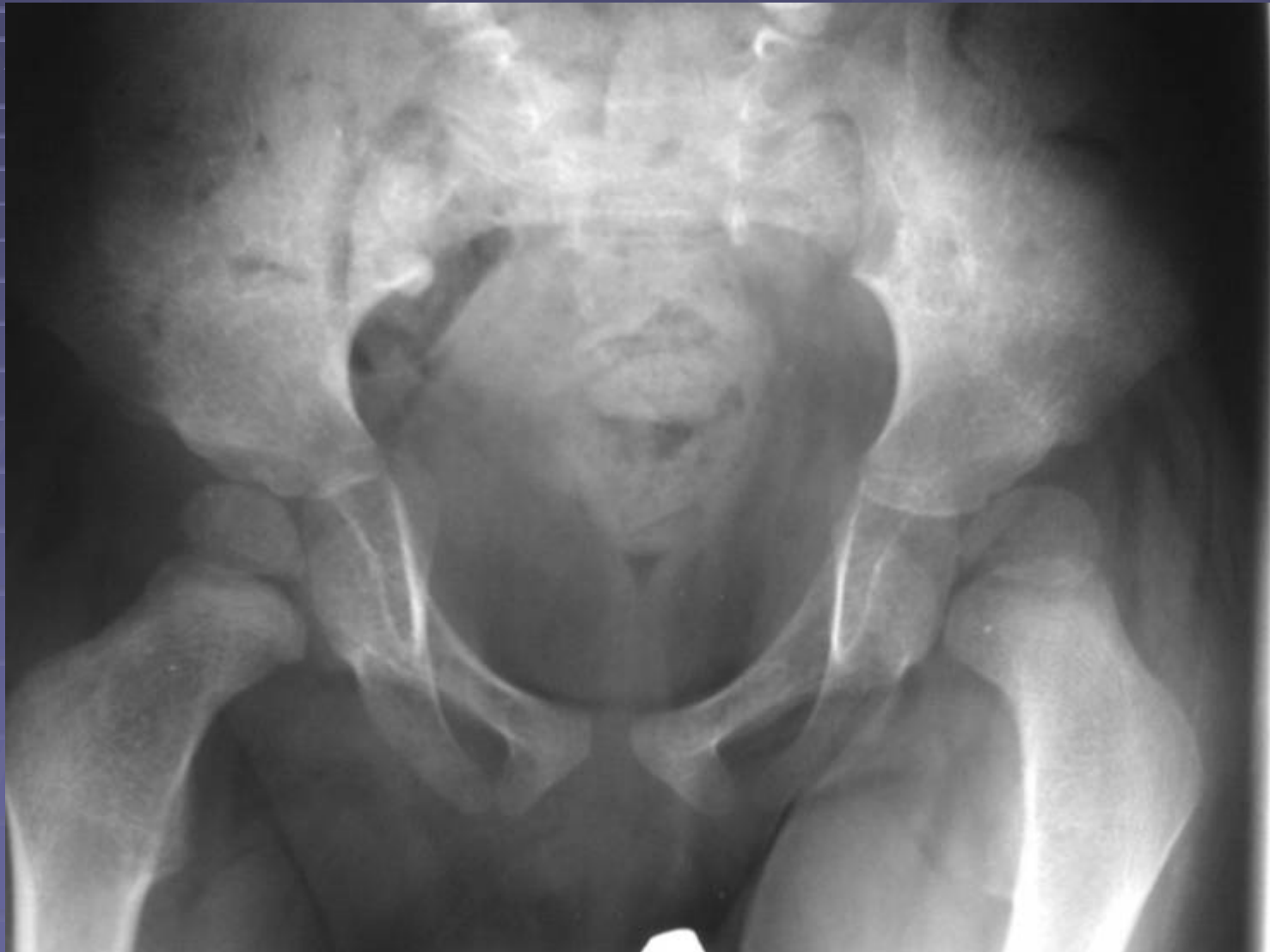# Florian C

- Paralysie haute
- Paralysie flasque
- Peu de rétractions
- Hanches SYMETRIQUES
- Réduction de hanche ???

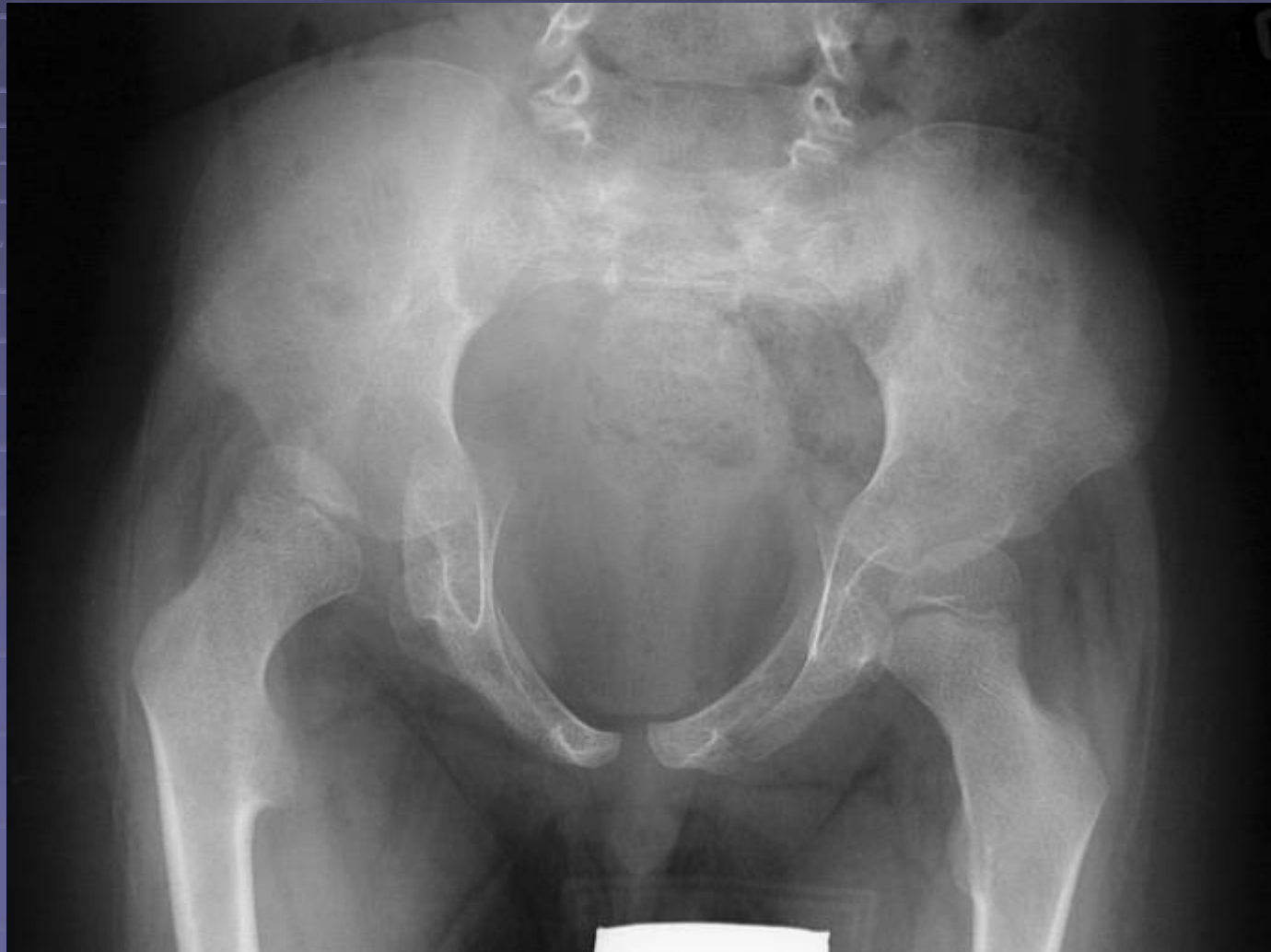# Victorien D



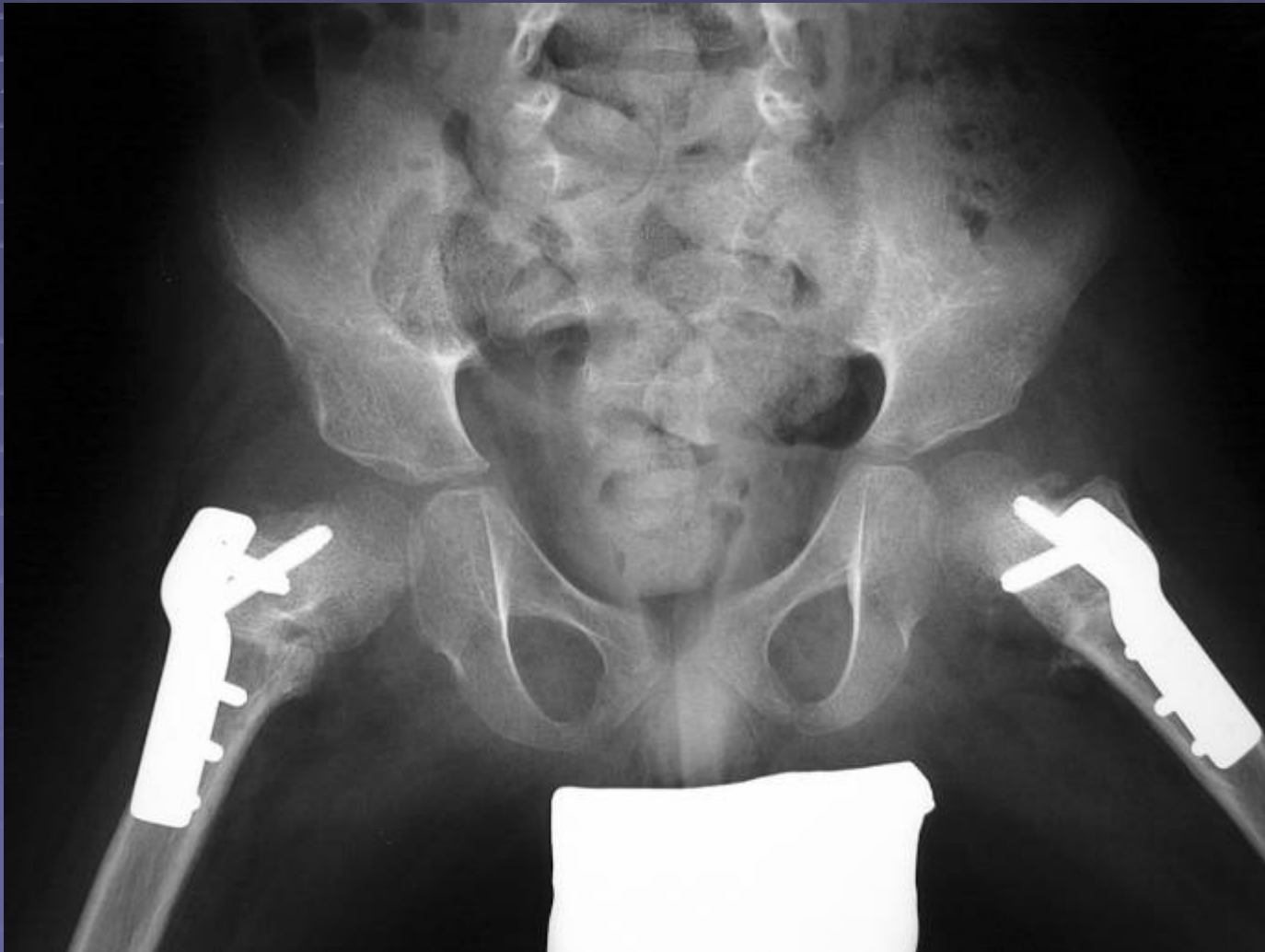**3 ans**



**5 ans**

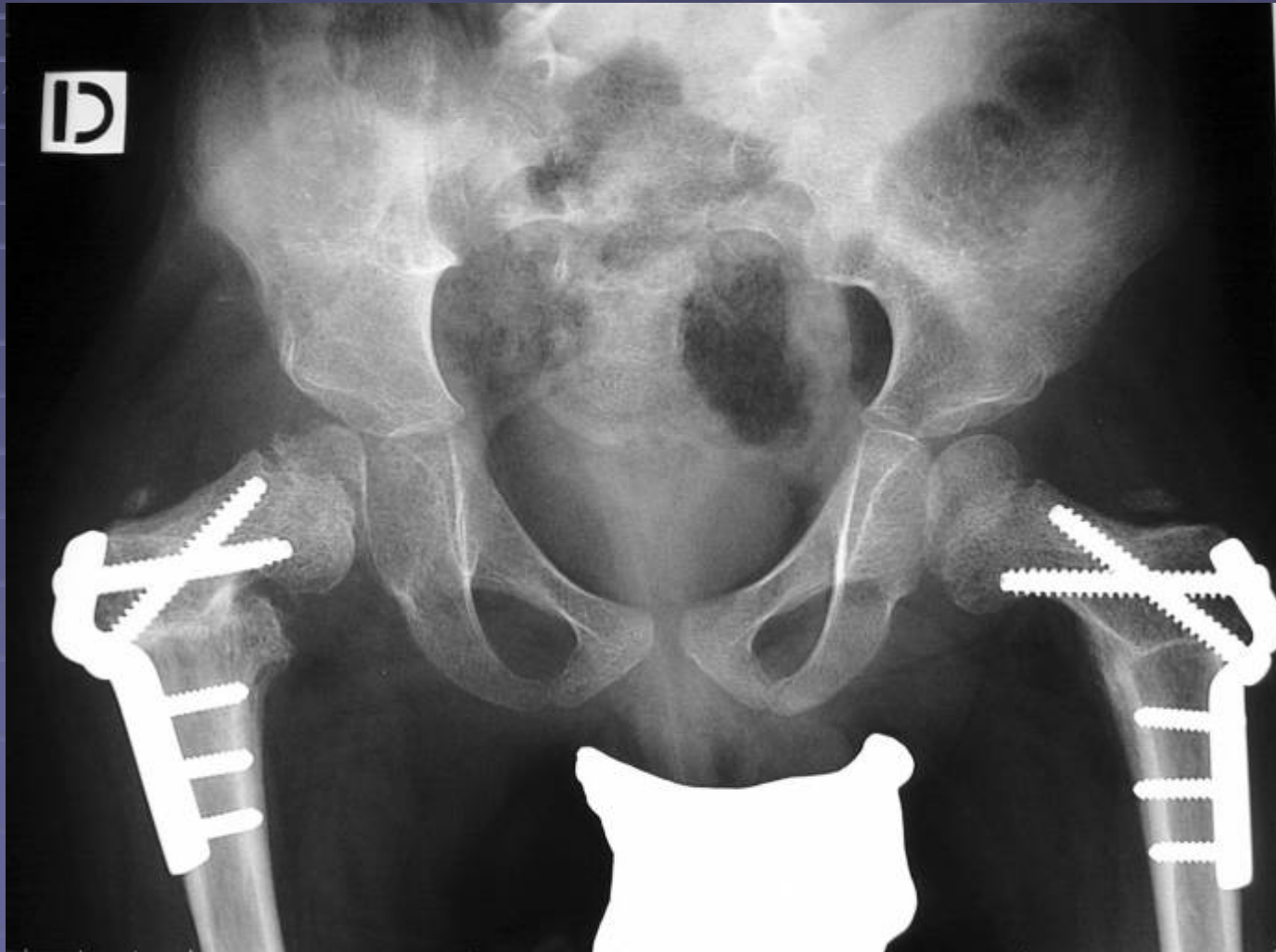

**5,5 ans**

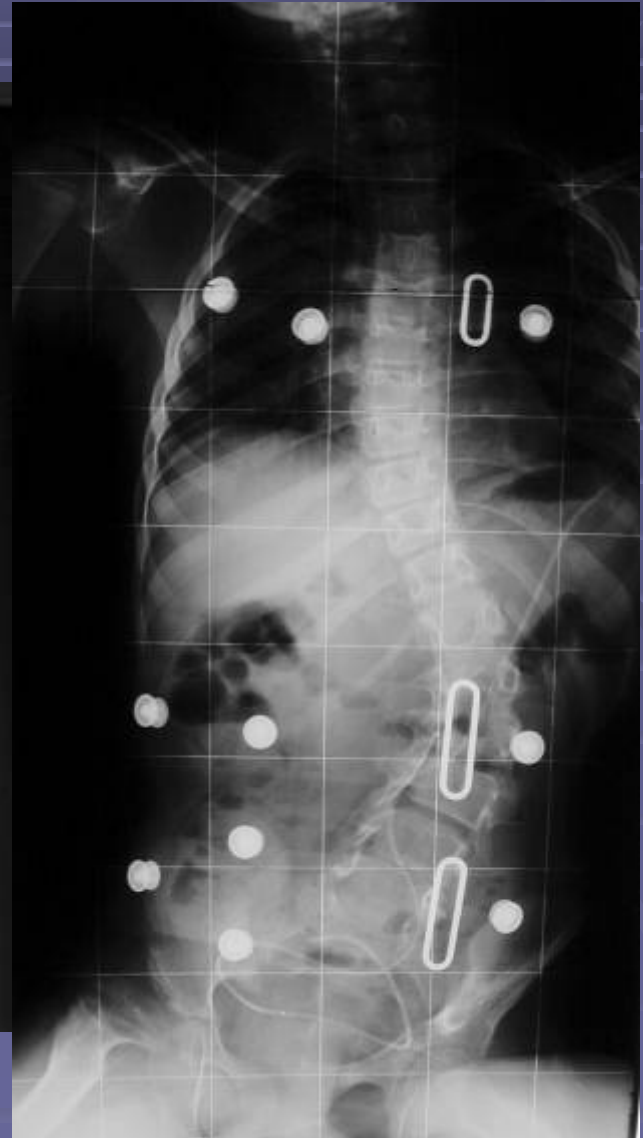
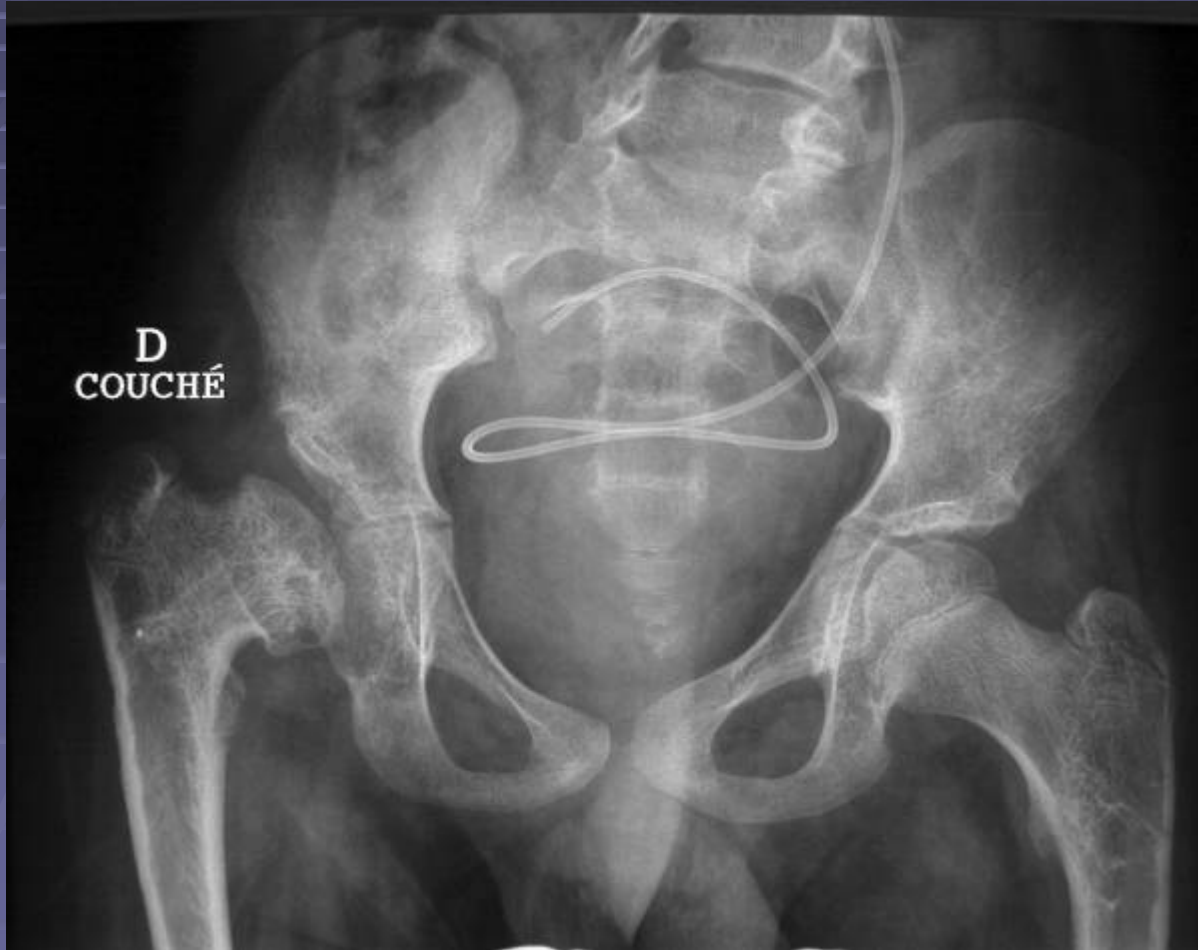


6 ans



11 ans

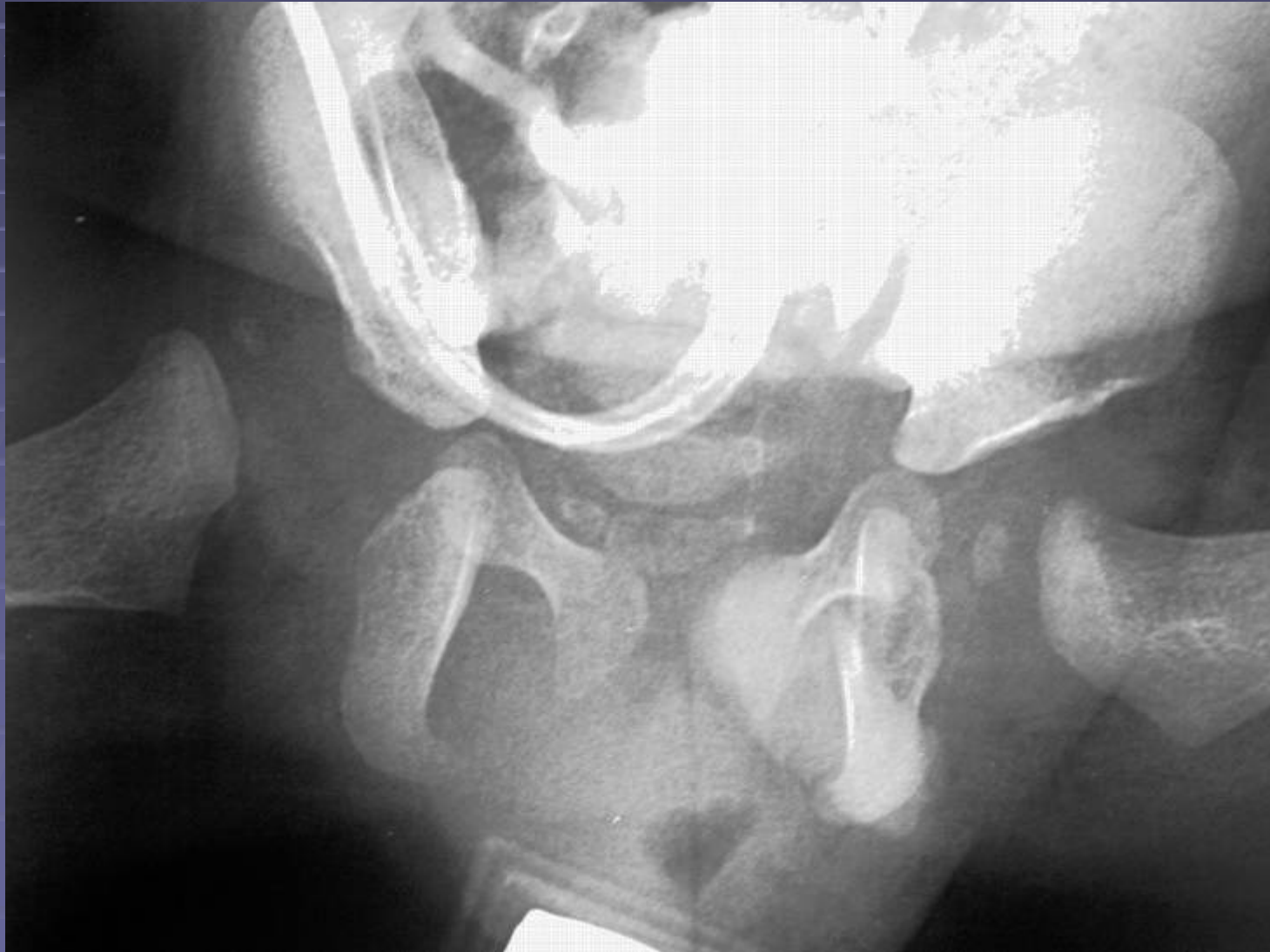



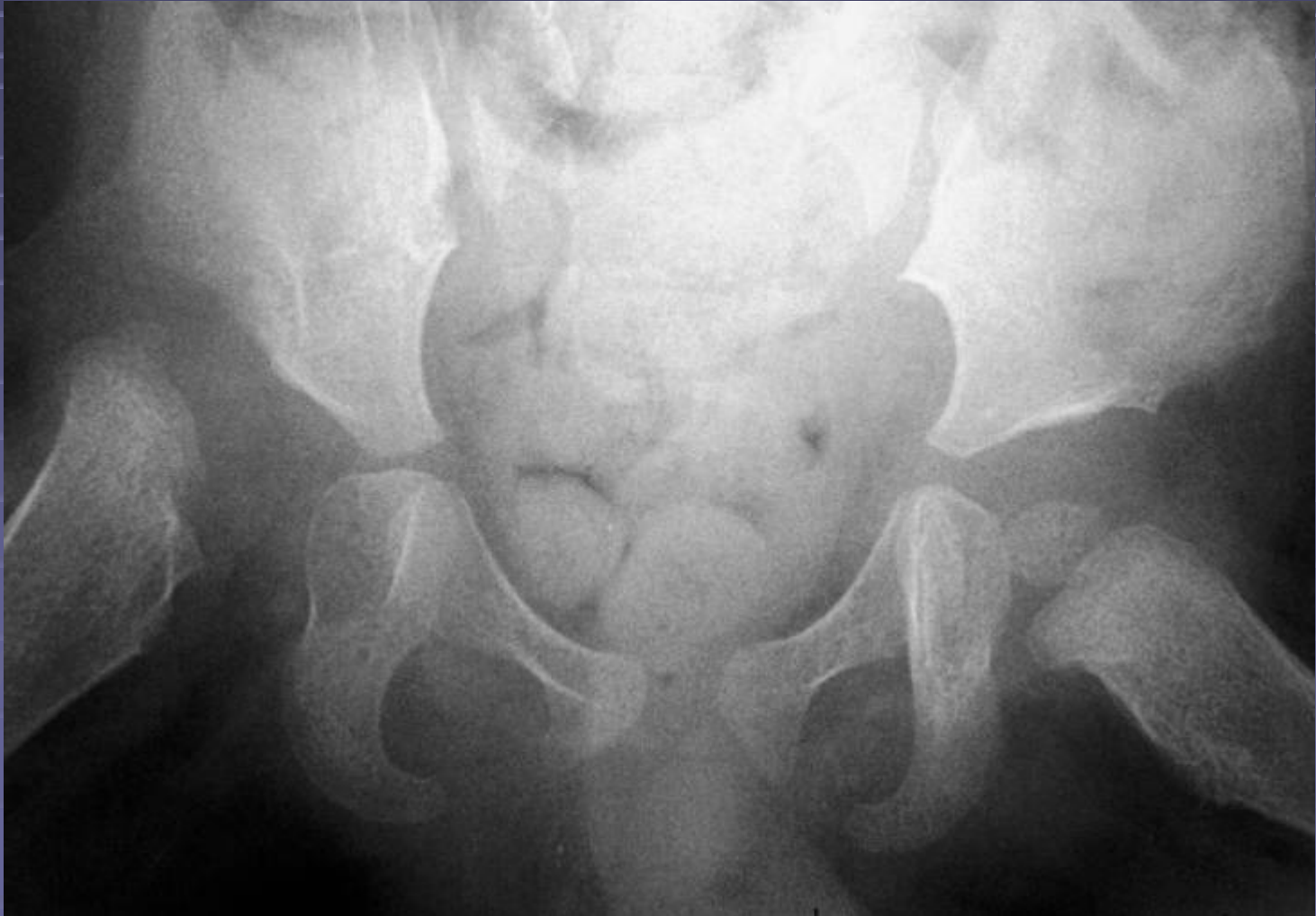
# Victorien D.

- Spina lombaire haut
- Flexion de hanche +
- Maintien de la symétrie
- Ostéochondrite post réductionnelle
- Sharrard ???

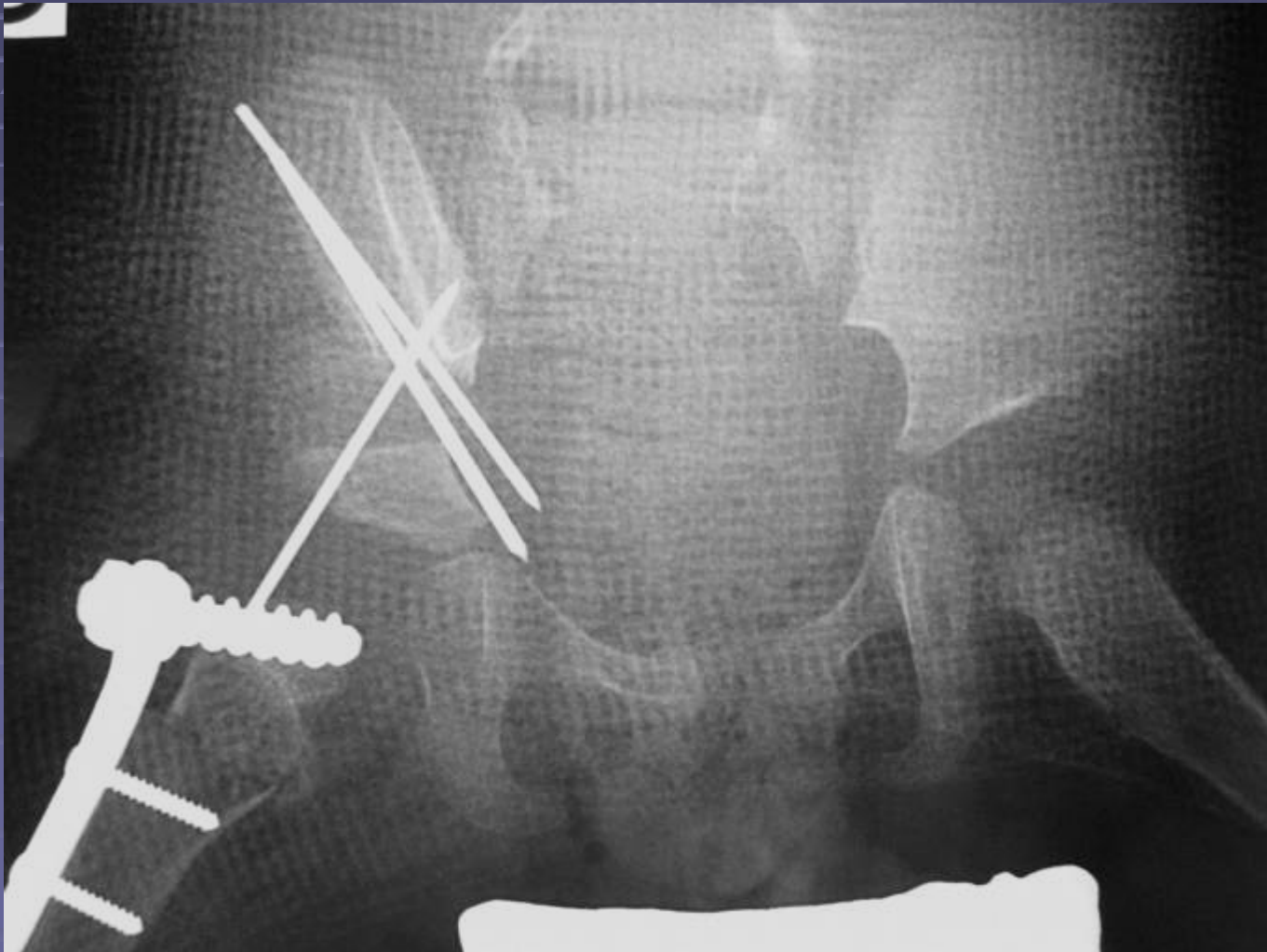# Anthony B



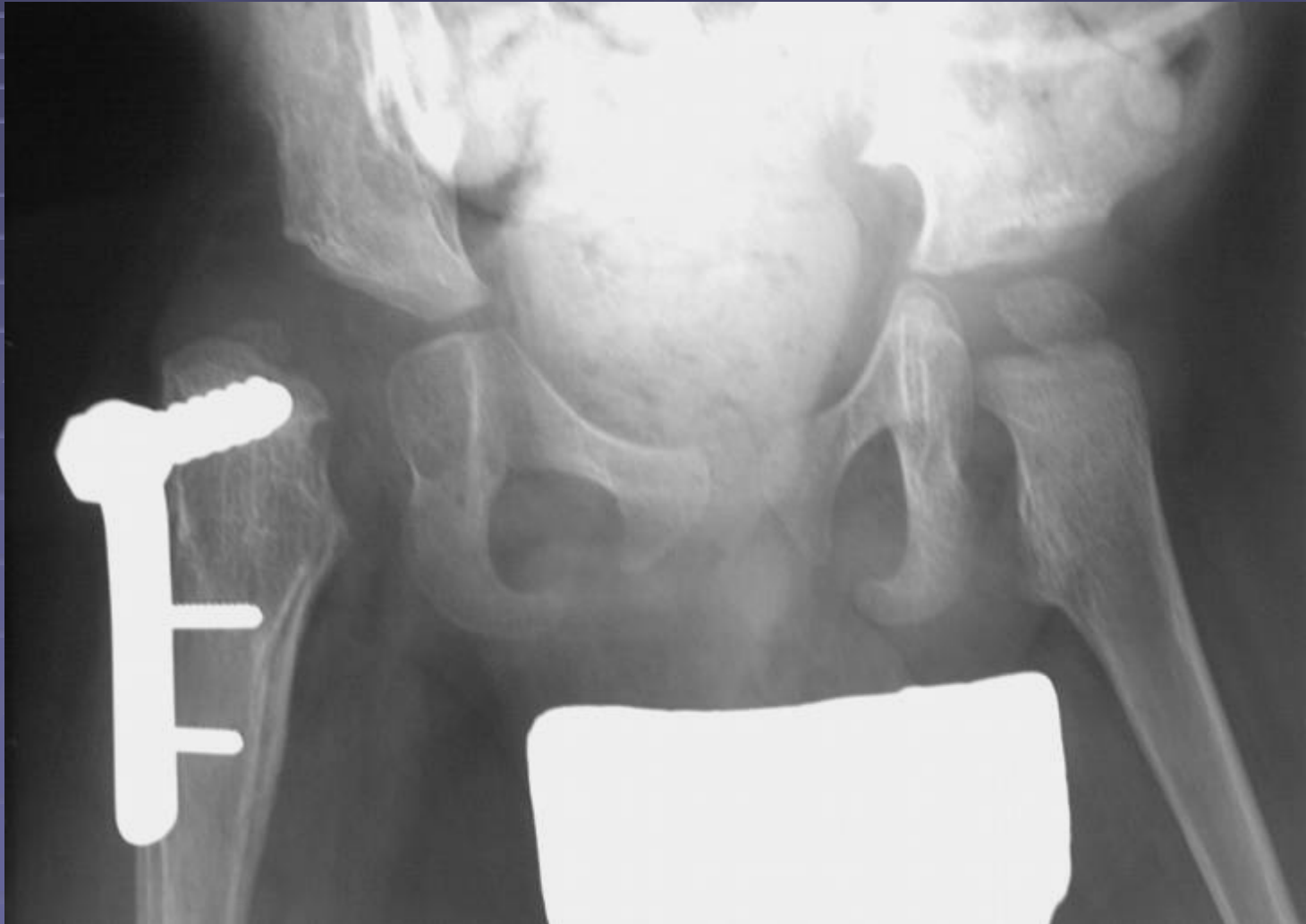**15 mois**



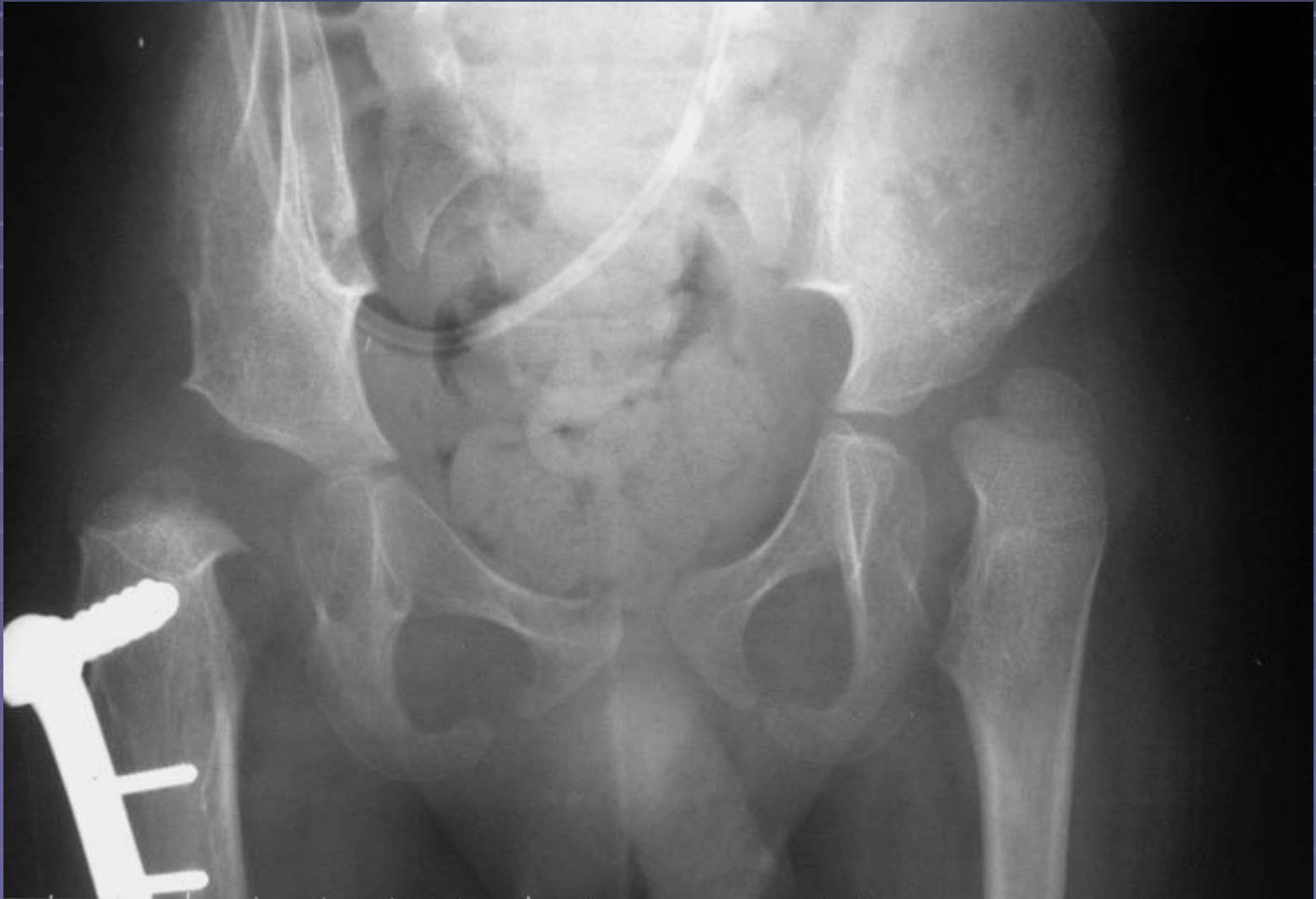# Salter + Osteotomie fémorale



# 1 an post OP

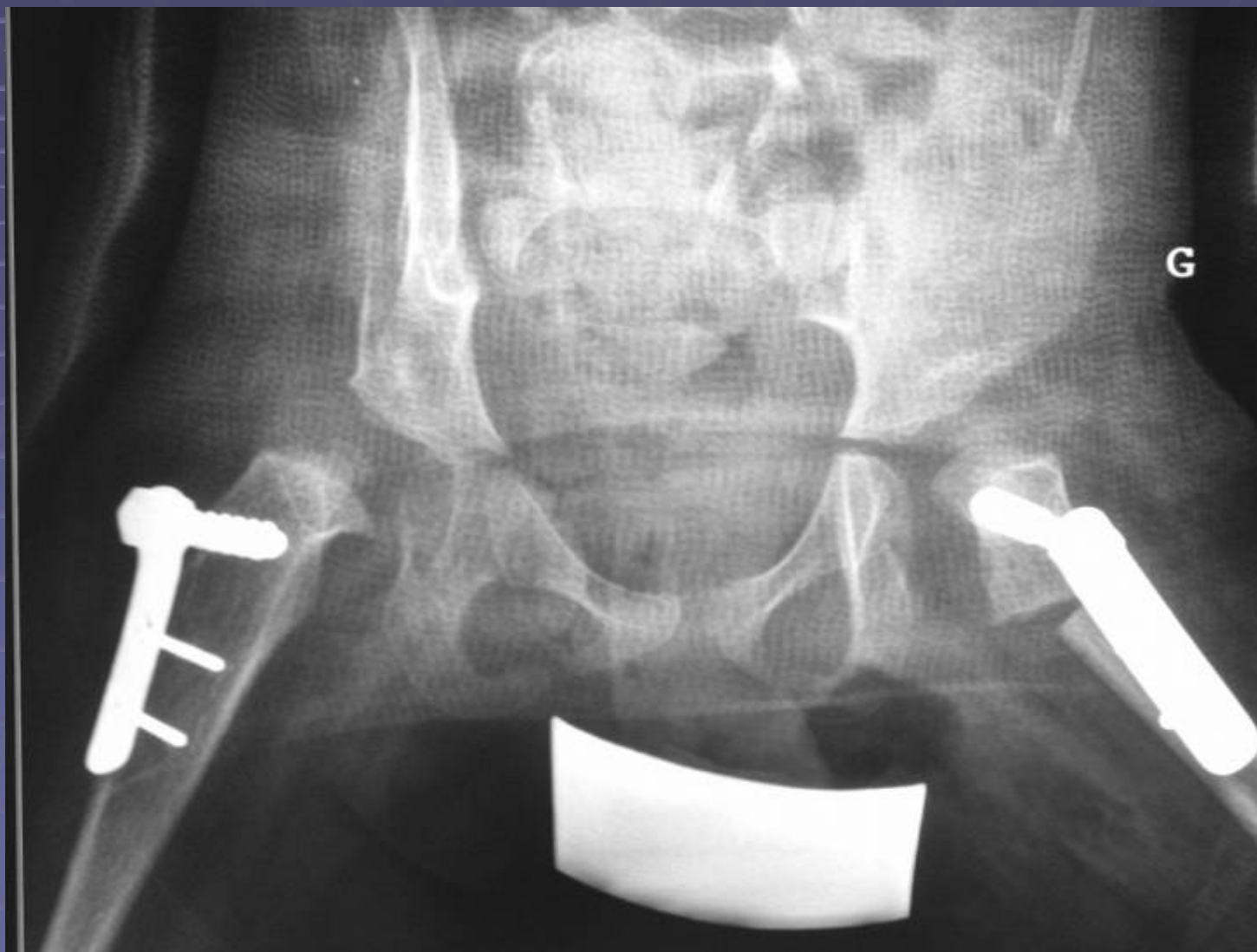

**3,5 ans**

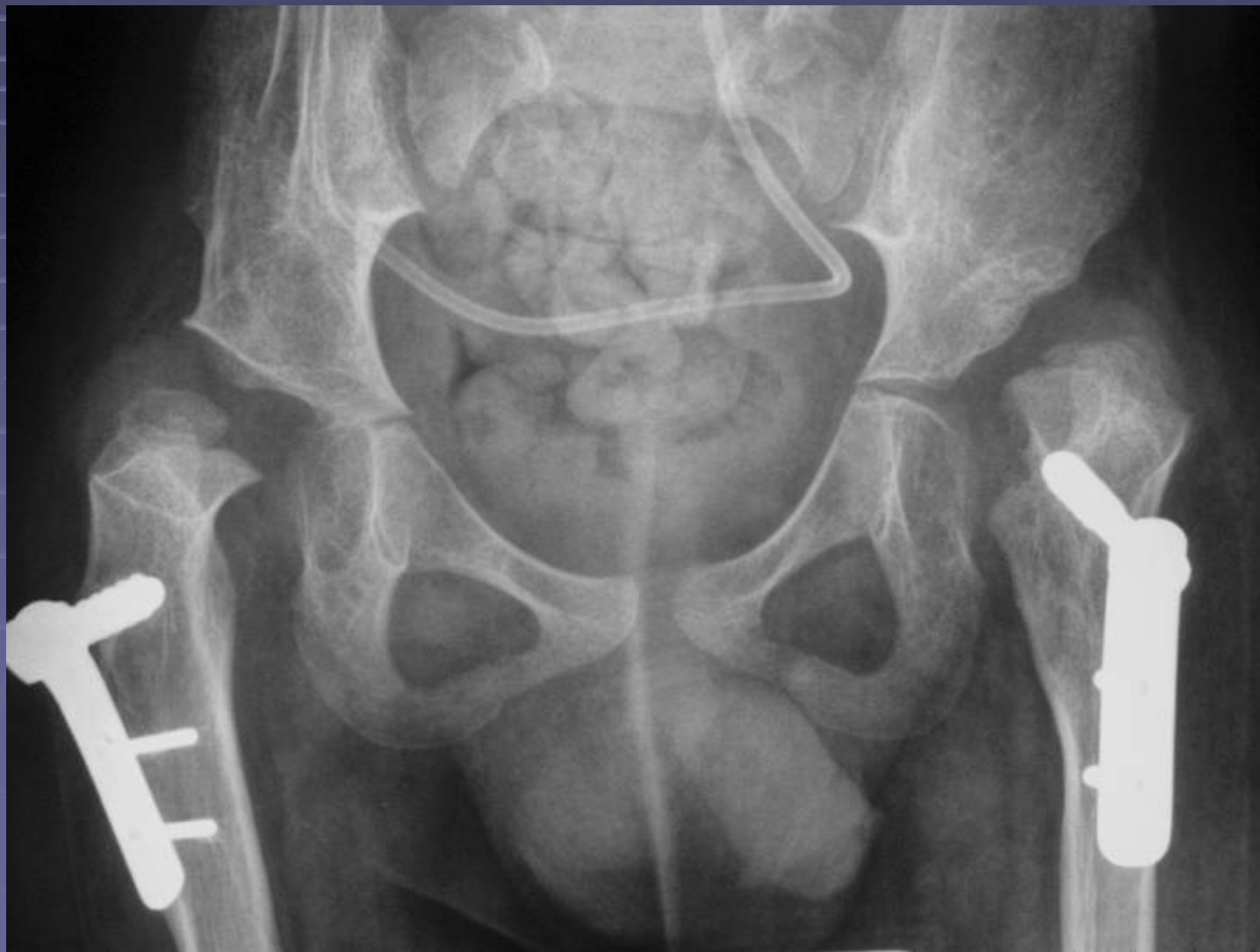



# 2° OP (G)

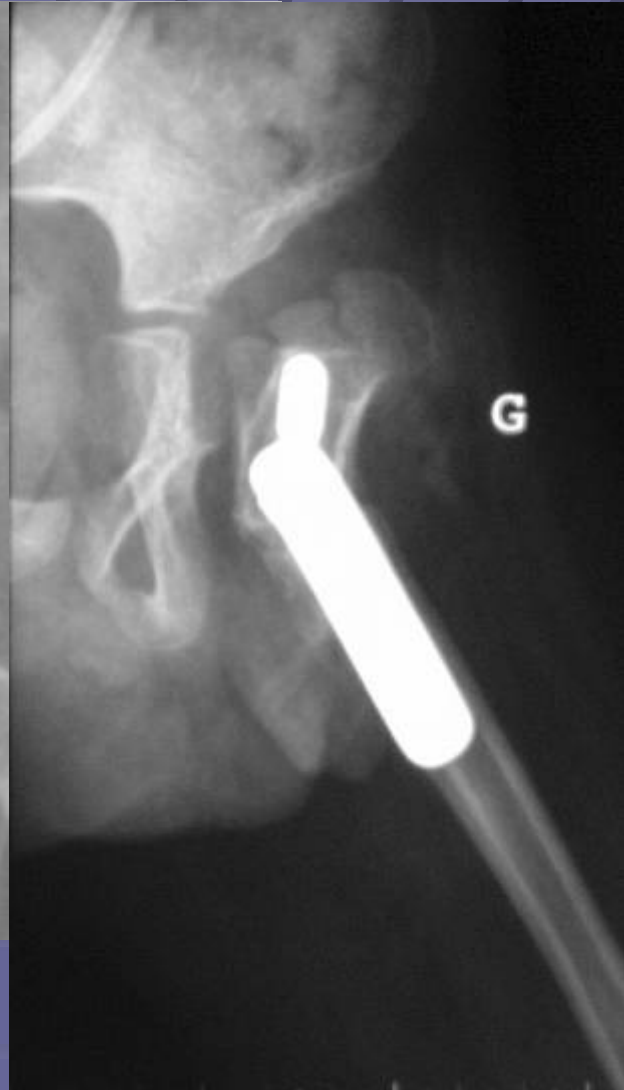
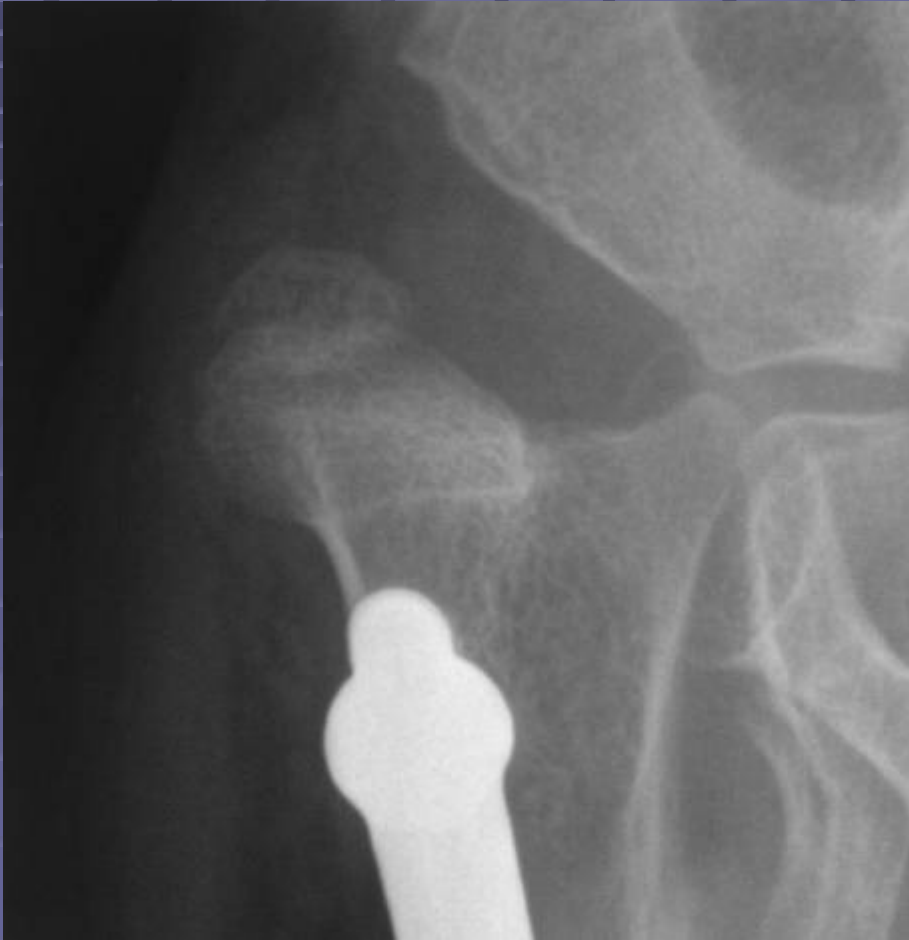
**7 ans**





7 ans

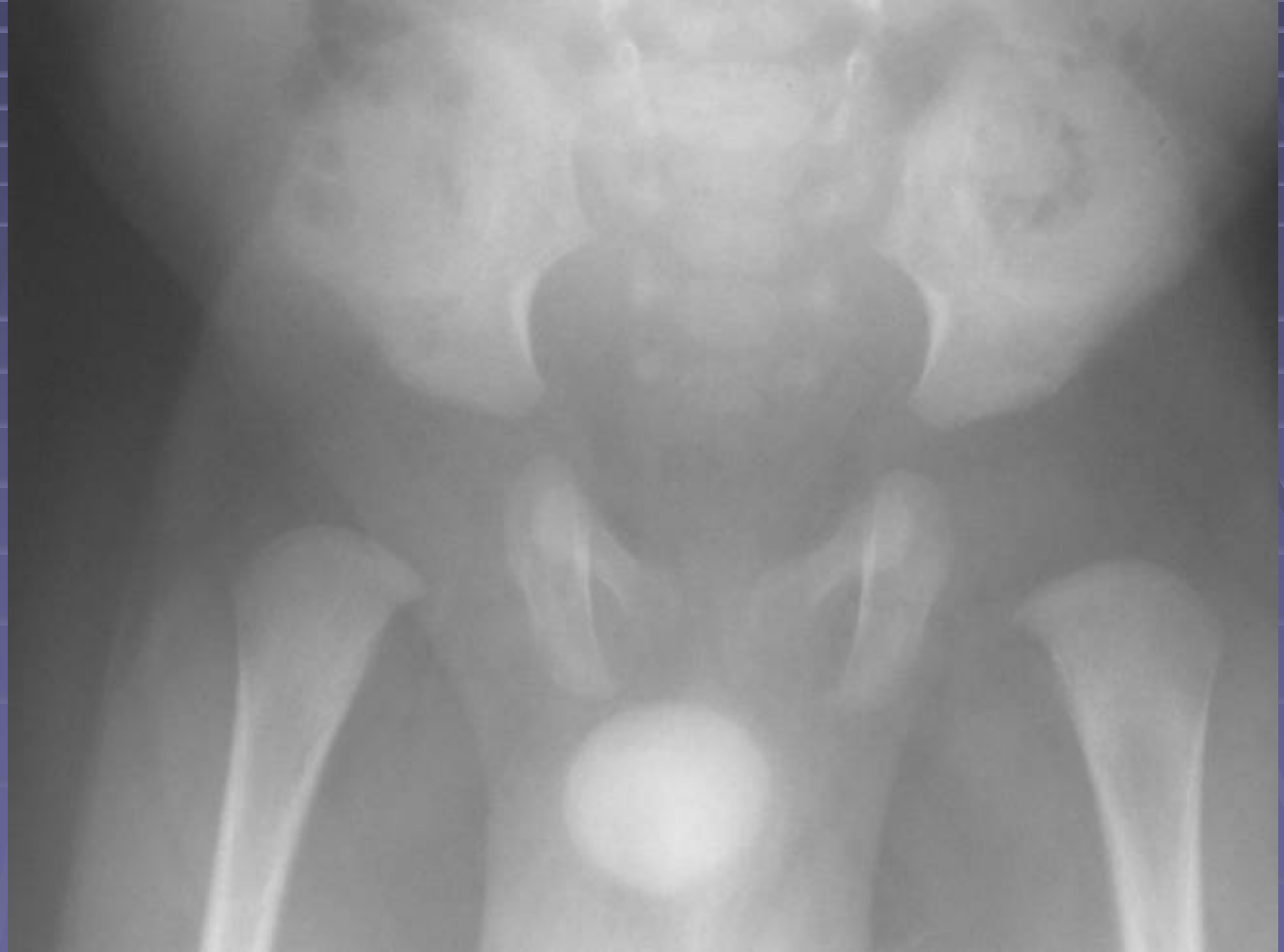

# Anthony B

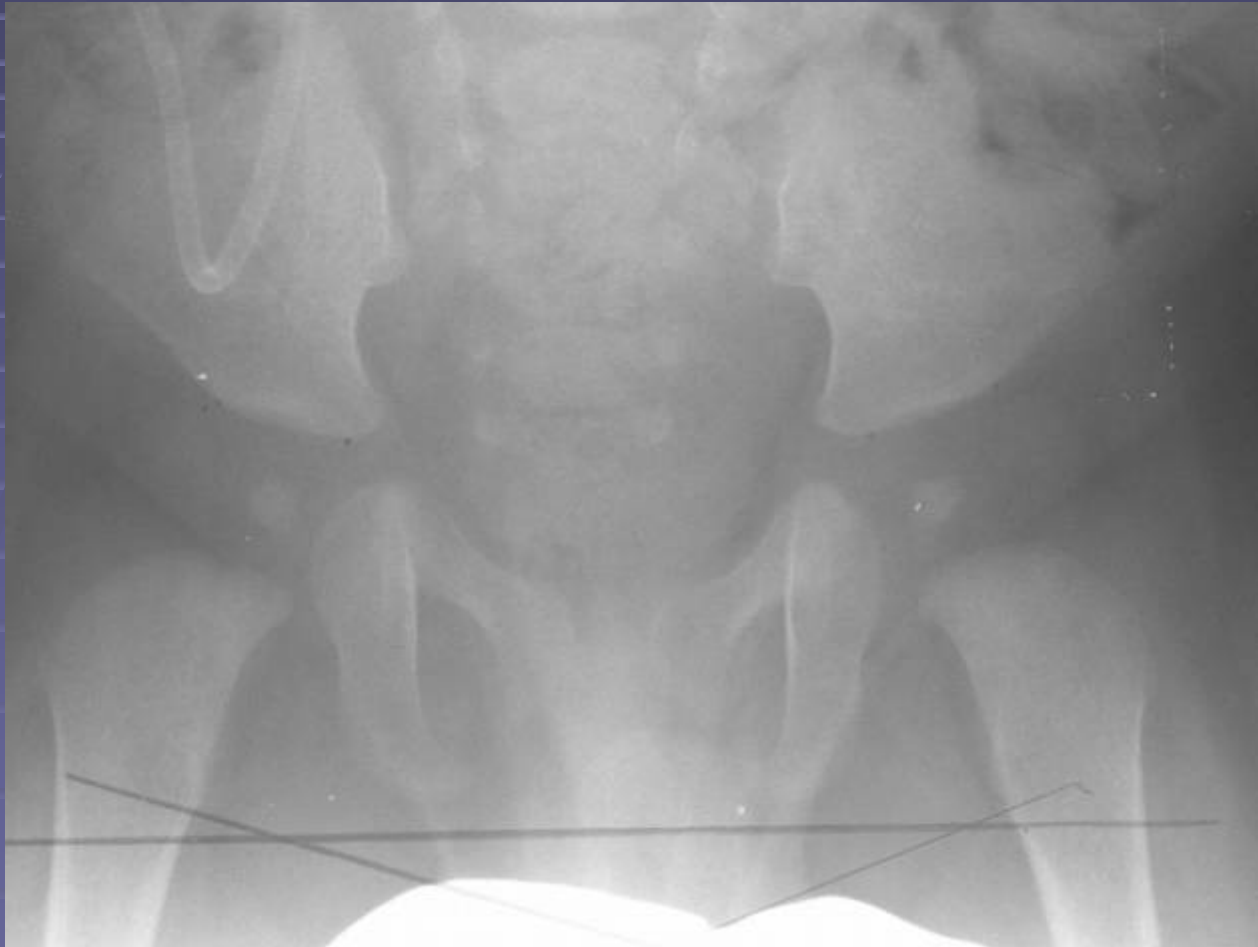- Spina lombaire haut
- Luxation antérieure bilatérale
- Asymétrie initiale
- Rôle du Psoas ?
- Rétractions mal évaluées
- Genoux raides, pieds OK
- Projet de résection Tête-Col bilatérale

# Christophe B

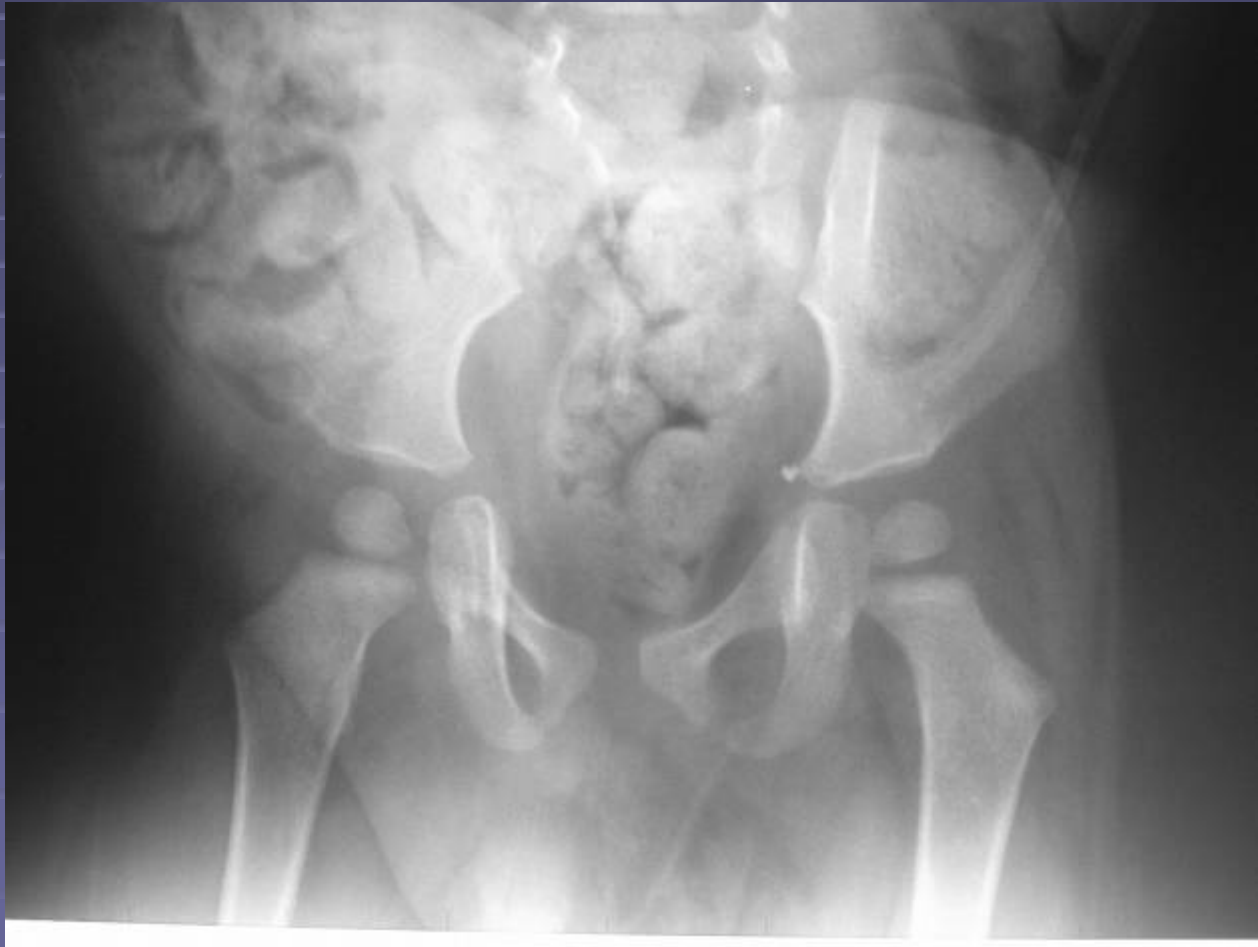- 3 Semaines



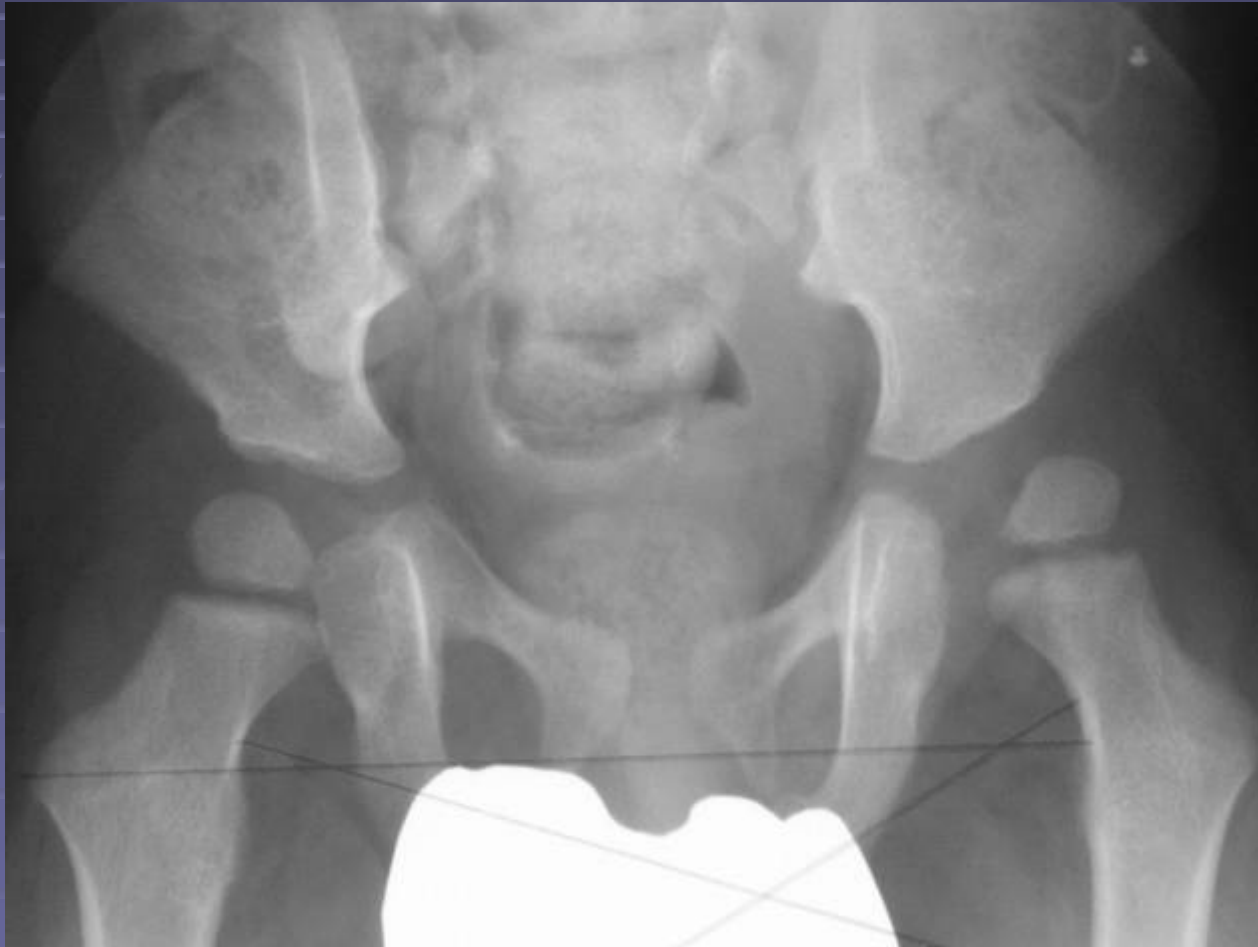**9 mois**



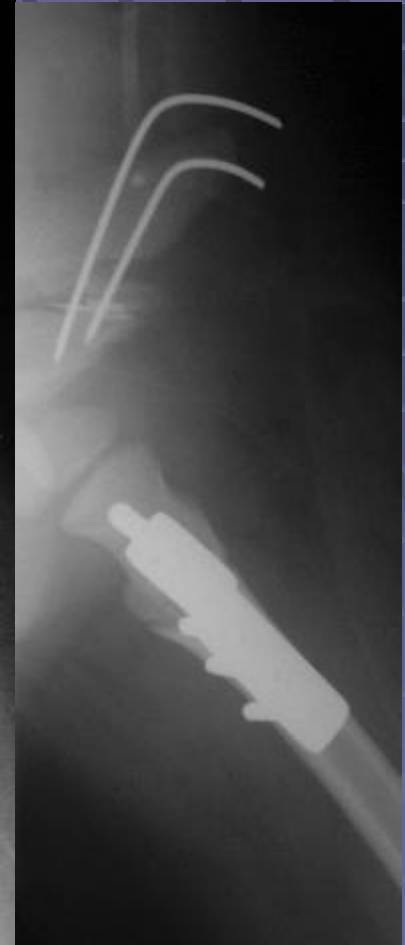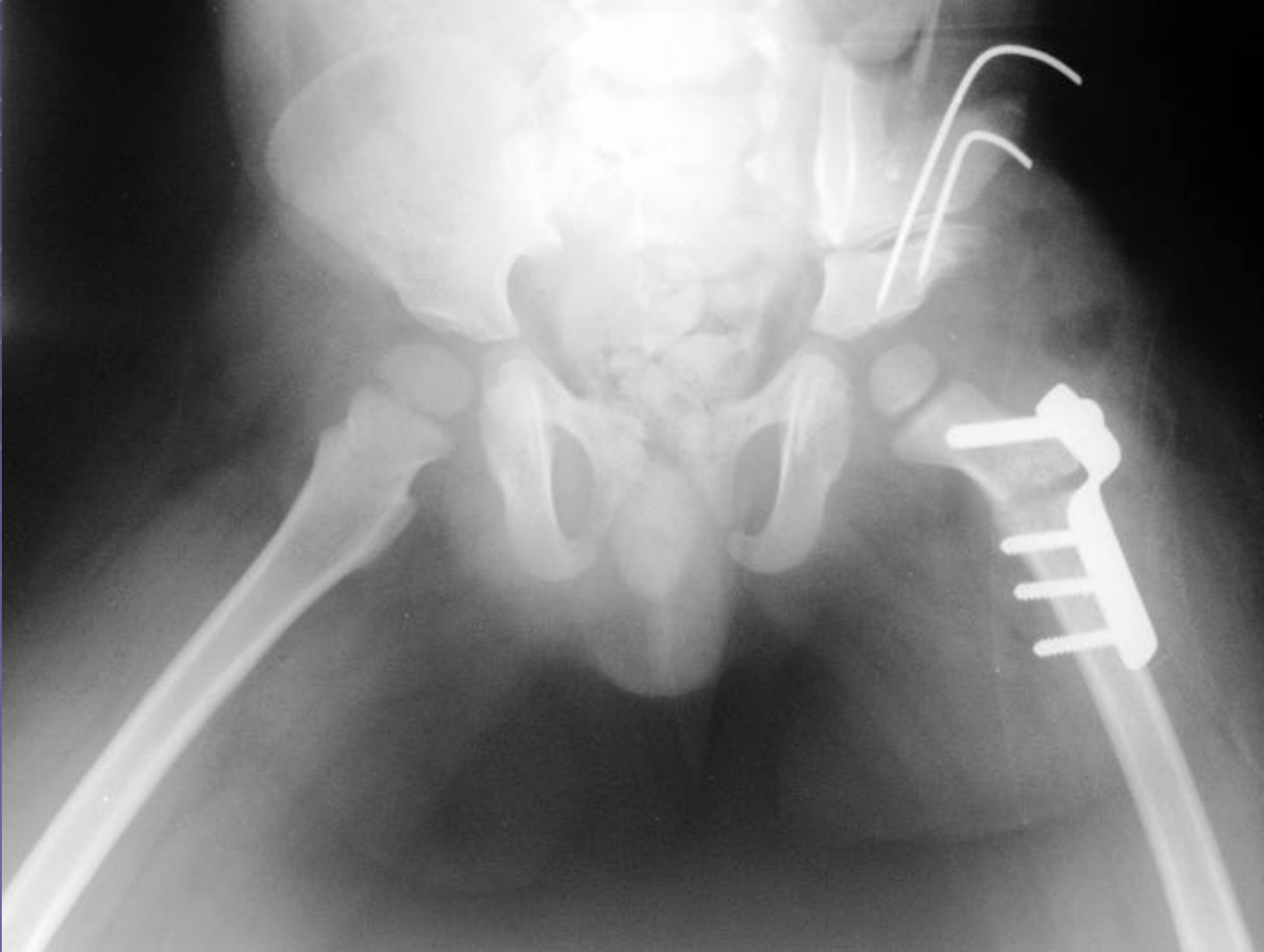
**18 mois**



**2,5 ans**

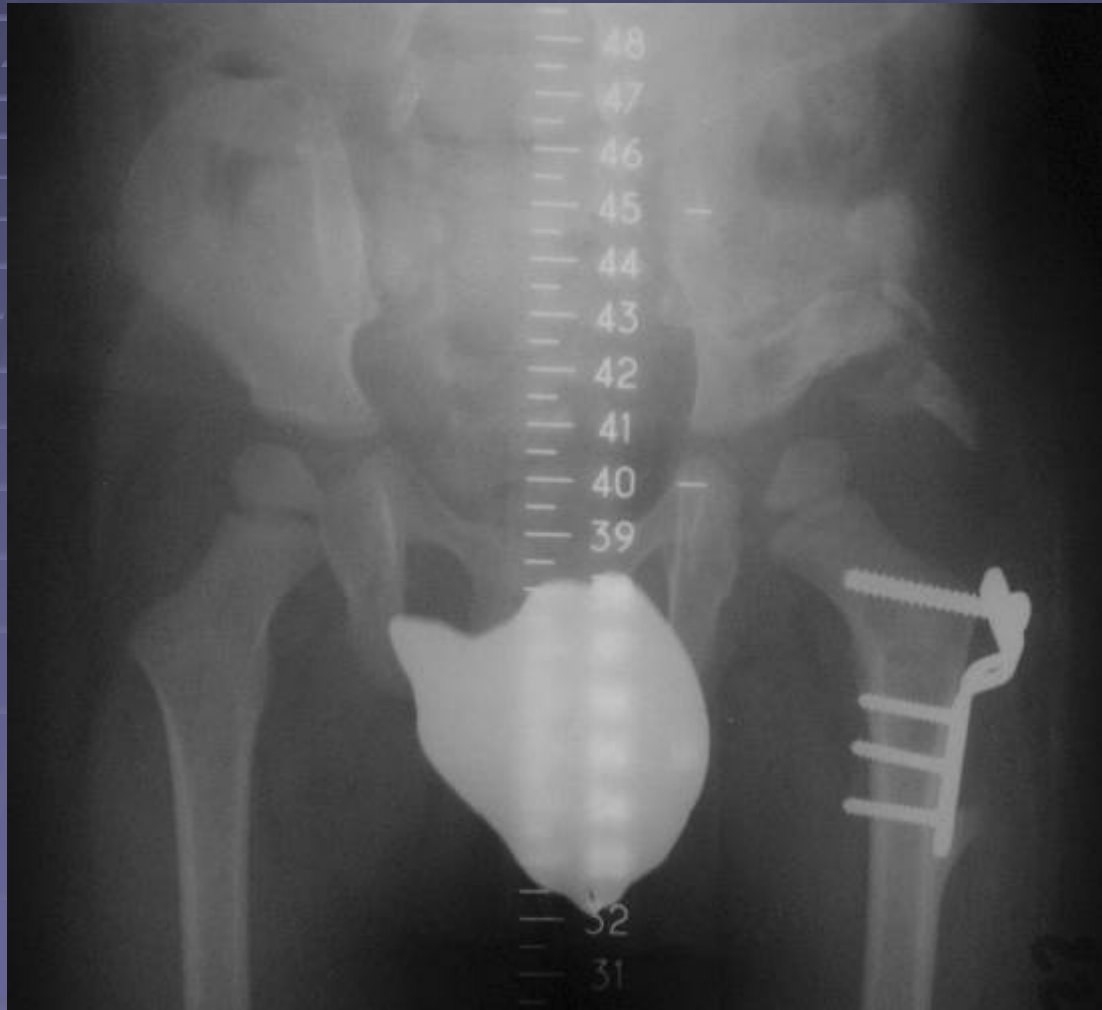

# Salter + Varisation dérotation fémorale

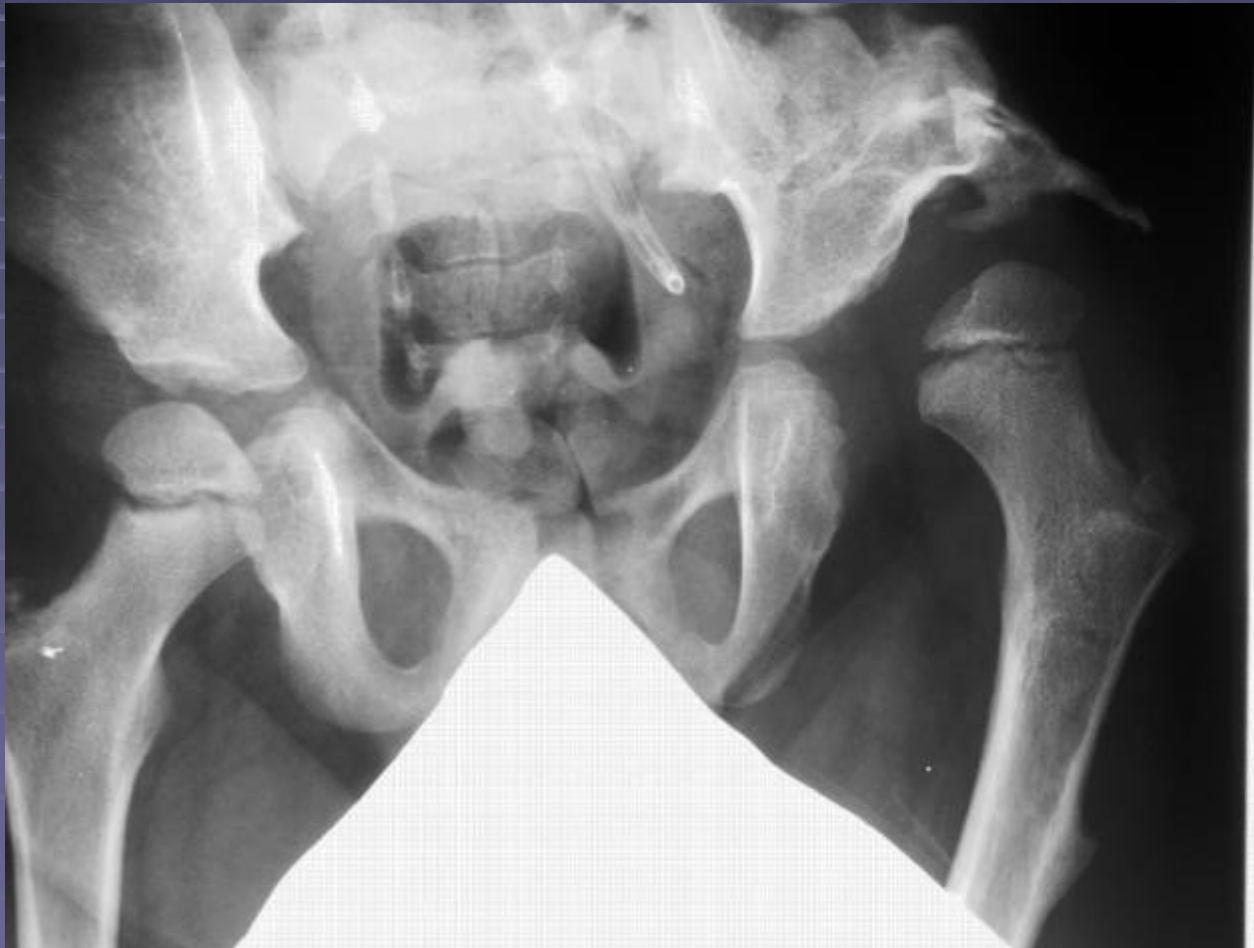



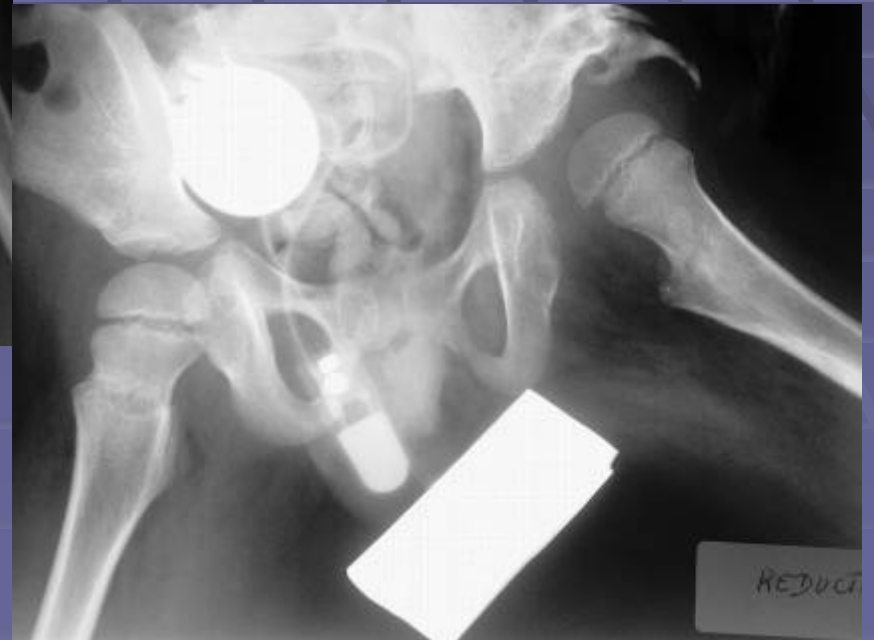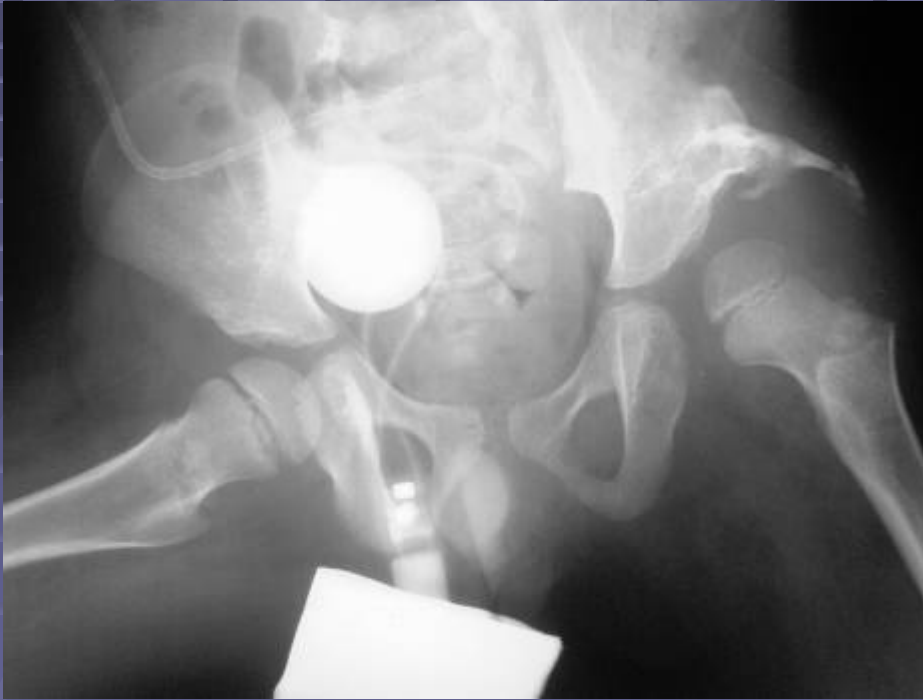**3 ans**



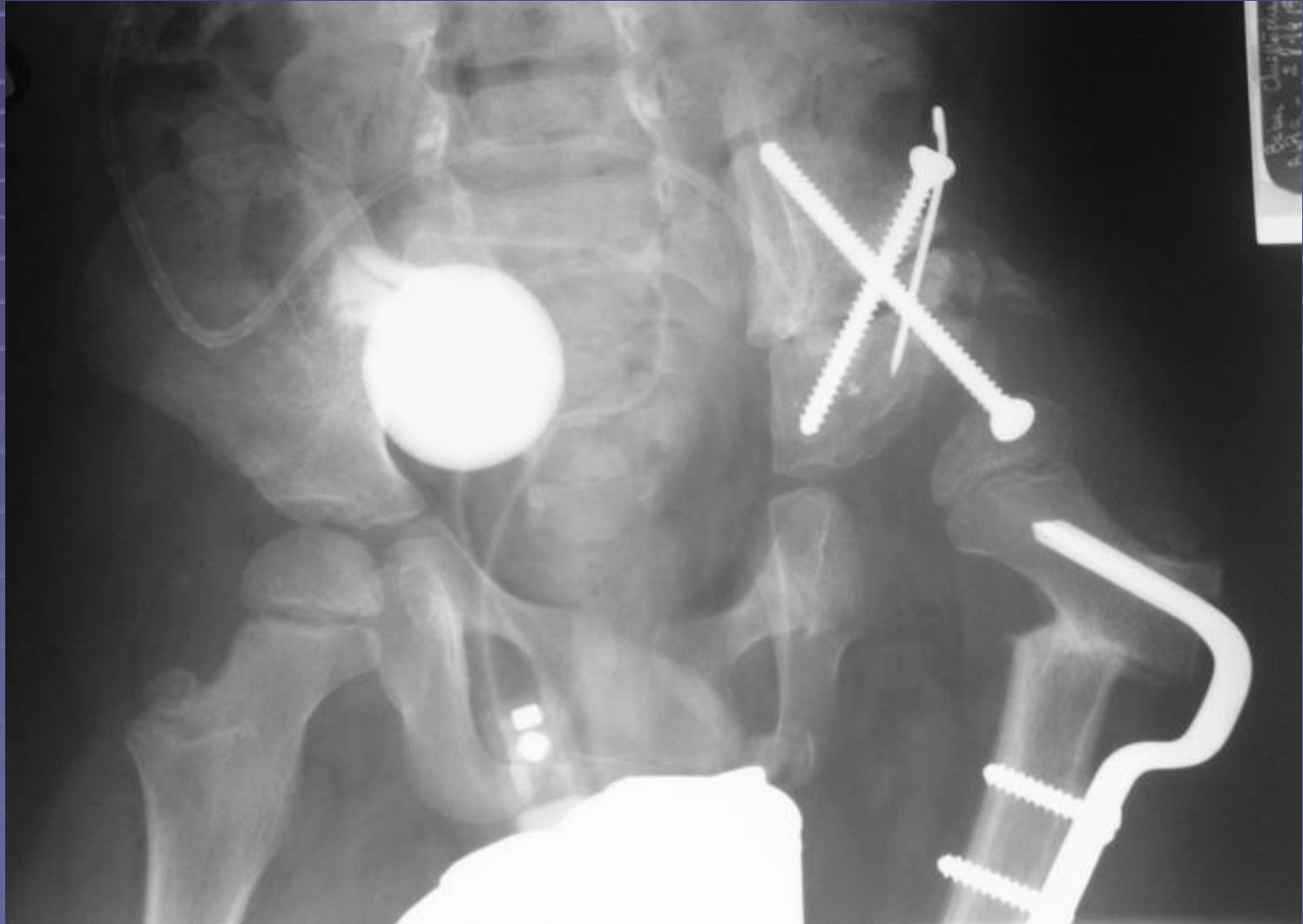
**5 ans**



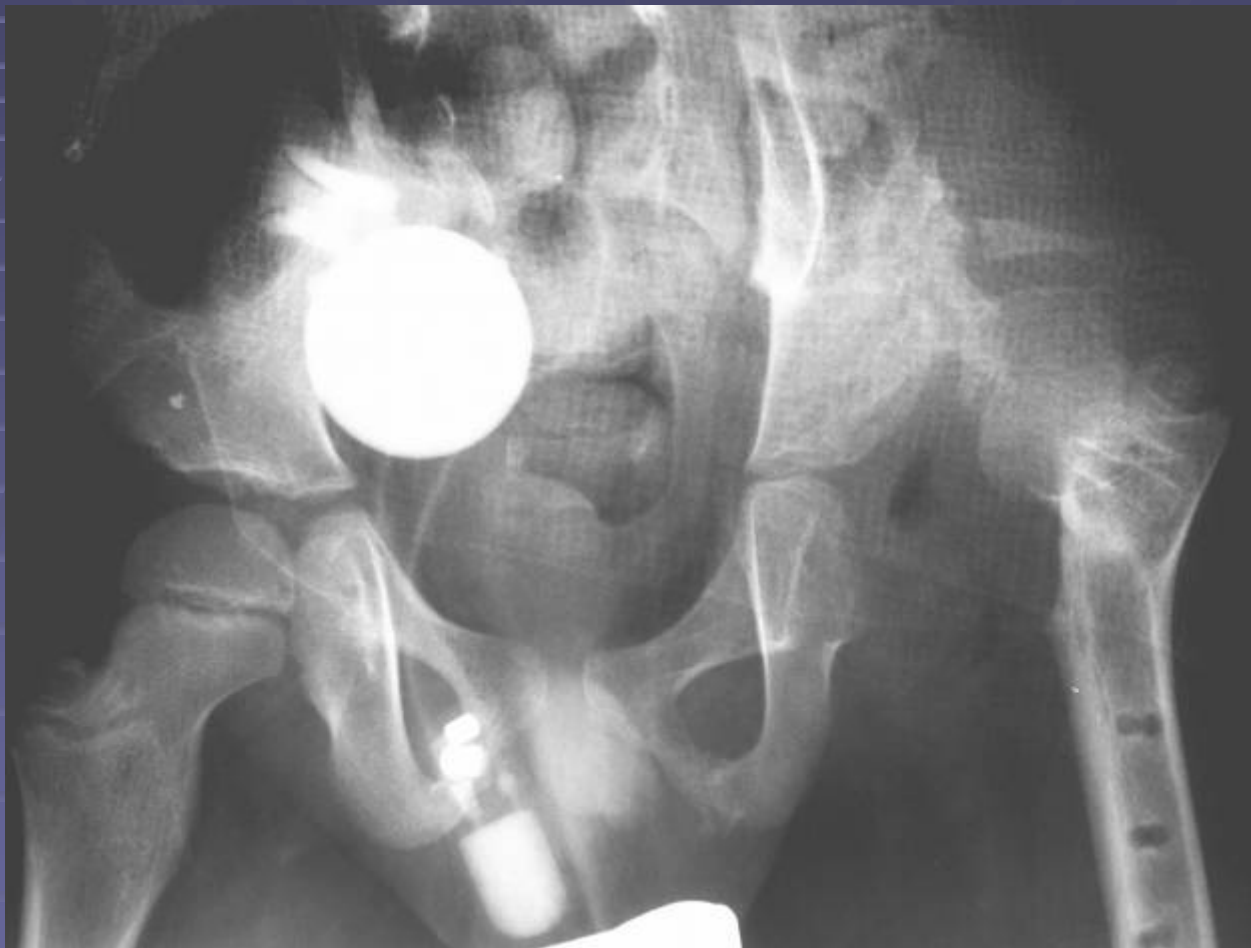5,5 ans



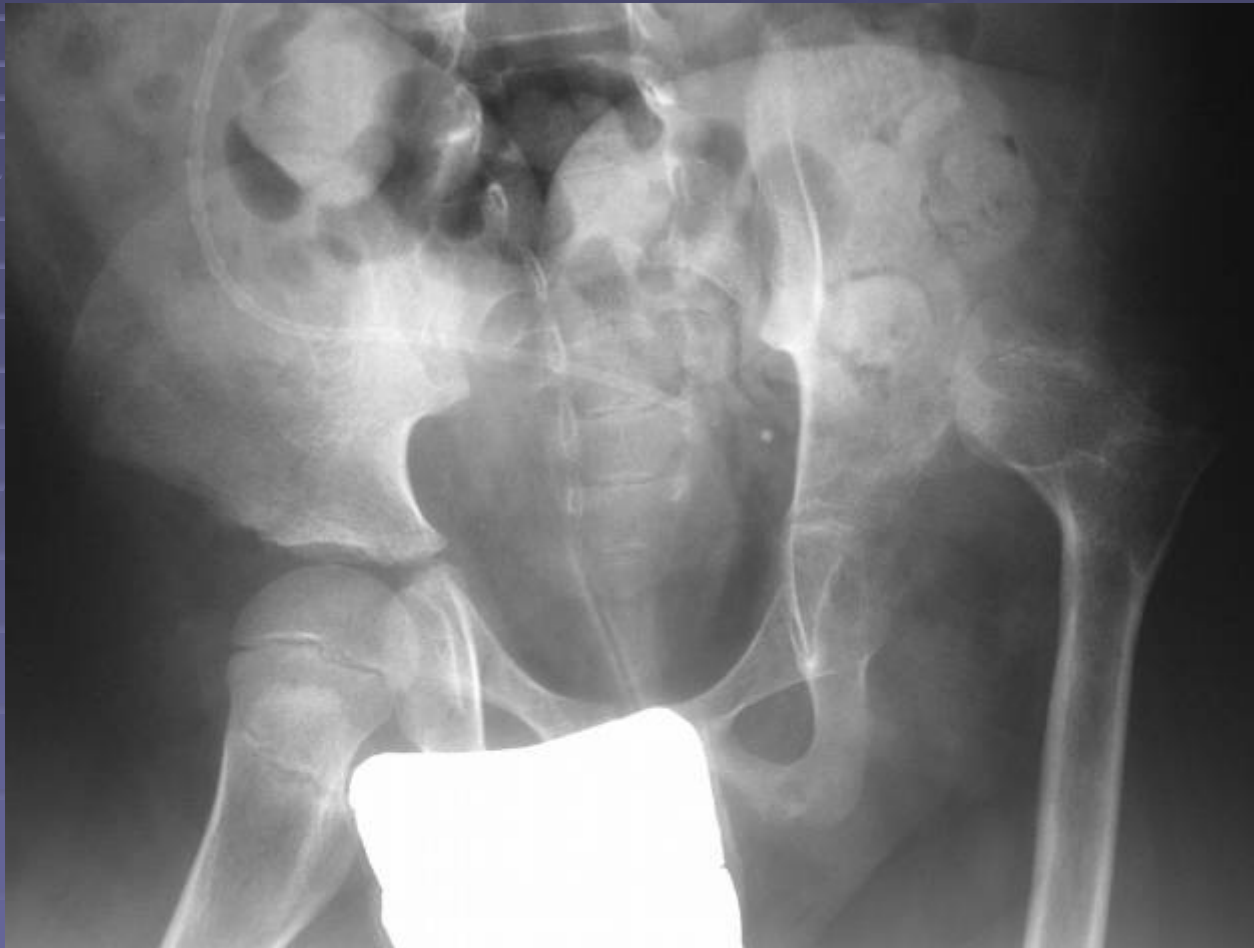**6 ans**

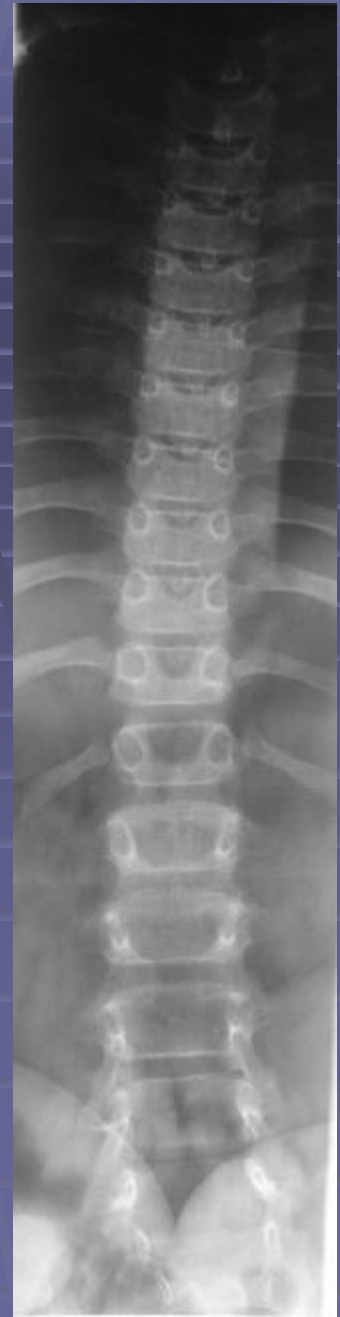
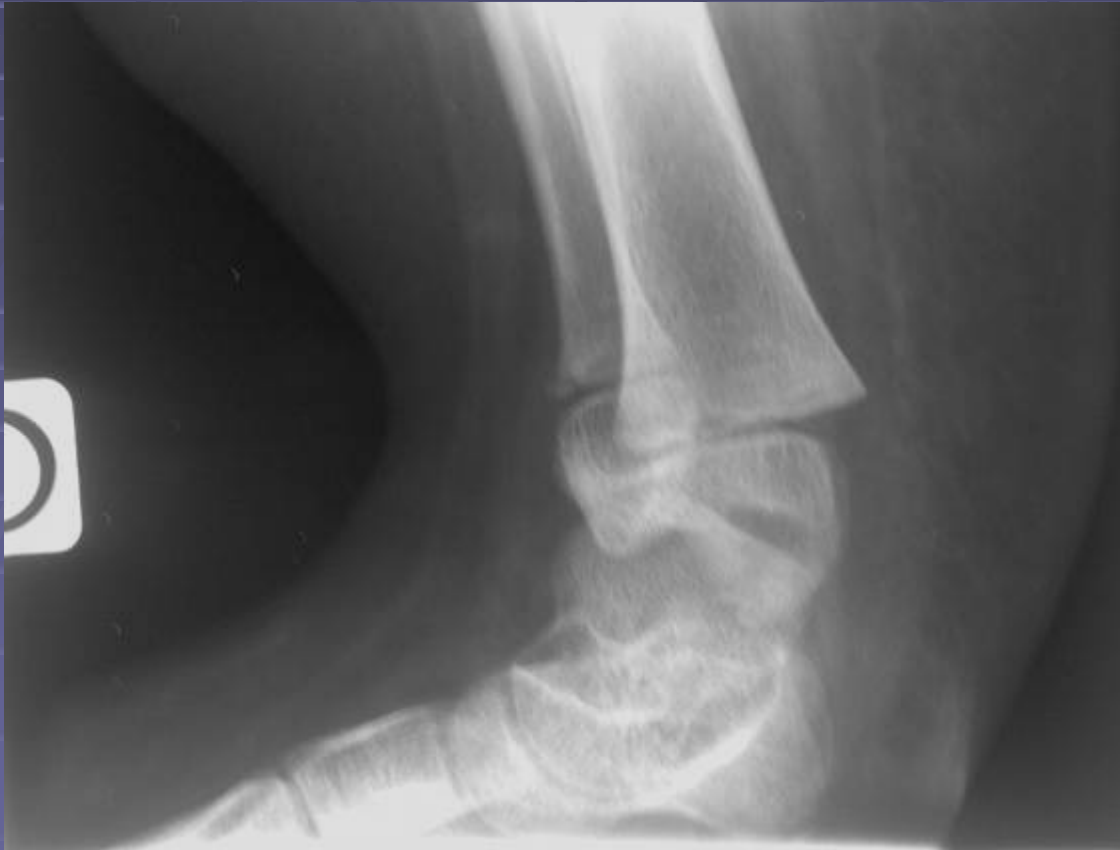
# 7 ans Obésité +++



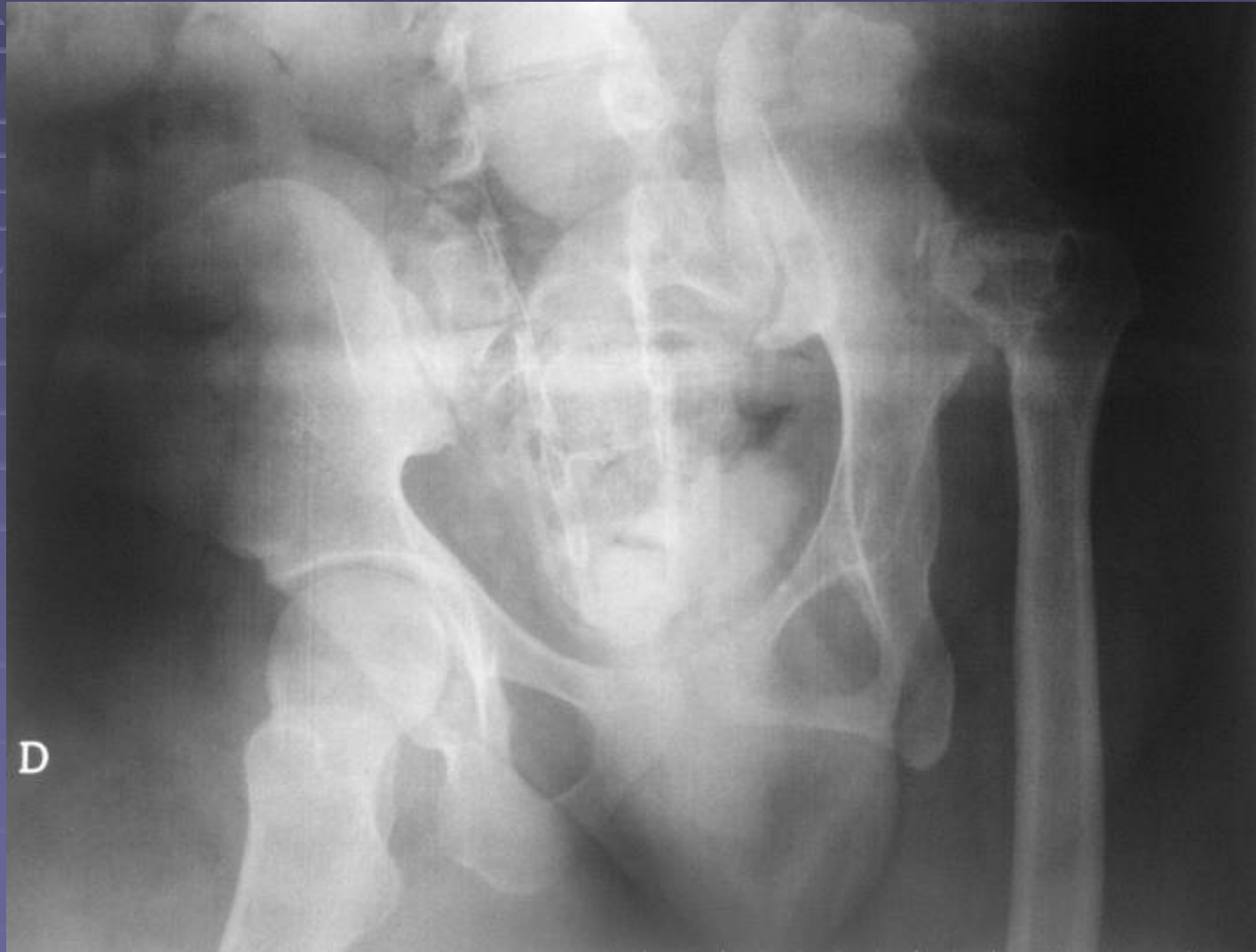**9 ans**





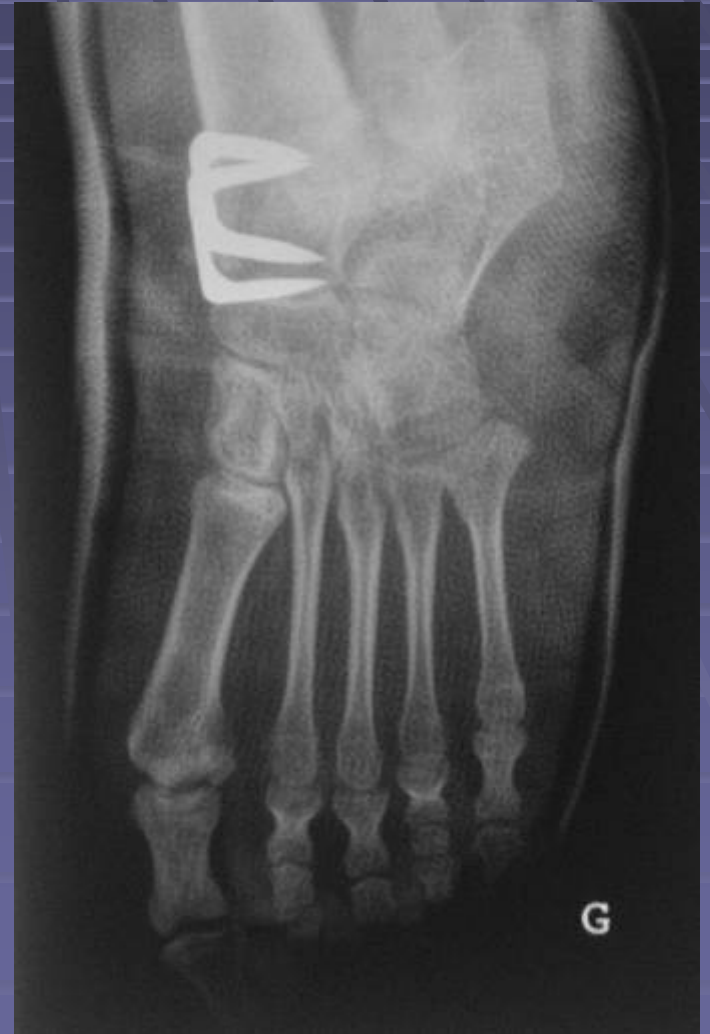
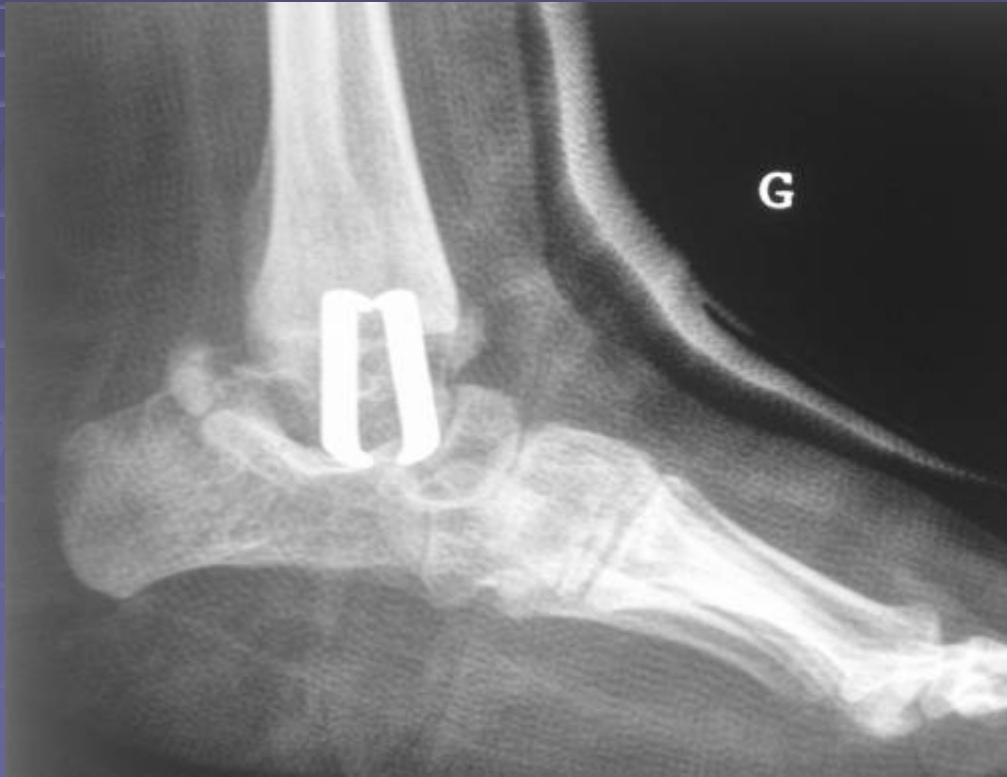
**17 ans (- 35 Kgs)**



# Repositionnement des pieds

## Dérotation fémorale



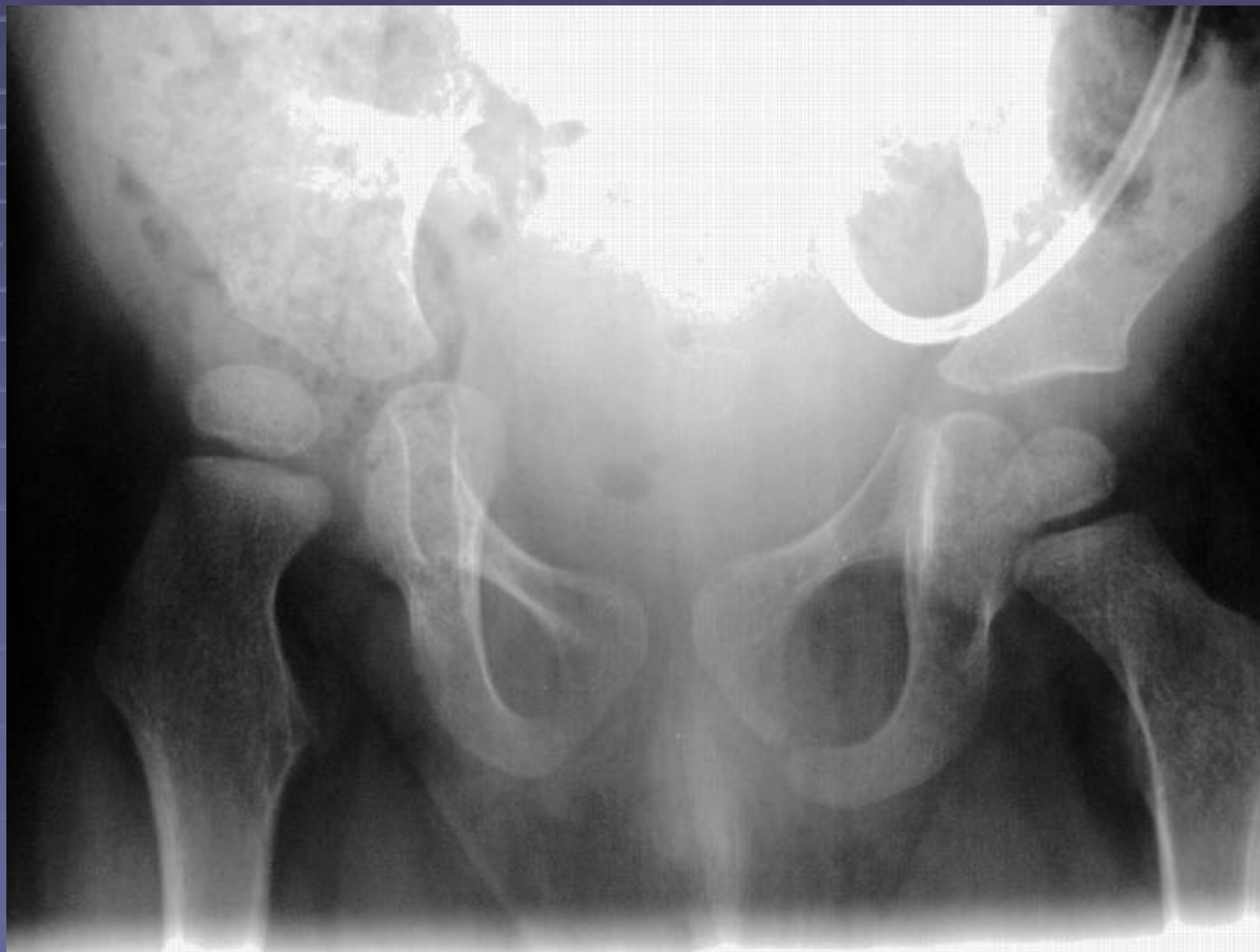# Christophe B

- Spina L3-L4
- Atteinte neurologique asymétrique
- Obésité majeure
- Suivi familial difficile
  
- Chirurgie : école de modestie

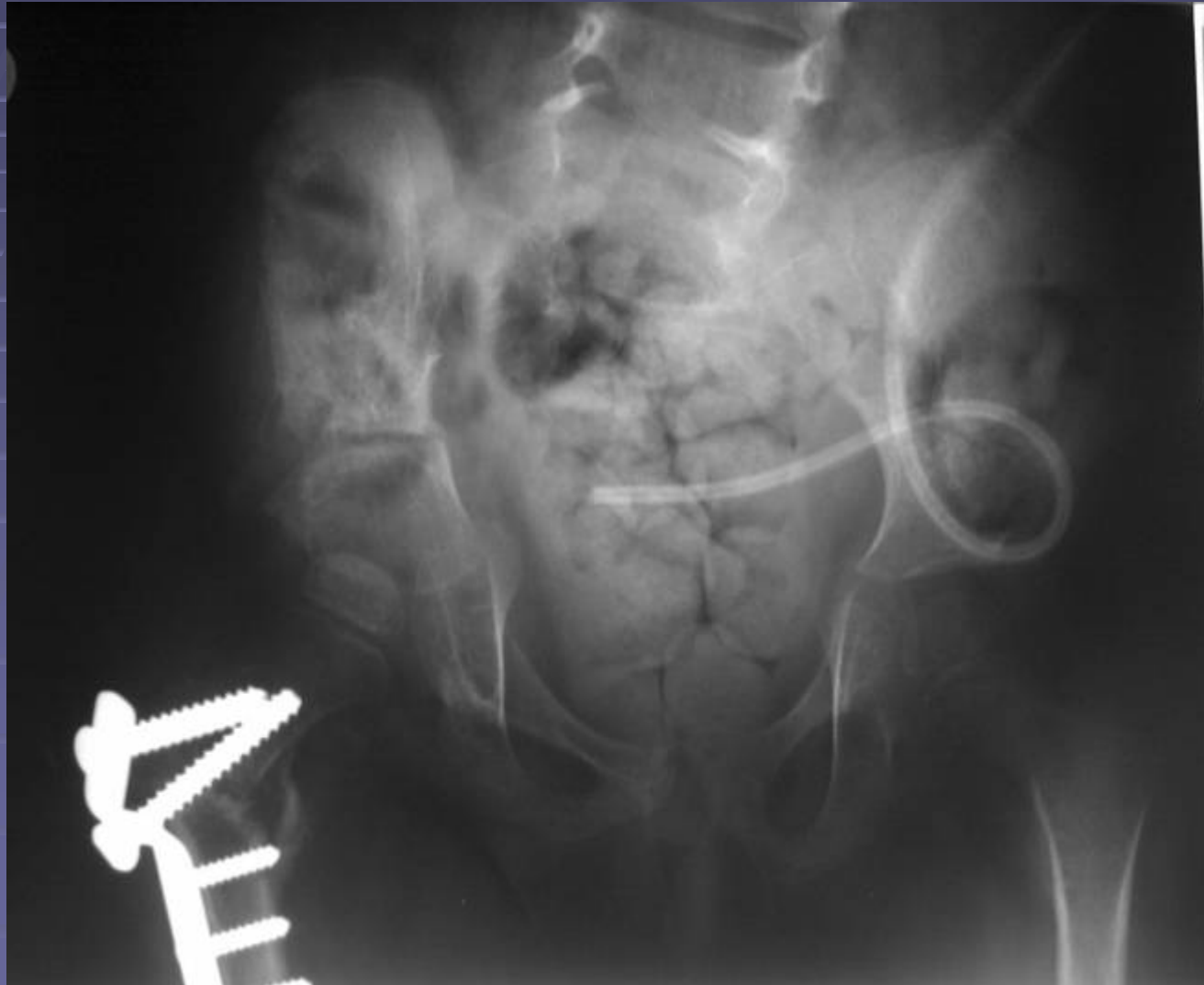
# Aurélie B



**2 ans**

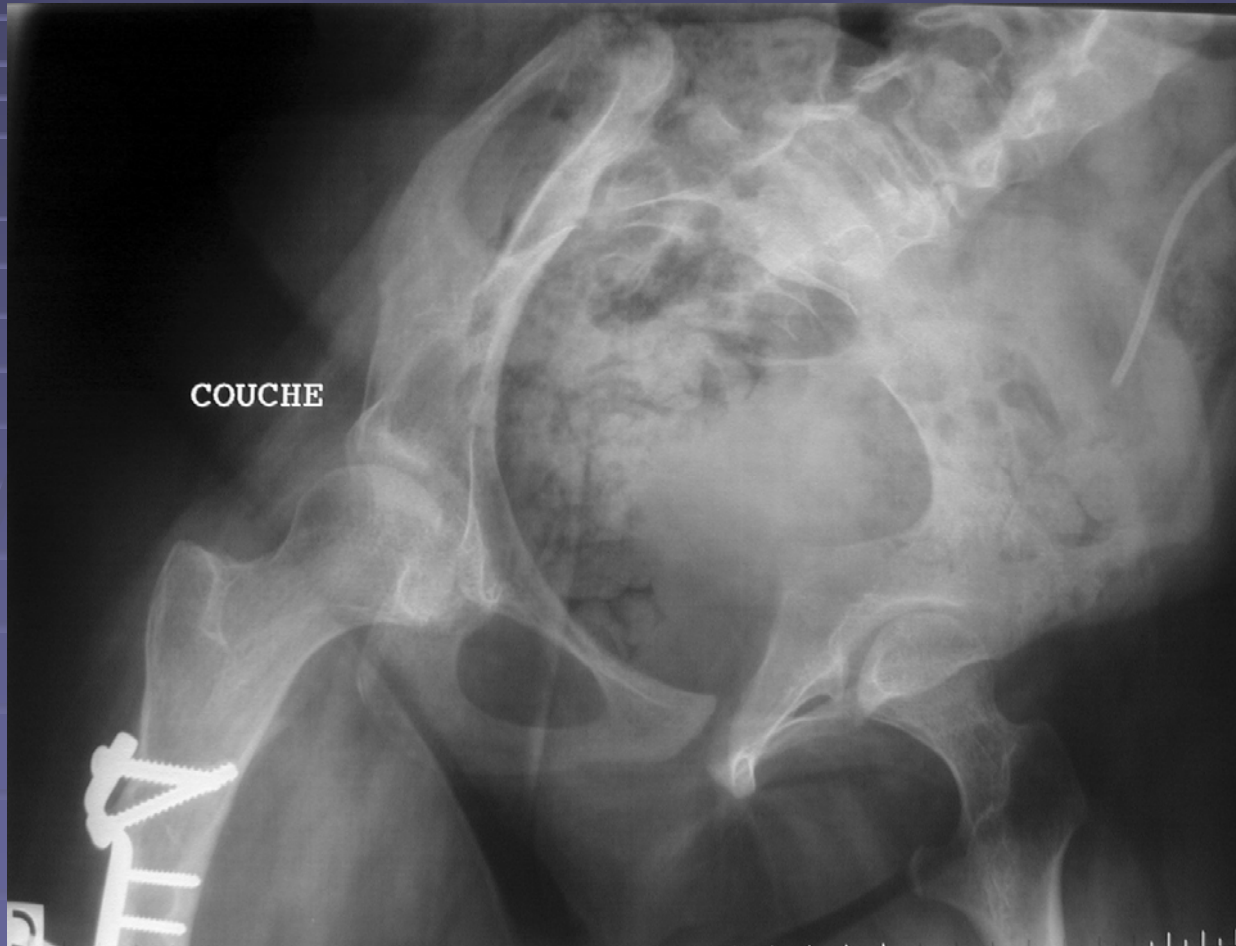

4,5 ans





**12,5 ans**



# Aurélie B

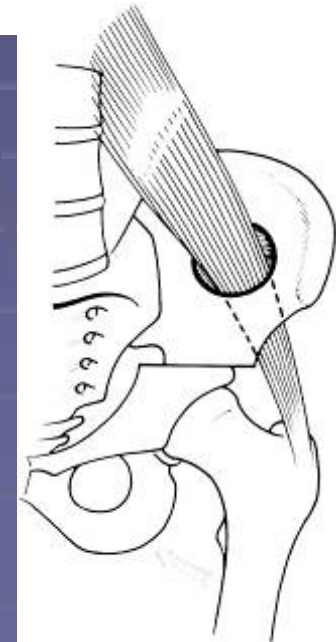
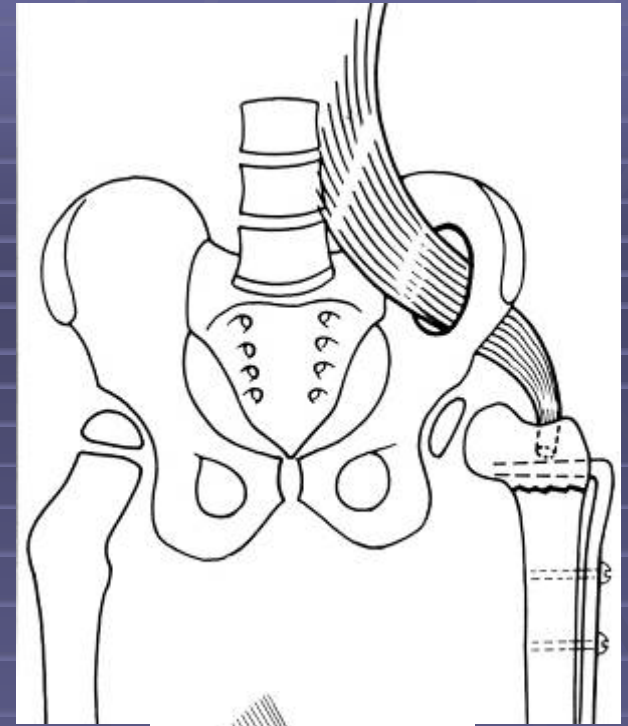
- Spina Thoraco lombaire
- Sharrard Asymétrique ??
- Bassin asymétrique de cause mixte ??
- Rachis ??

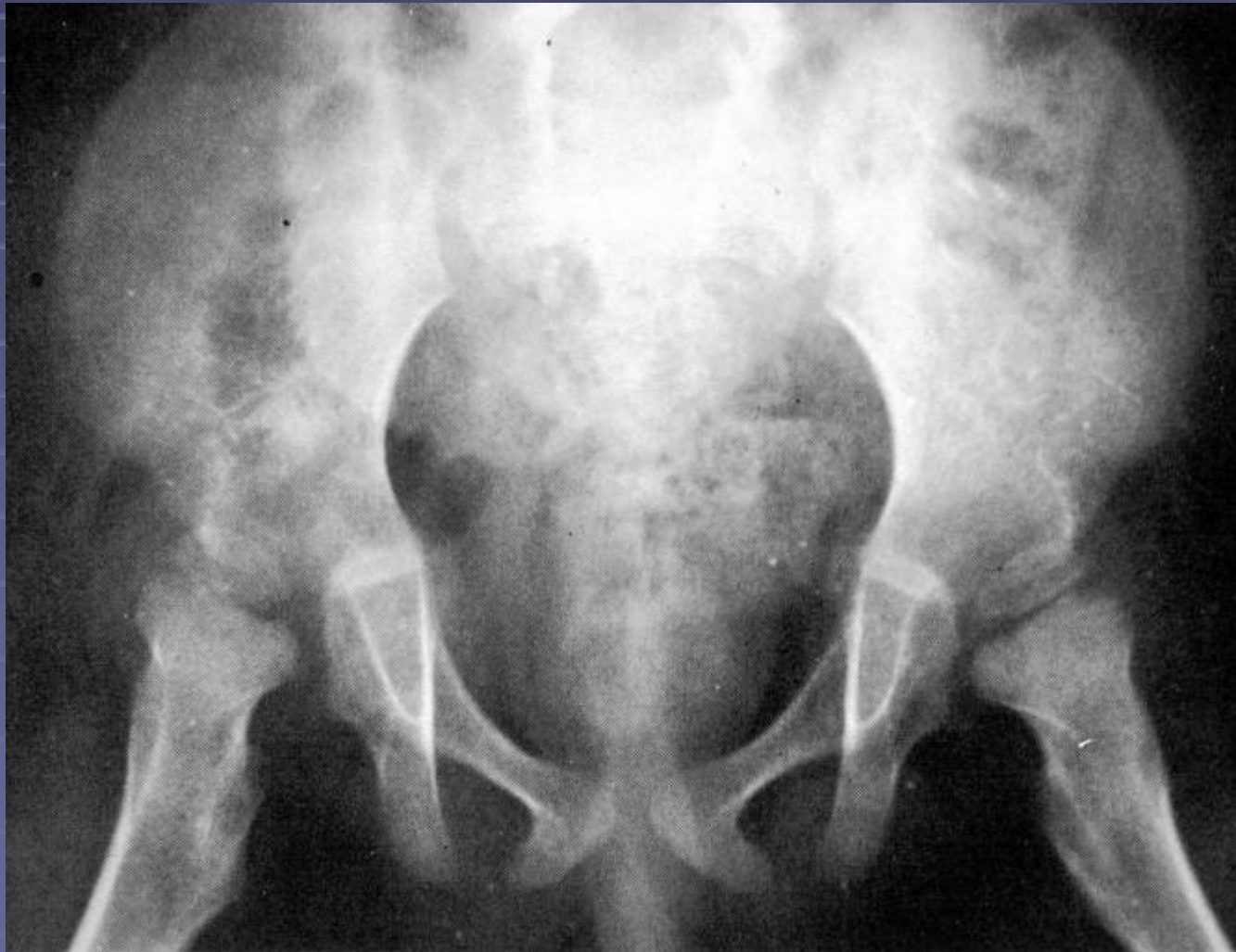# Au total : Hanche

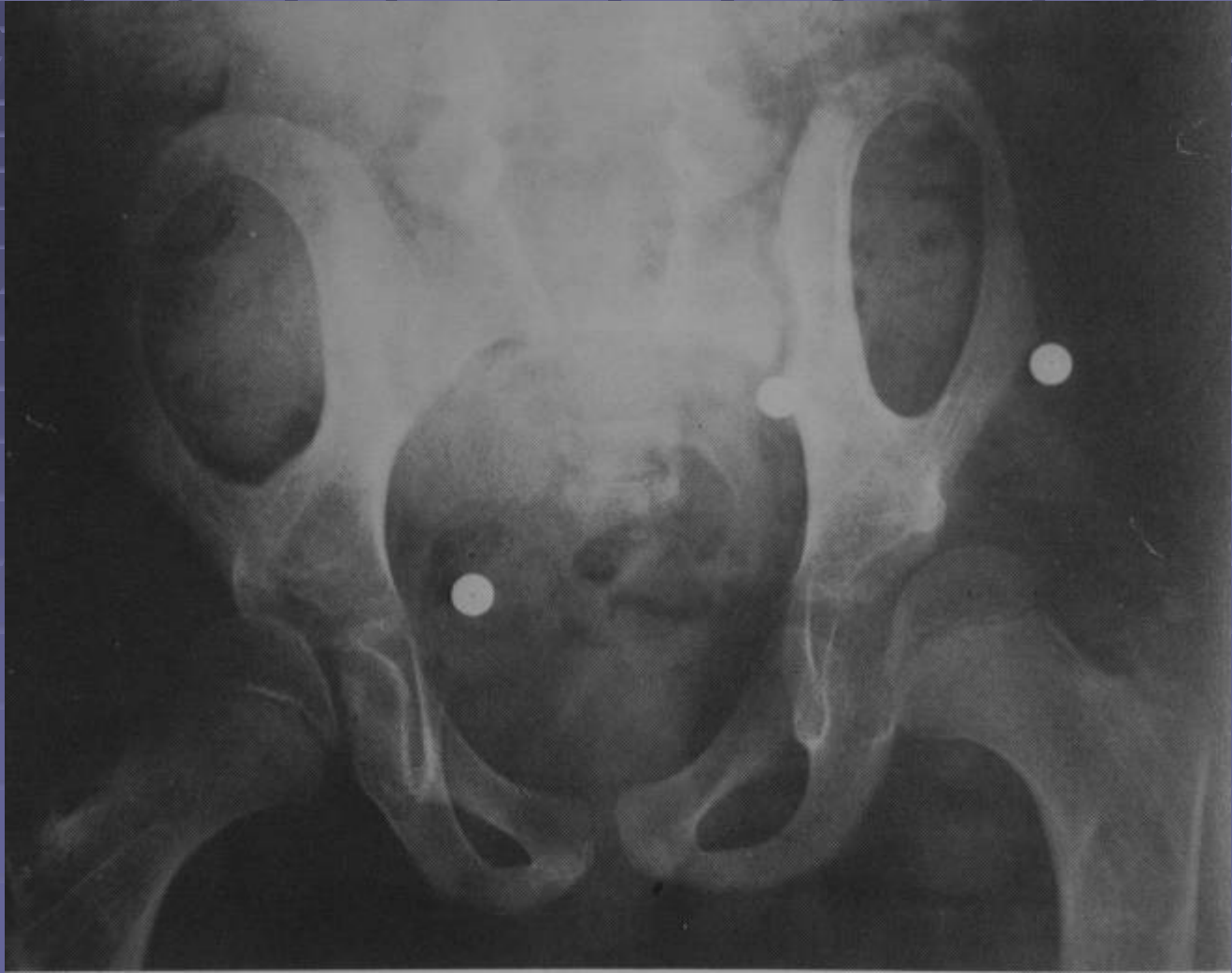- Spinas lombaires
- Préserver la SYMÉTRIE +++
- Préserver la flexion
- Difficultés
  - Rétractions
  - Reconnaître ce qui est actif

# Sharrard

- Spinas L3-L4
- Psoas +++
- Précoce : 12-18 mois
- Bilatéral
- +/- Ostéotomies
  
- Au dessus : ténotomies
- En dessous : rare





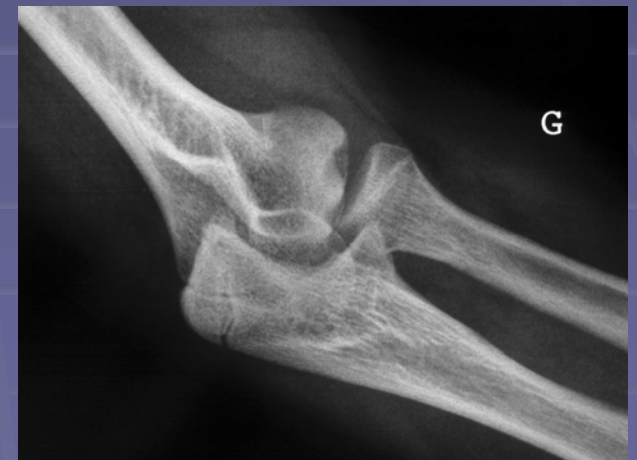
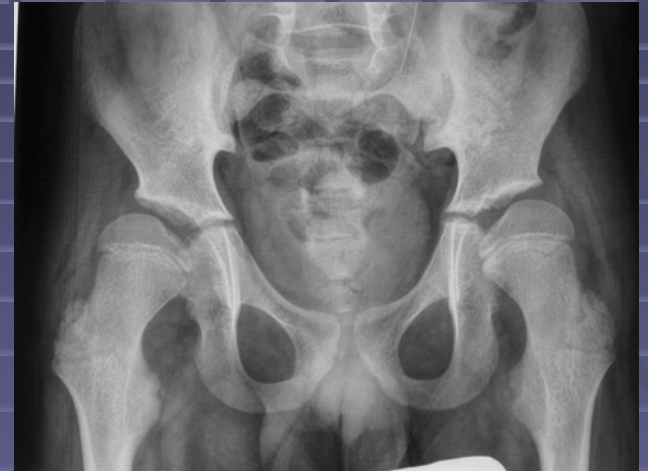
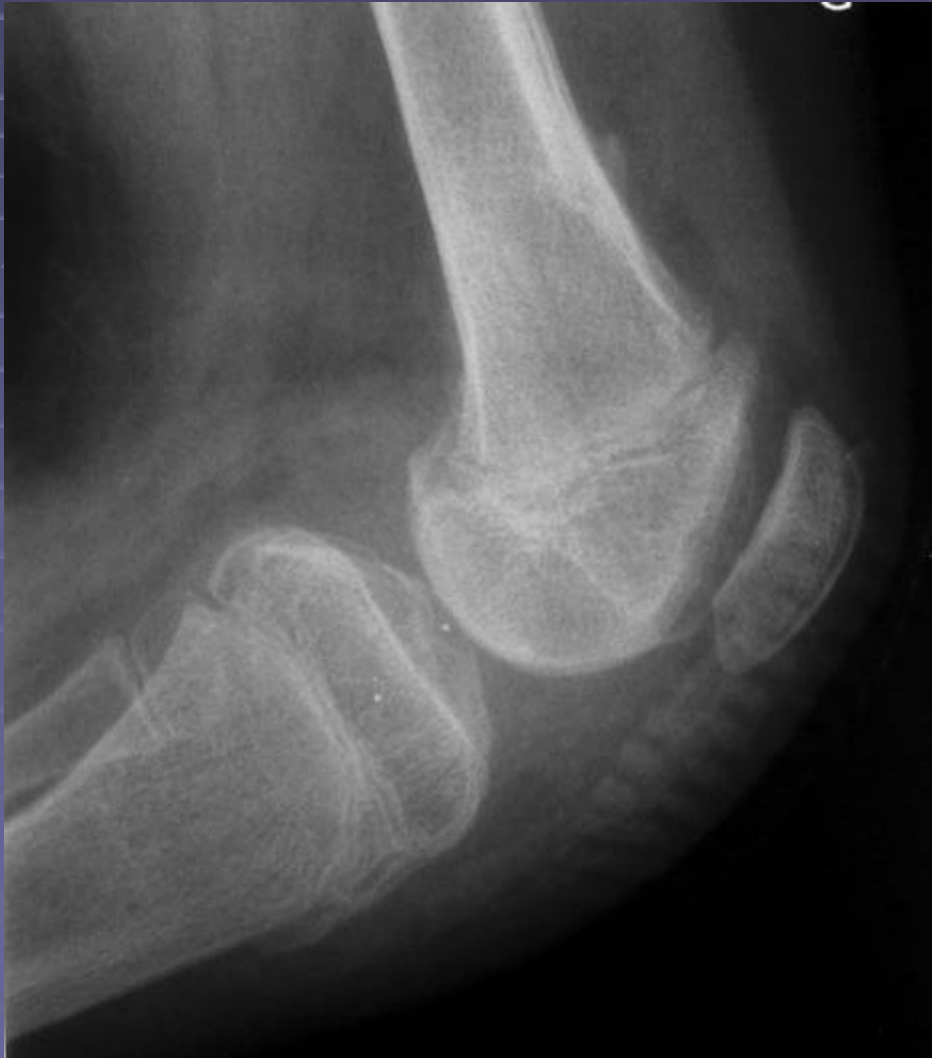

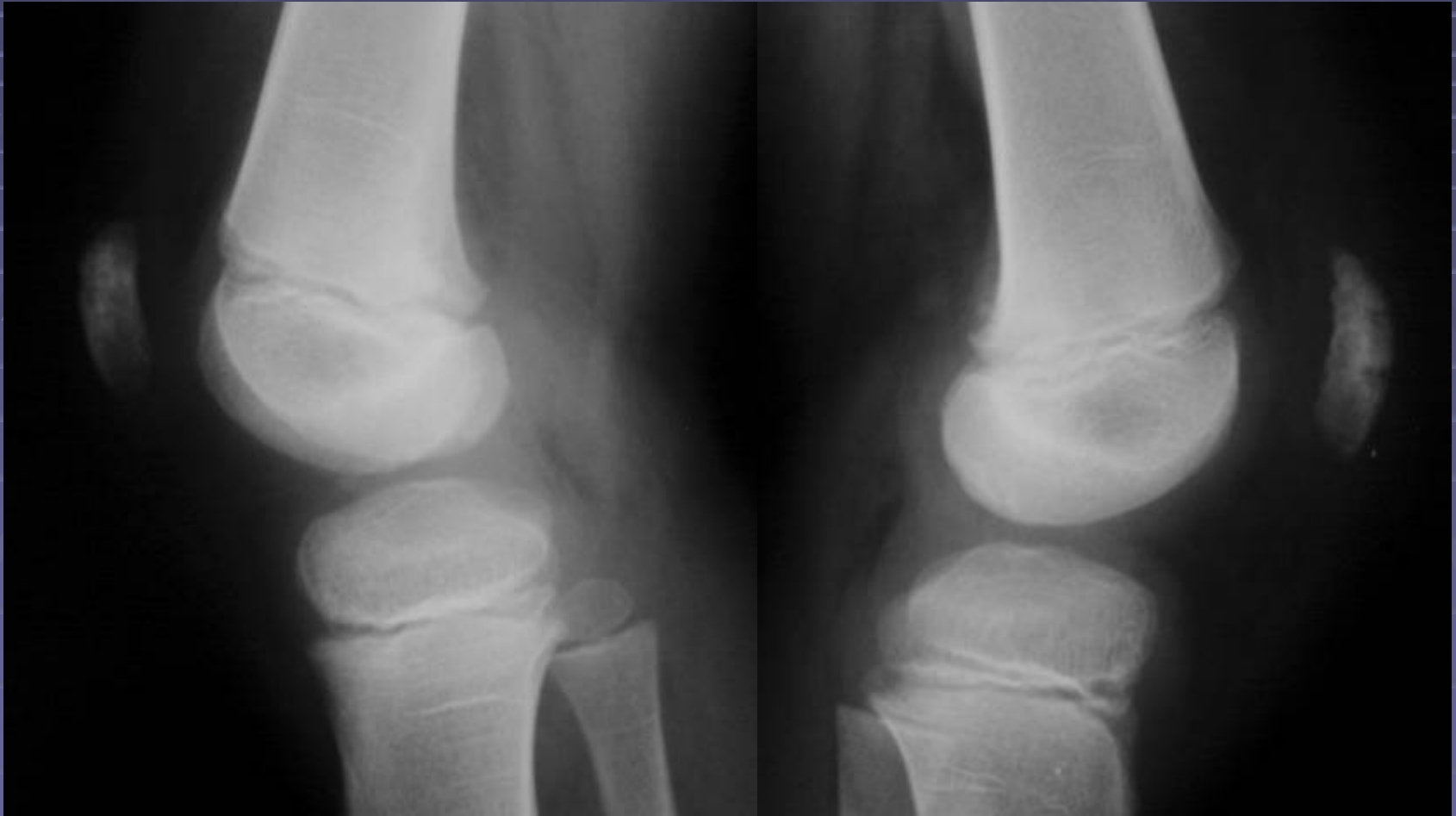# Genoux

- Extension nécessaire à l'appareillage
- Ténotomies précoces et répétées contre le flexum
- Grande libération postérieure de genou rare
- Rares raideurs en extension (fauteuil)
- Pathologie rotulienne chez le « marchant »  
+++++
- Traumatologie

# Ostéochondrite

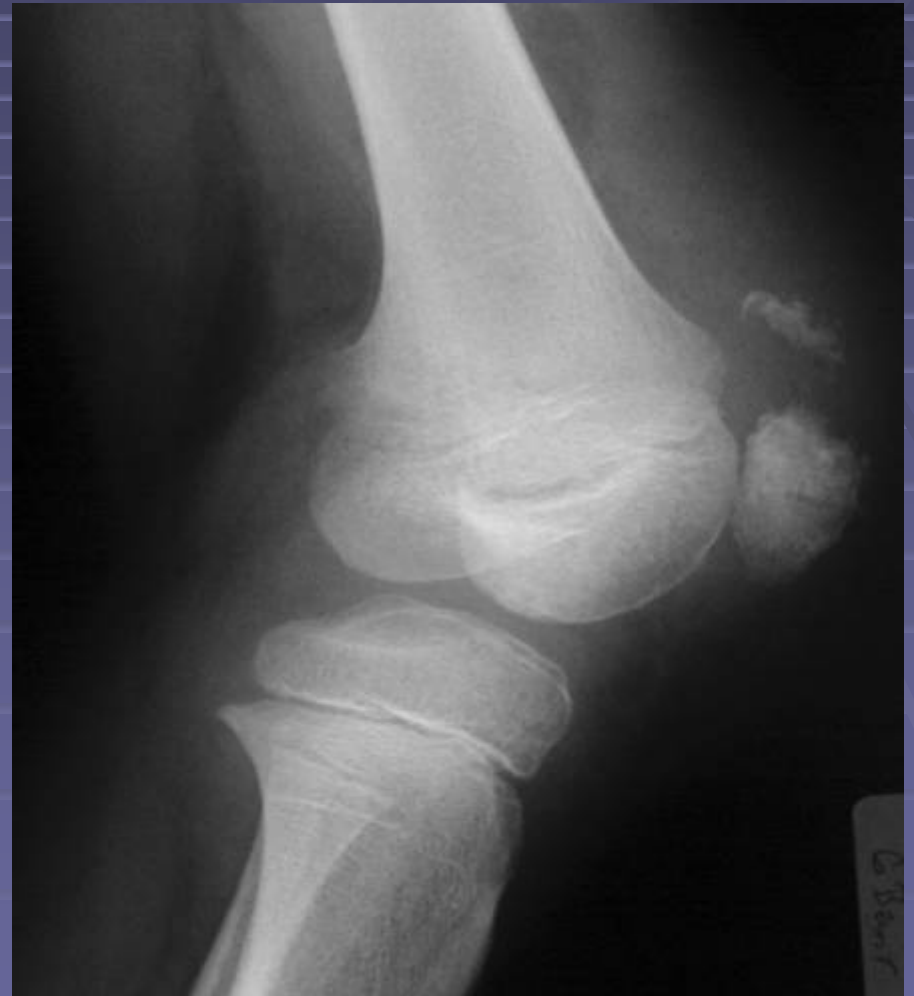

# Anthony G 6ans

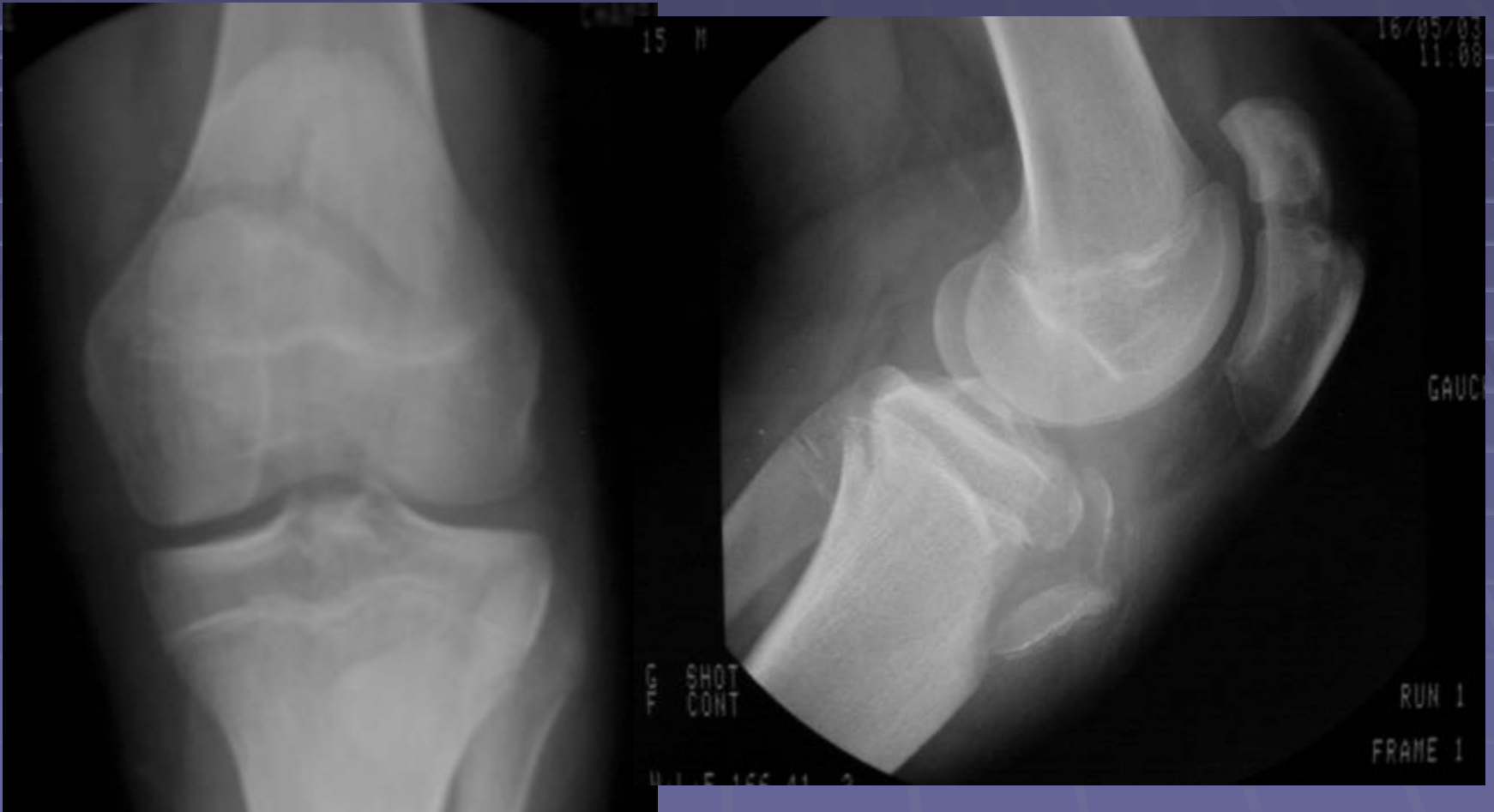


# 6,5 ans

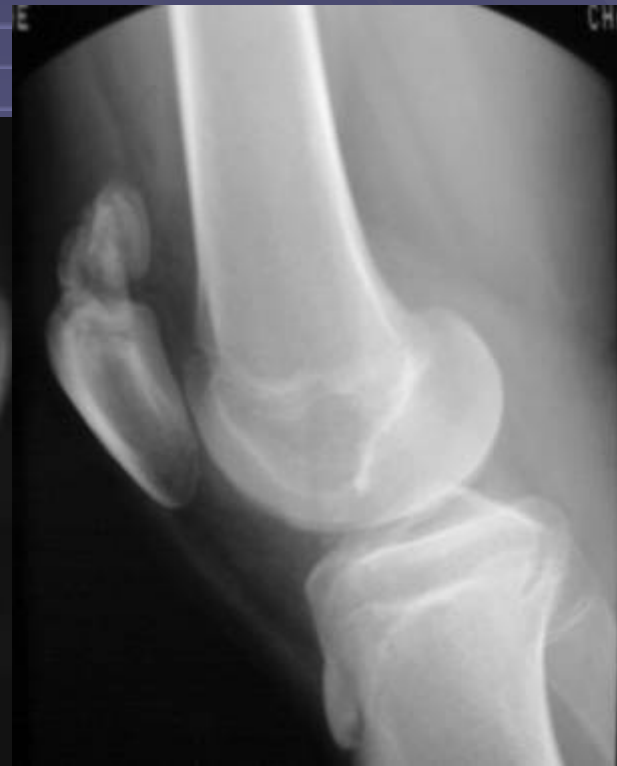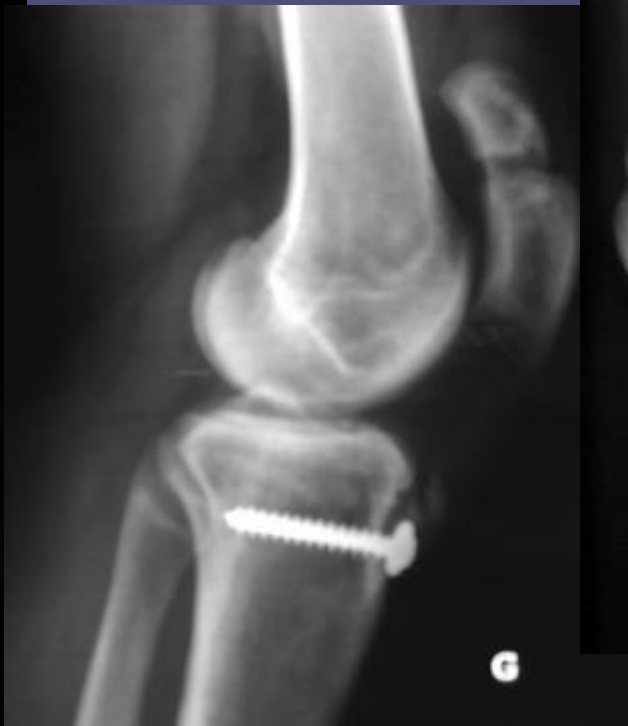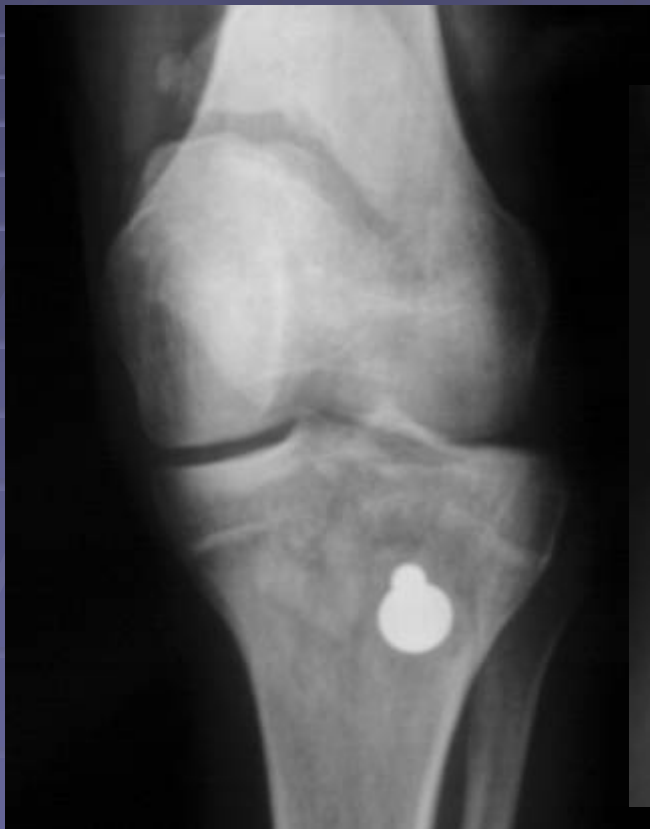- Marche en triple flexion
- Attelle mollet plante anti talus
- Fracture spontanée



13 ans



14 ans






# Au total : Genou

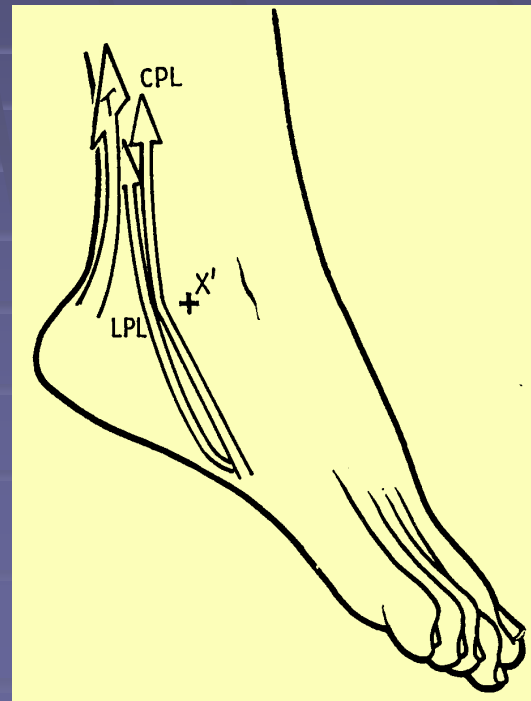
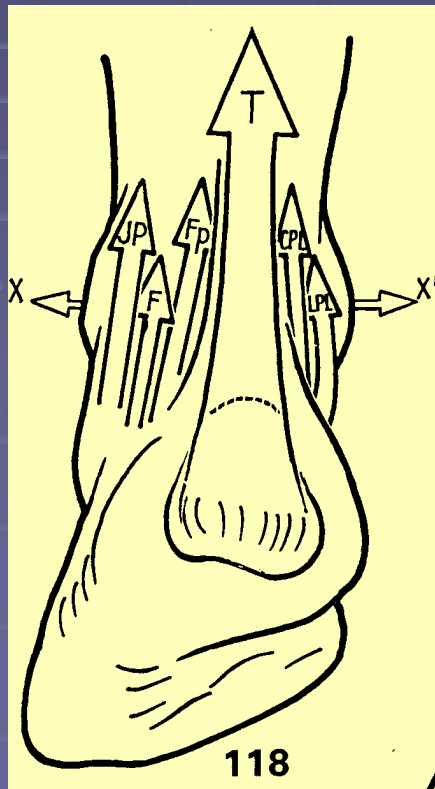
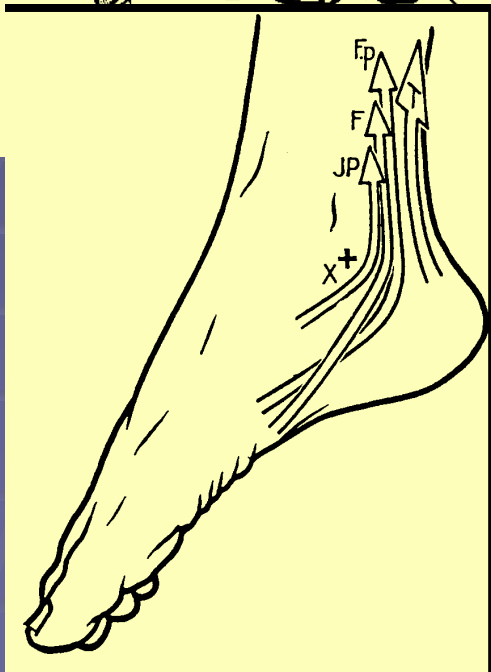
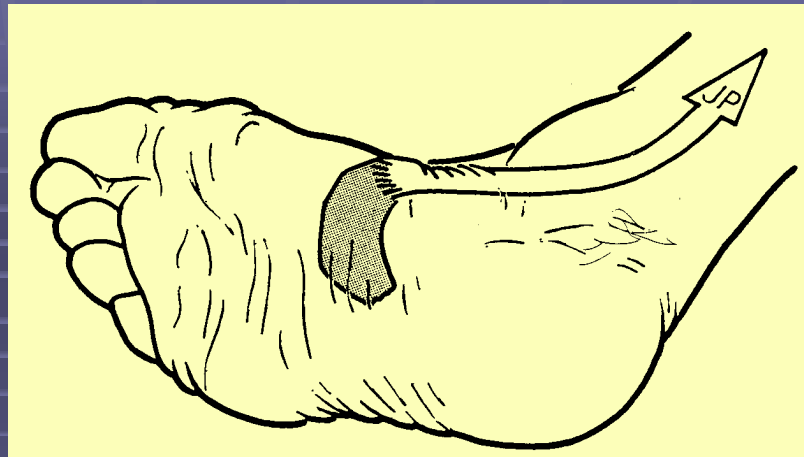
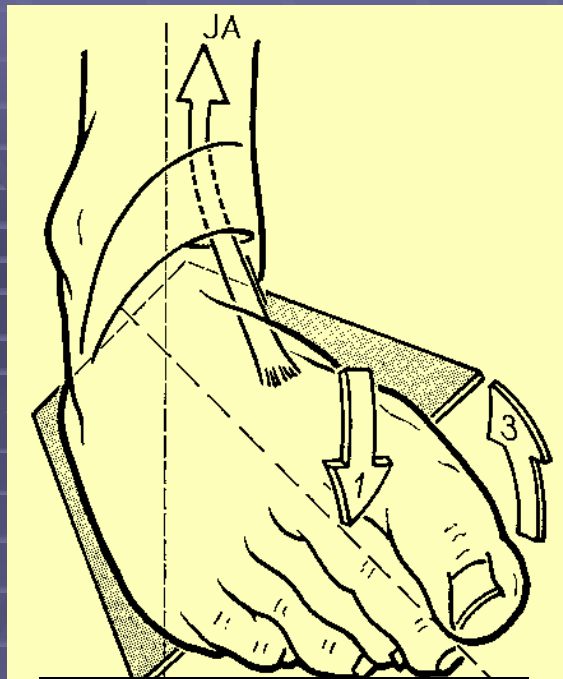
- Lutte contre le flexum
- Prévenis les complications fémoro-patellaires
- Maintenir la flexion pour la station assise
  
- Kiné+++
- Attelles
- Ténotomies

# Pieds



***Le pied assure  
le contact avec le sol !!!***





# Tout existe


- Pied bot varus
  - Pied talus
  - Pied plat
  - Pied creux
  - Pied convexe
- 
- Ne pas oublier les orteils
  - Ne pas oublier les troubles trophiques







# 14 ans spina sacré


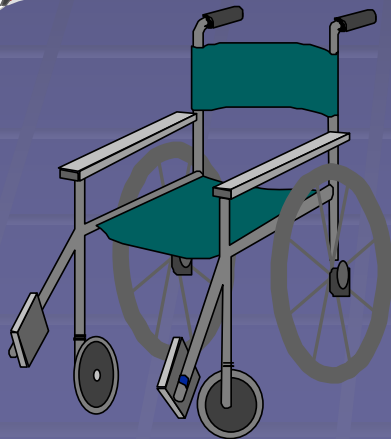
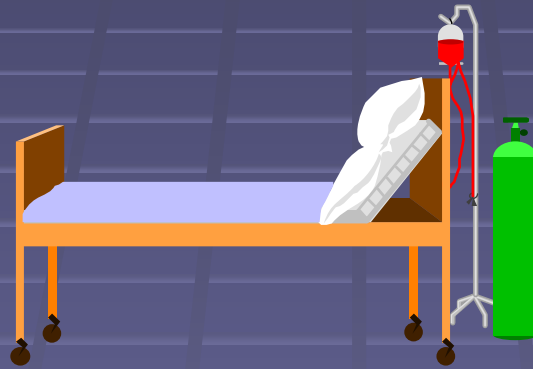



**Qui se creuse**

**=**

**Moelle attachée**

# SAVOIR ETABLIR UN PRONOSTIC DE DEAMBULATION





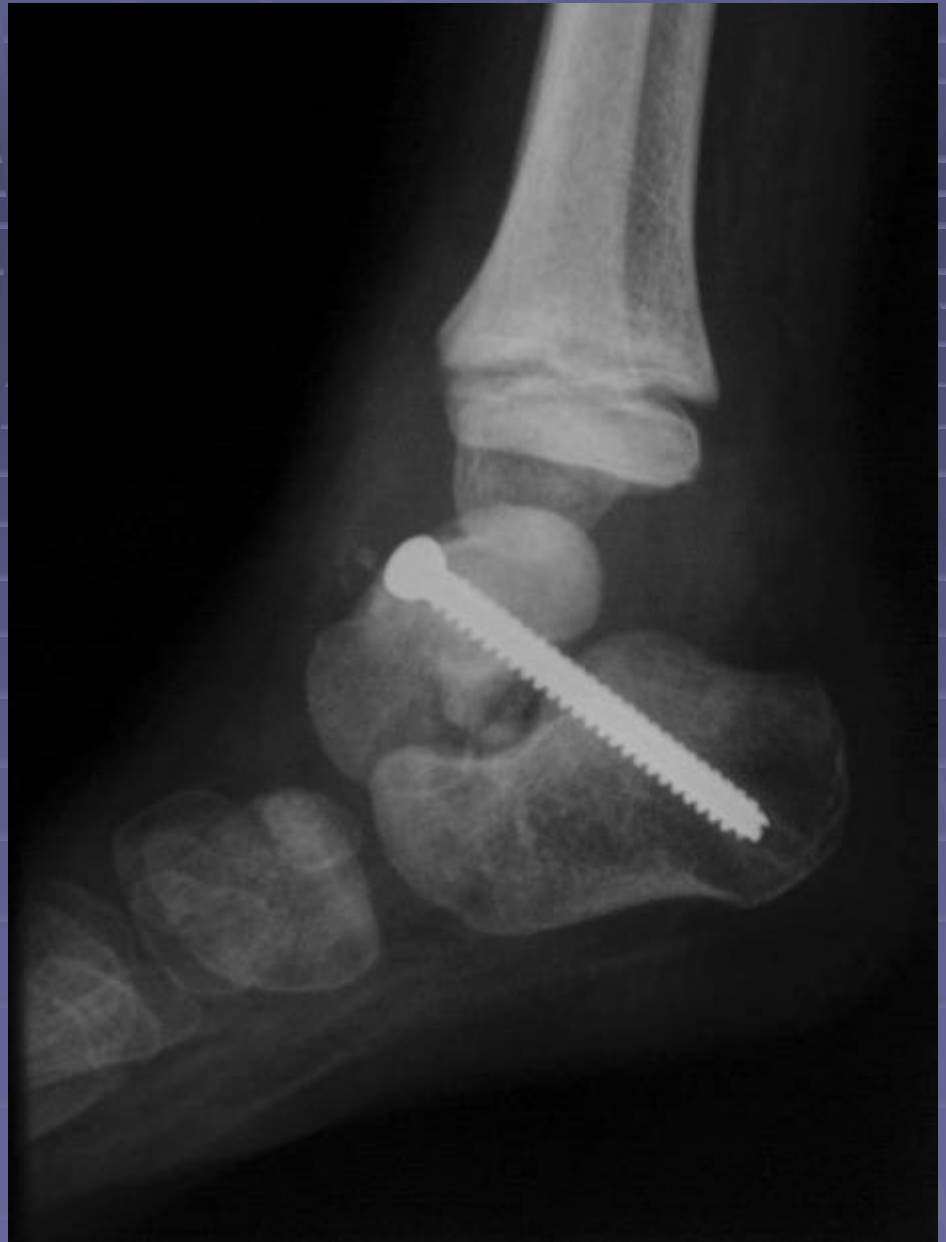
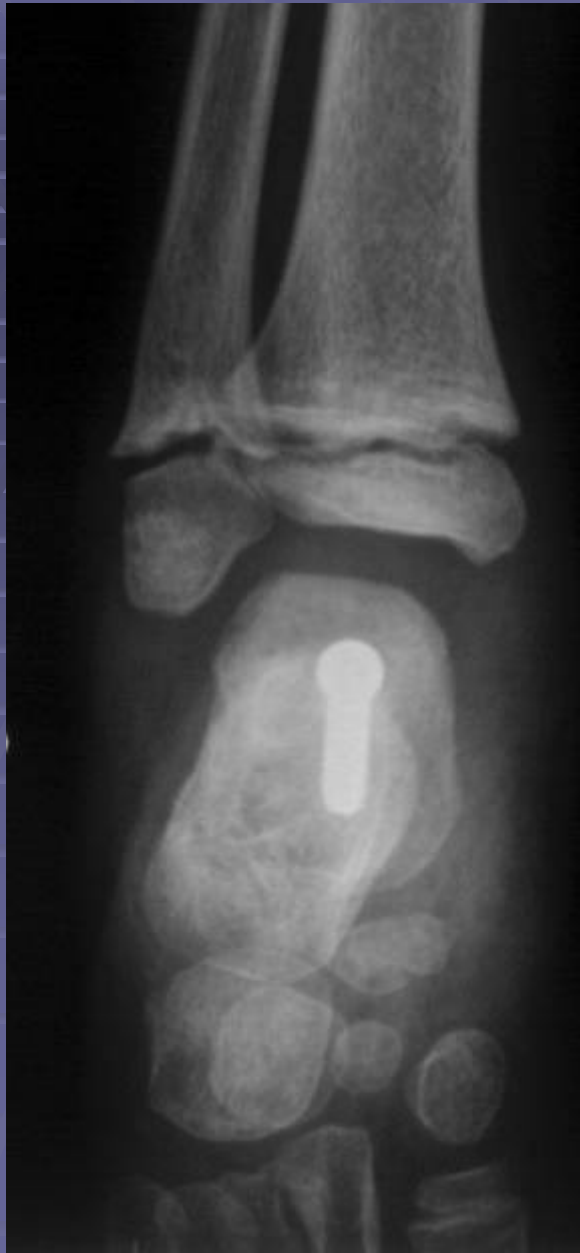
# CHAUSSAGE


- Ce n'est pas la chaussure qui "fait" le pied... c'est le contraire !
- Utilité de coques internes
- Sur moulage
- Confort et Solidité
- Adaptable à l'appareillage

# Chirurgie

- **Transfert tendineux (Tibial postérieur)**
- **Cavalier Grice (petits)**
- **Double arthrodèse**
  - **Le plus tard possible**
- **Arthrodèse des orteils**











# Autres pathologies

## MI

- Troubles torsionnels
- Fémur et luxation
- Torsion tibiale

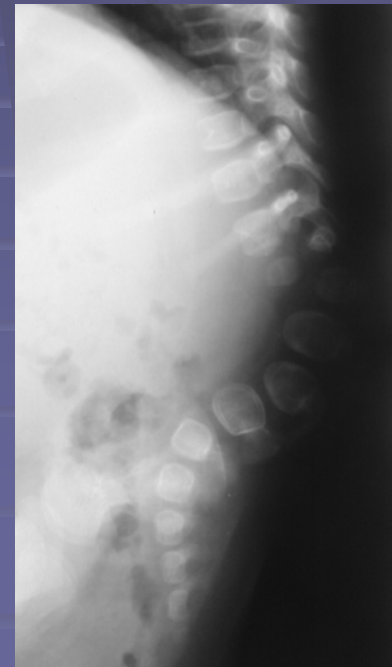
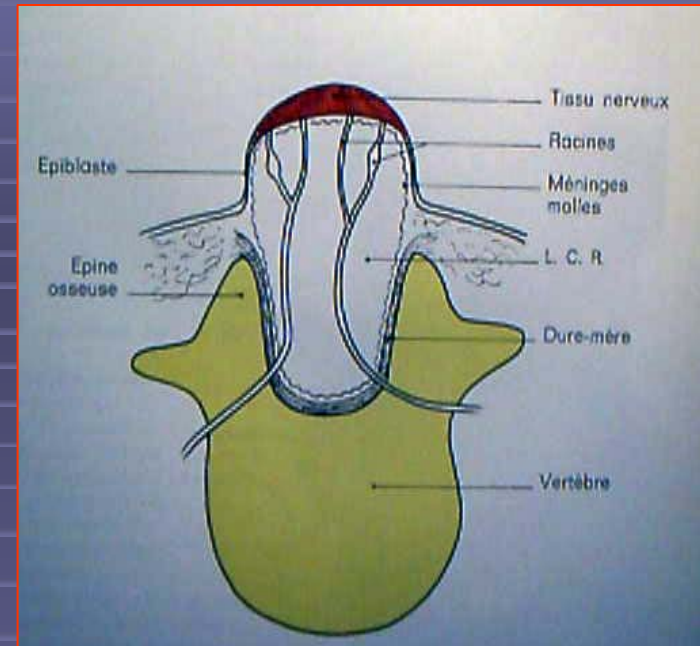







# Rachis

- Dystrophie rachidienne
- Malformation associée
- Rachis neurologique
- Bassin oblique
- Atteintes thoraciques et lombaires hautes



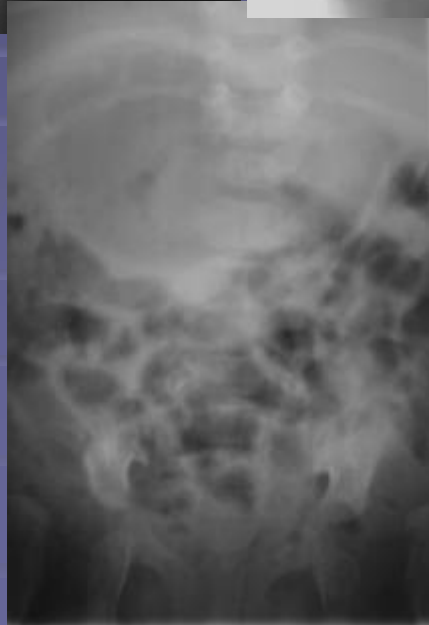
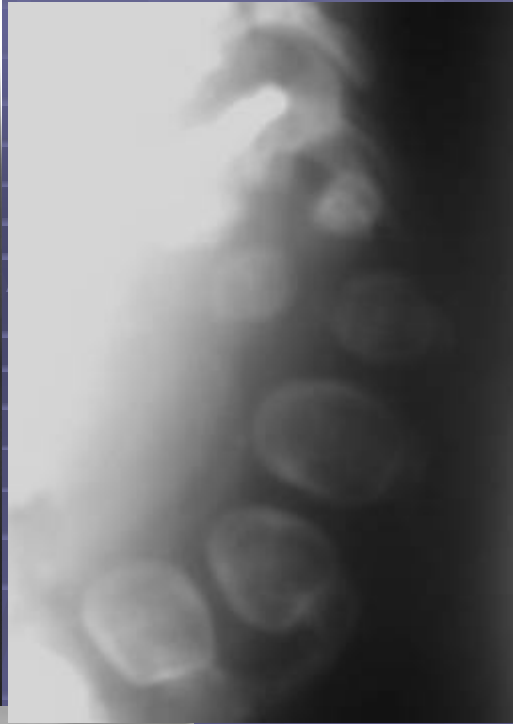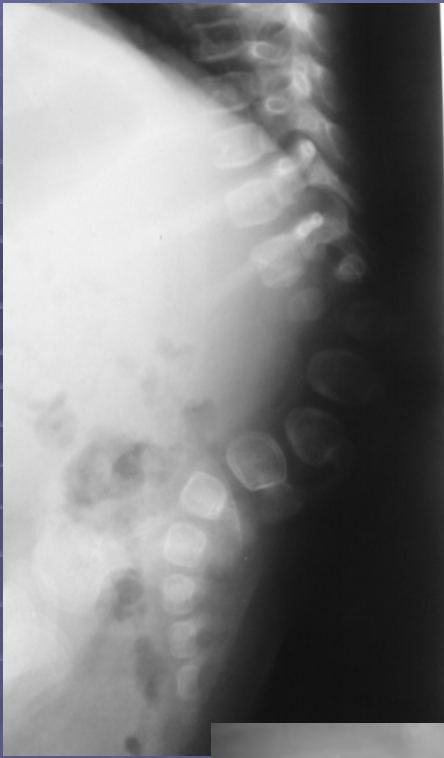
# Hyperlordose

- Bassin antéversé
- Rétraction fléchisseurs de hanche
- (Faiblesse abdominale)
- Aucune gêne en position assise
- Douleurs lombosacrées

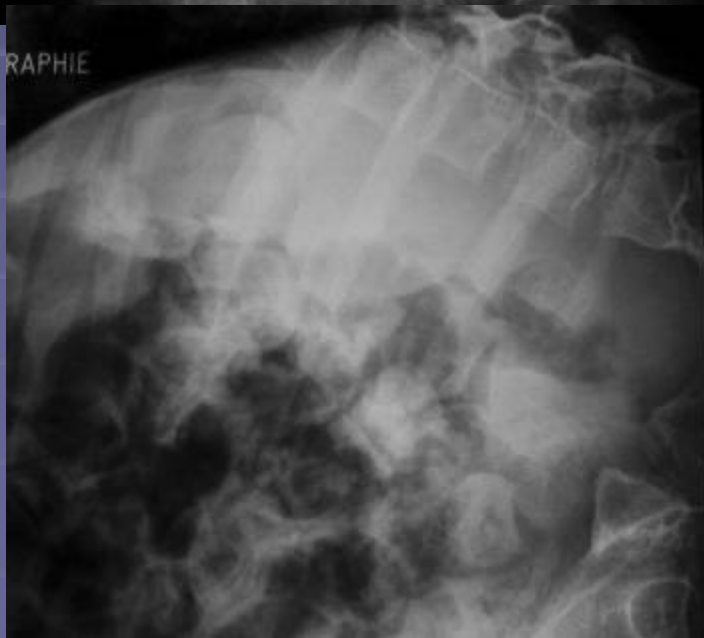
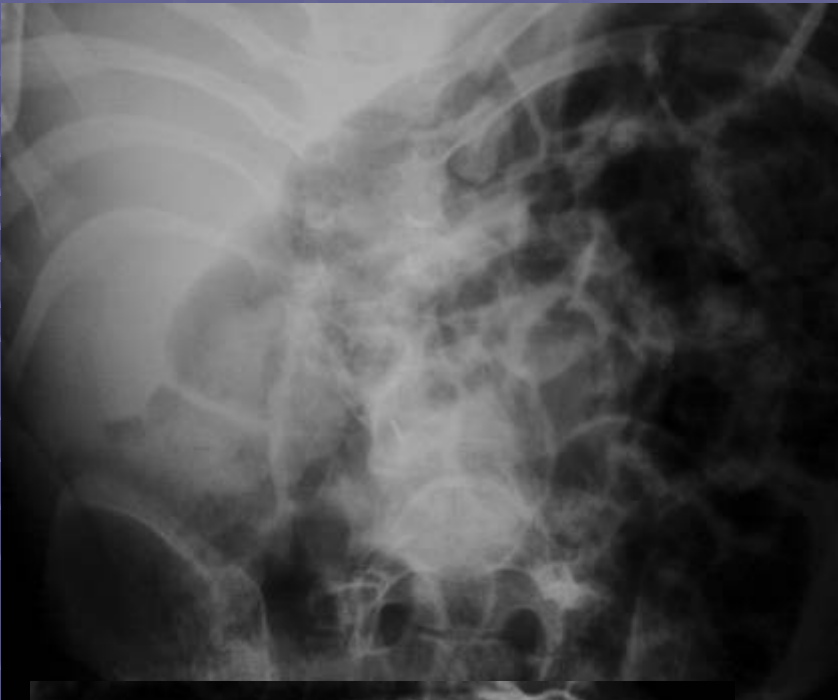


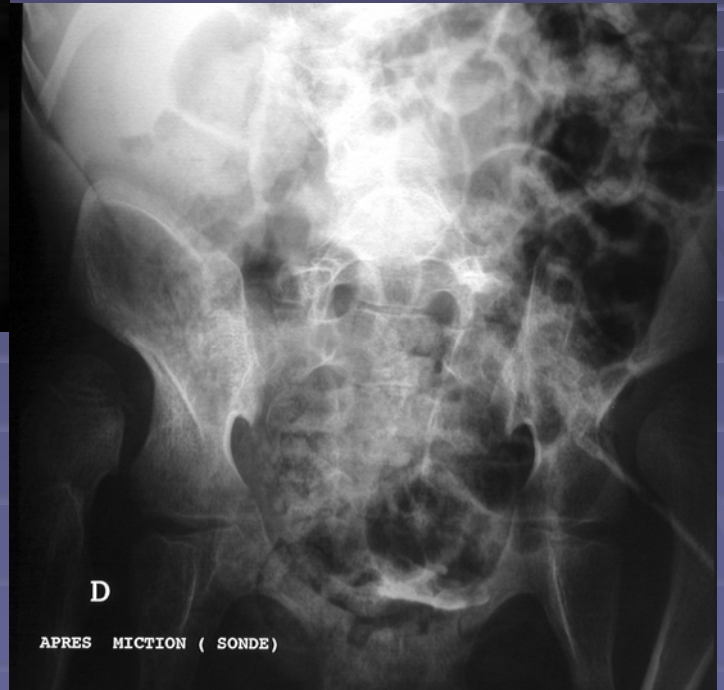
# Florian C



- Paralysie
- Malformation
- Dystrophie
- Affaissement
- Vertébrorectomie et arthrodièse



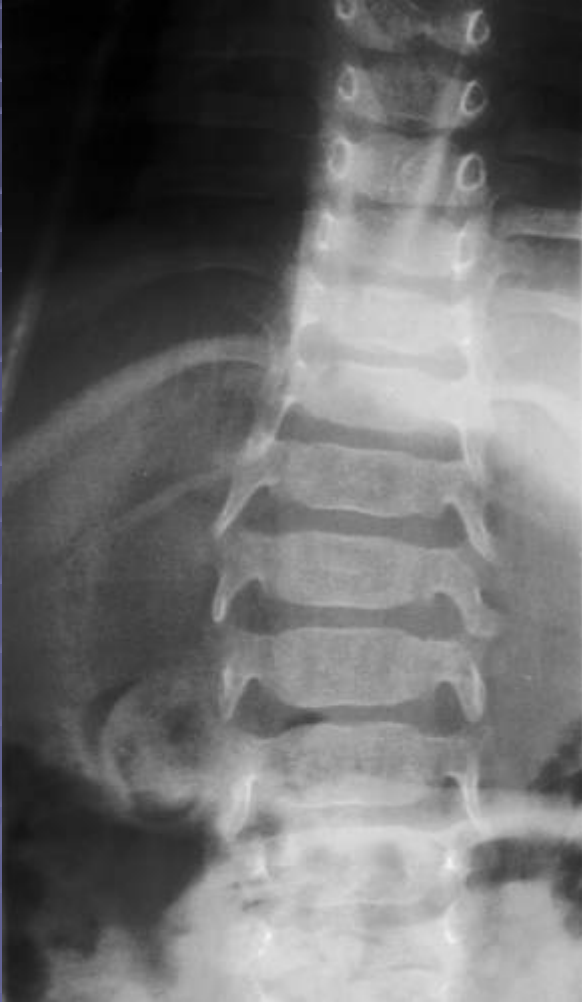RAPHIE



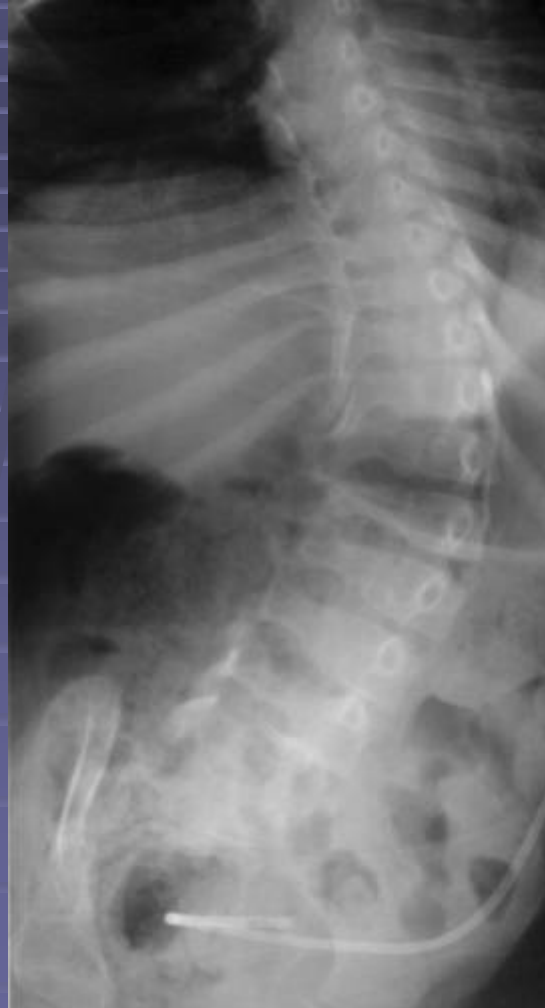D

APRES MICTION ( SONDE )

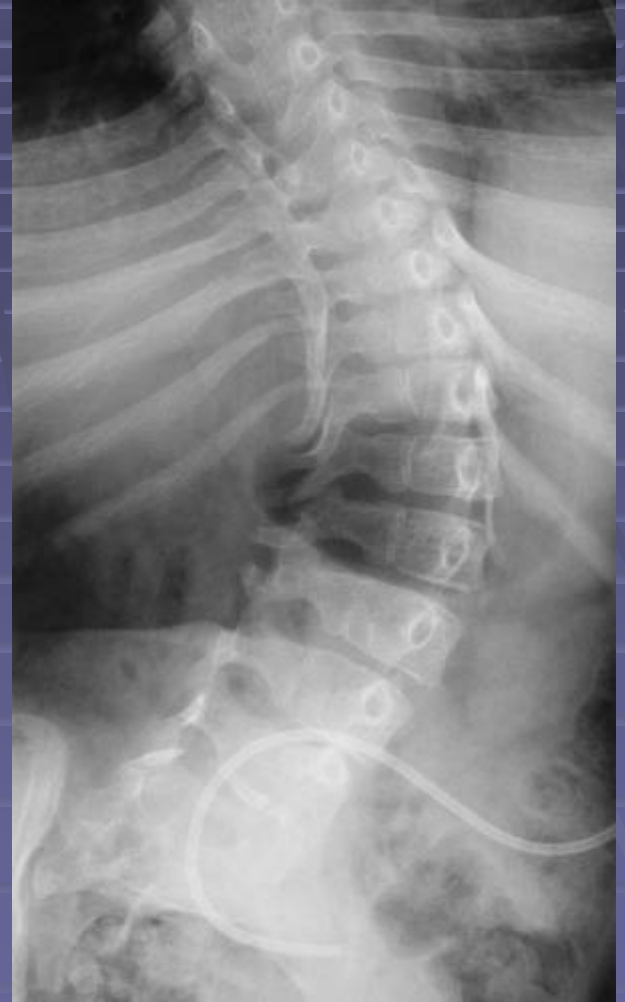# Aurélie B



1992

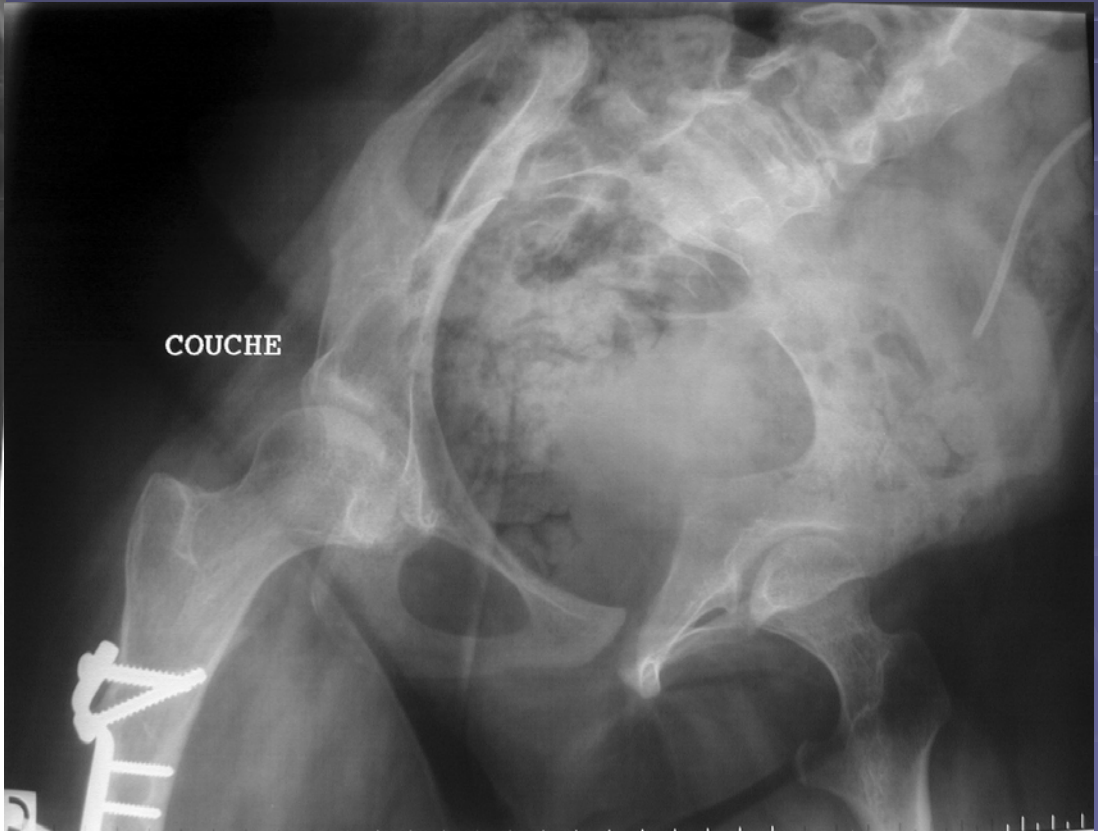
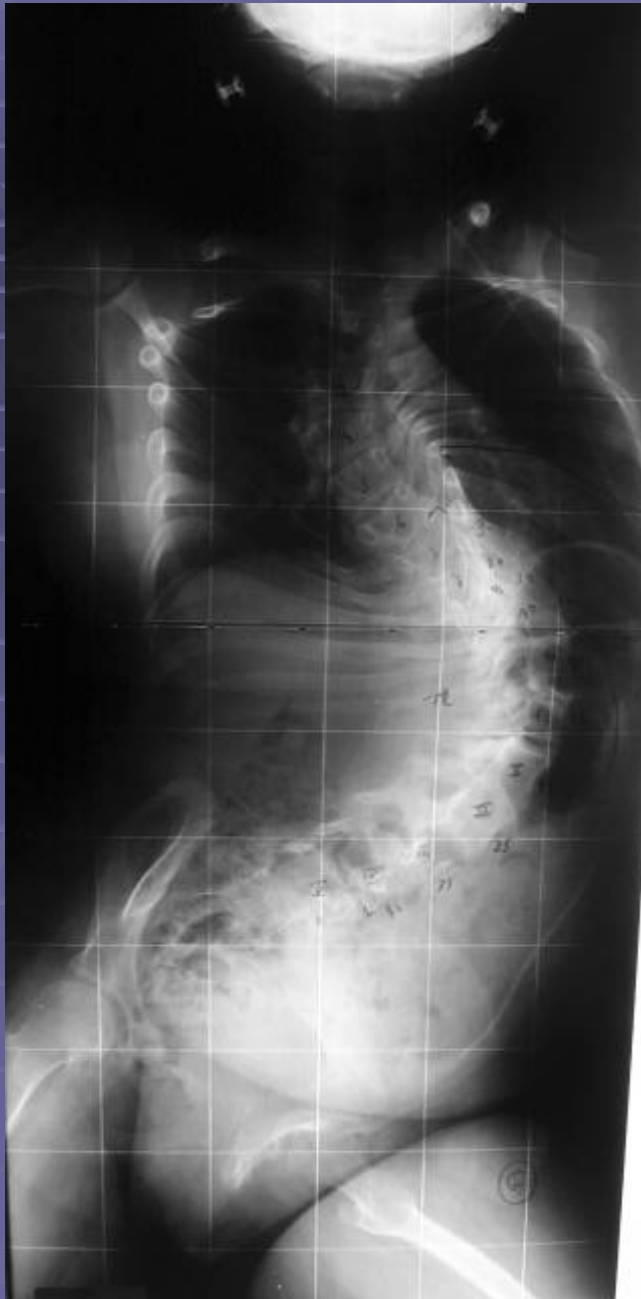

1995

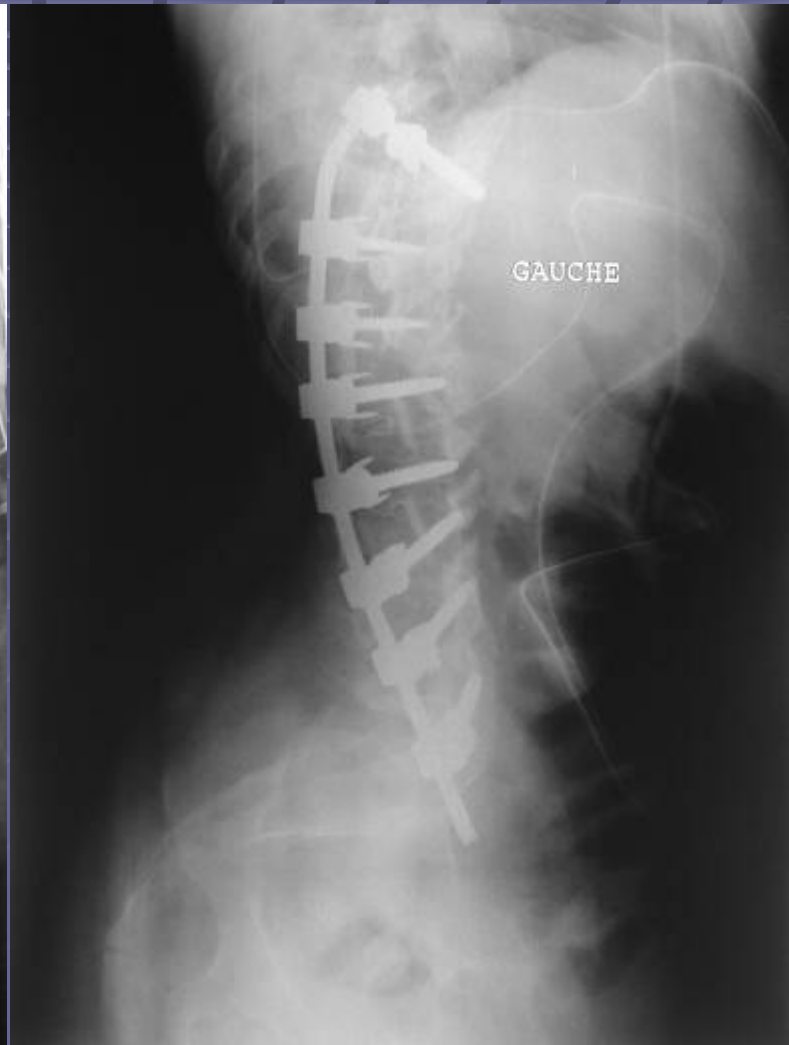
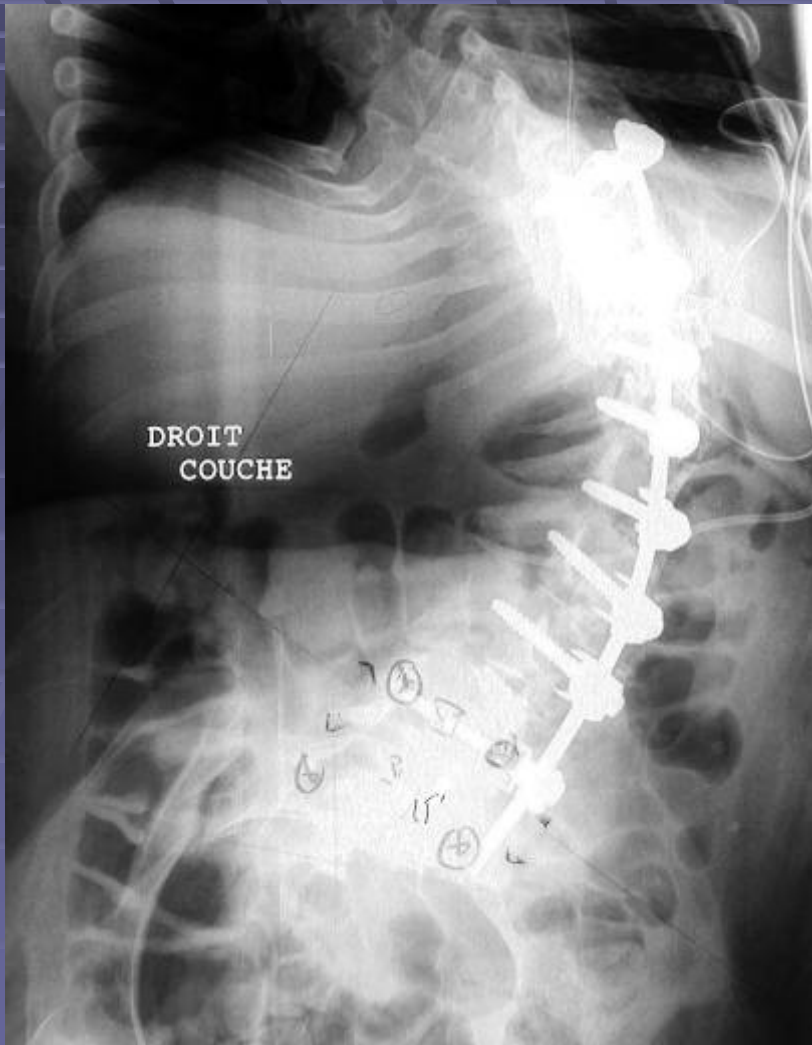
1996

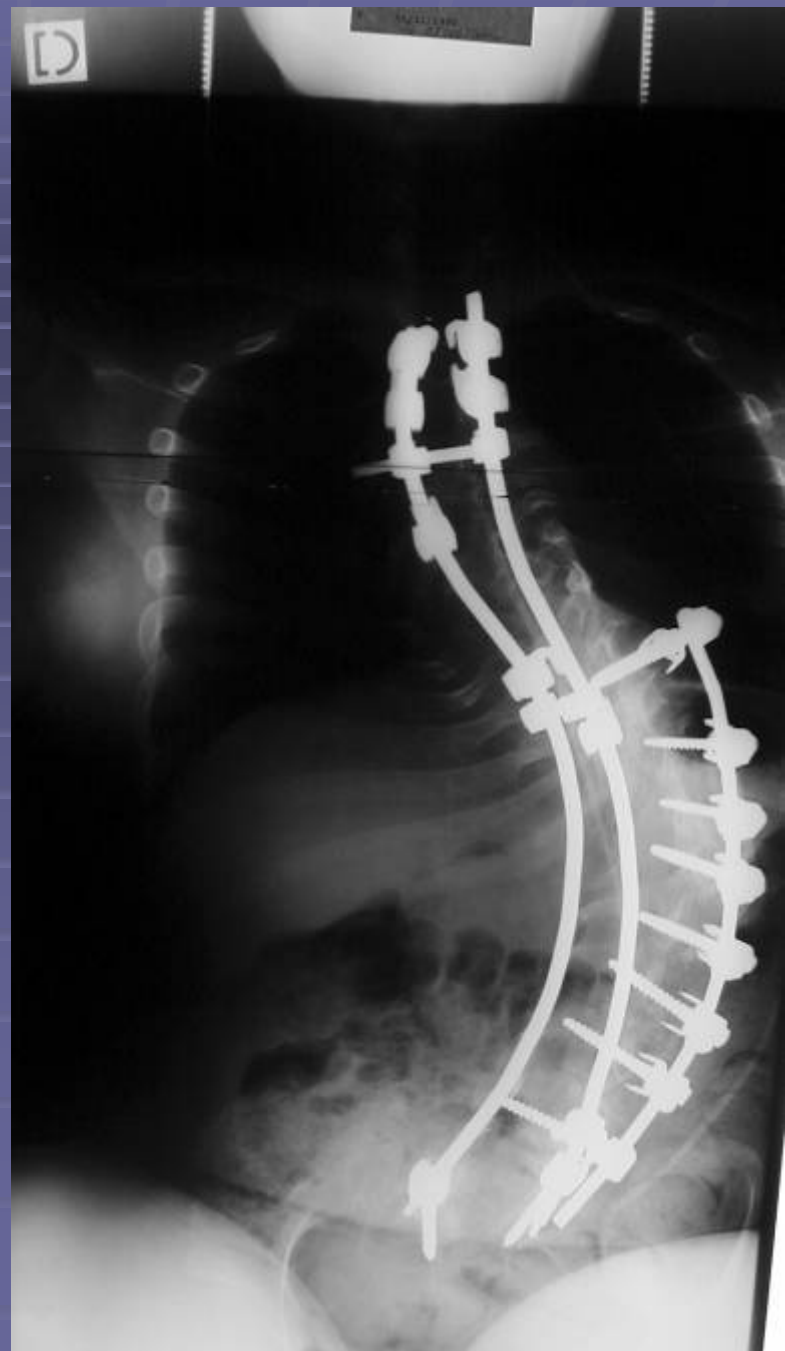
2003



# Temps antérieur +++



**Temps  
postérieur**





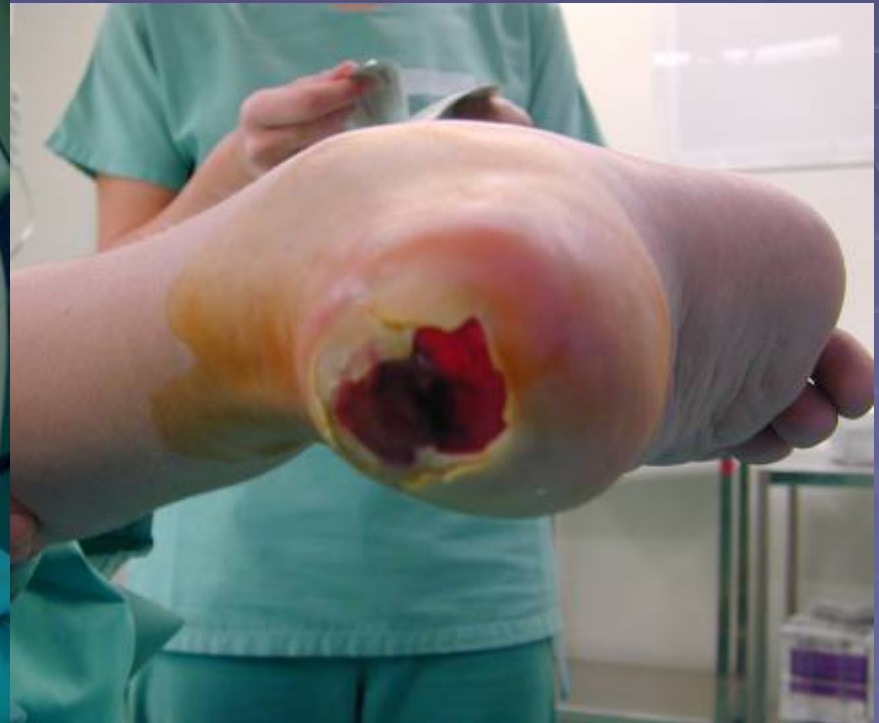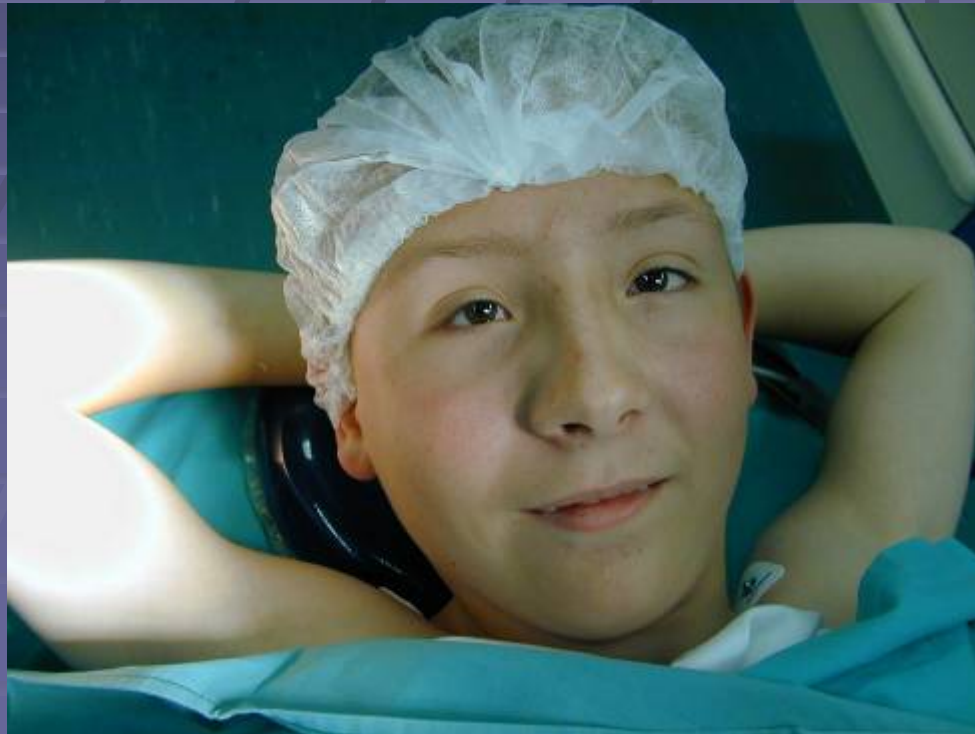# Au total : Rachis

- Rechercher malformations associées
- Tolérance de l'hyperlordose
- Scoliose :
  - Traitement orthopédique précoce
    - Appareillage +++ (stomies)
  - Voie Antérieure et Postérieure
  - Fixation sacrée
  - Problèmes cutanés
  - Modifications des troubles sphinctériens

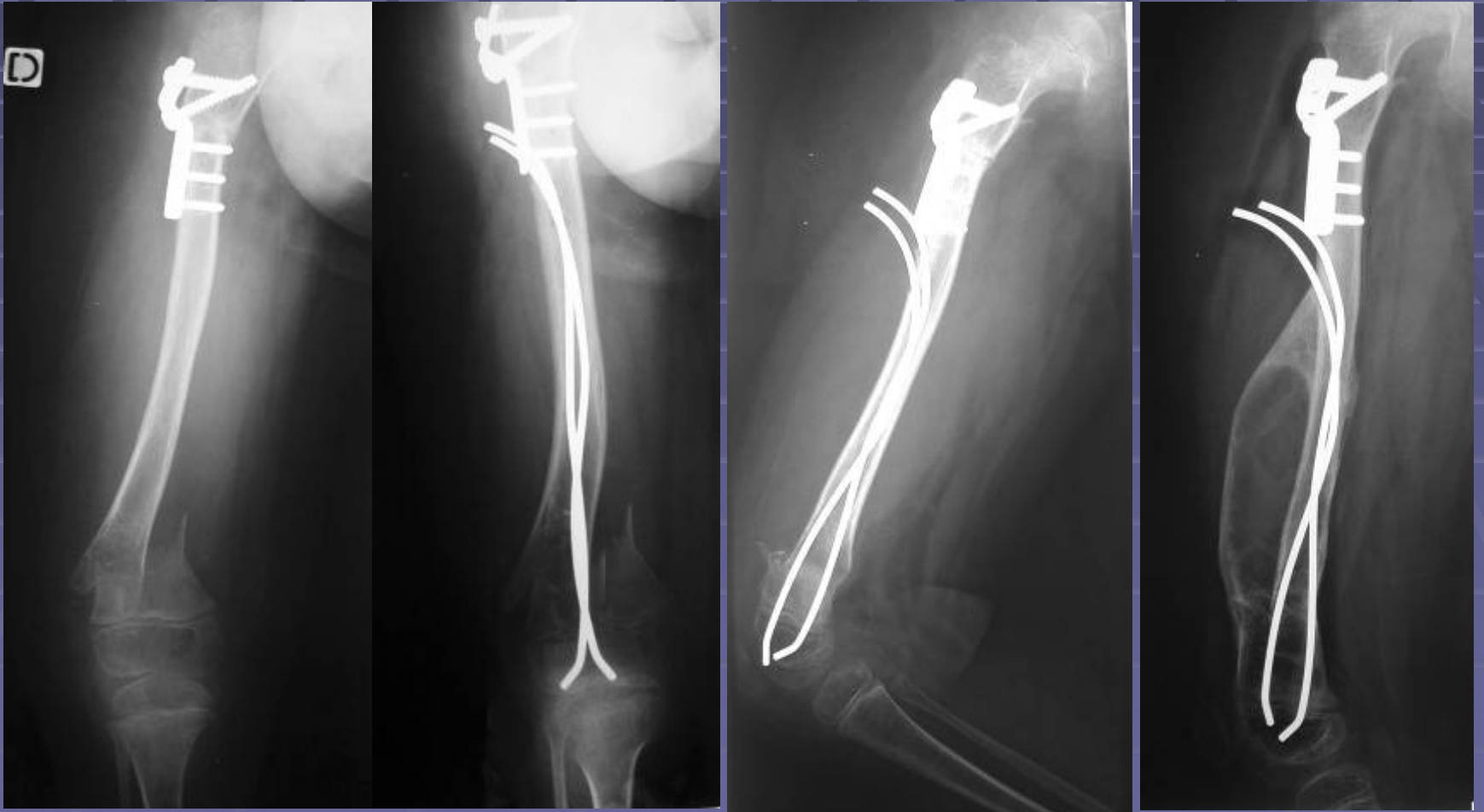

# Escarres

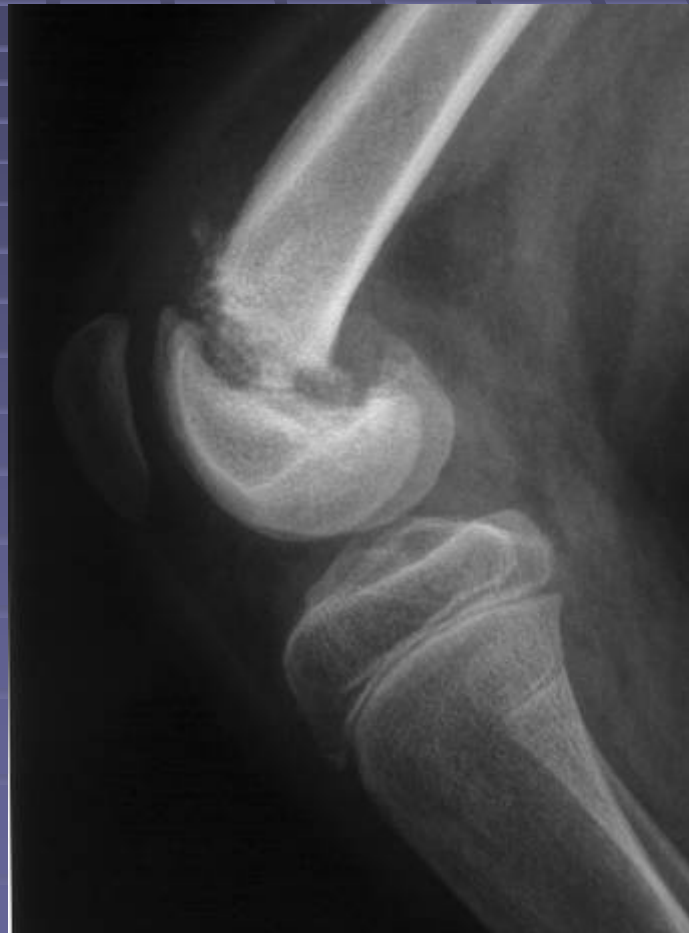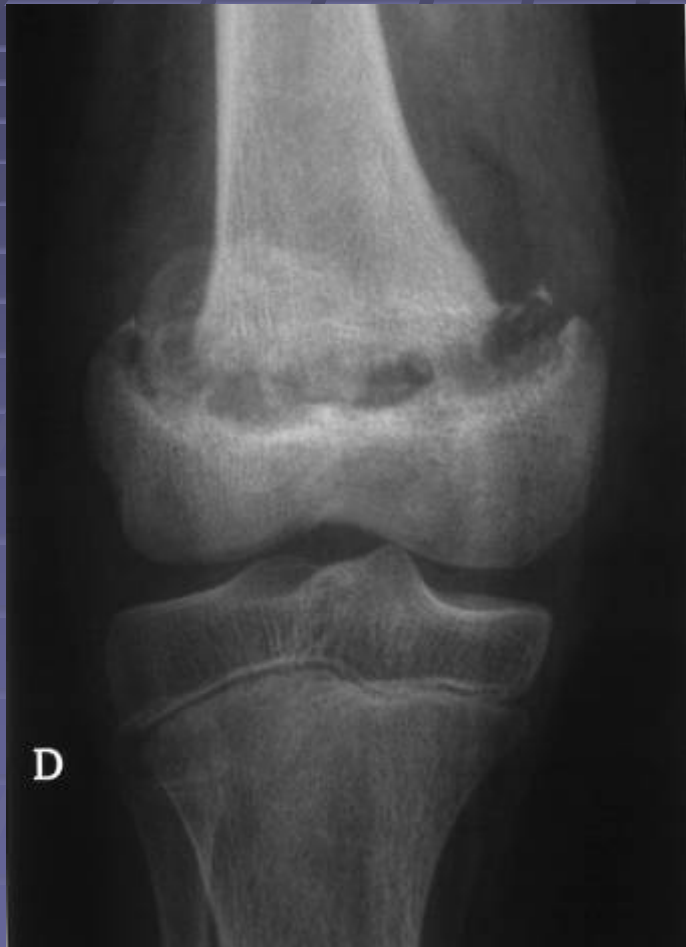- Qualité de l'appareillage
- Prévention - Education
- Perturbe la stratégie chirurgicale

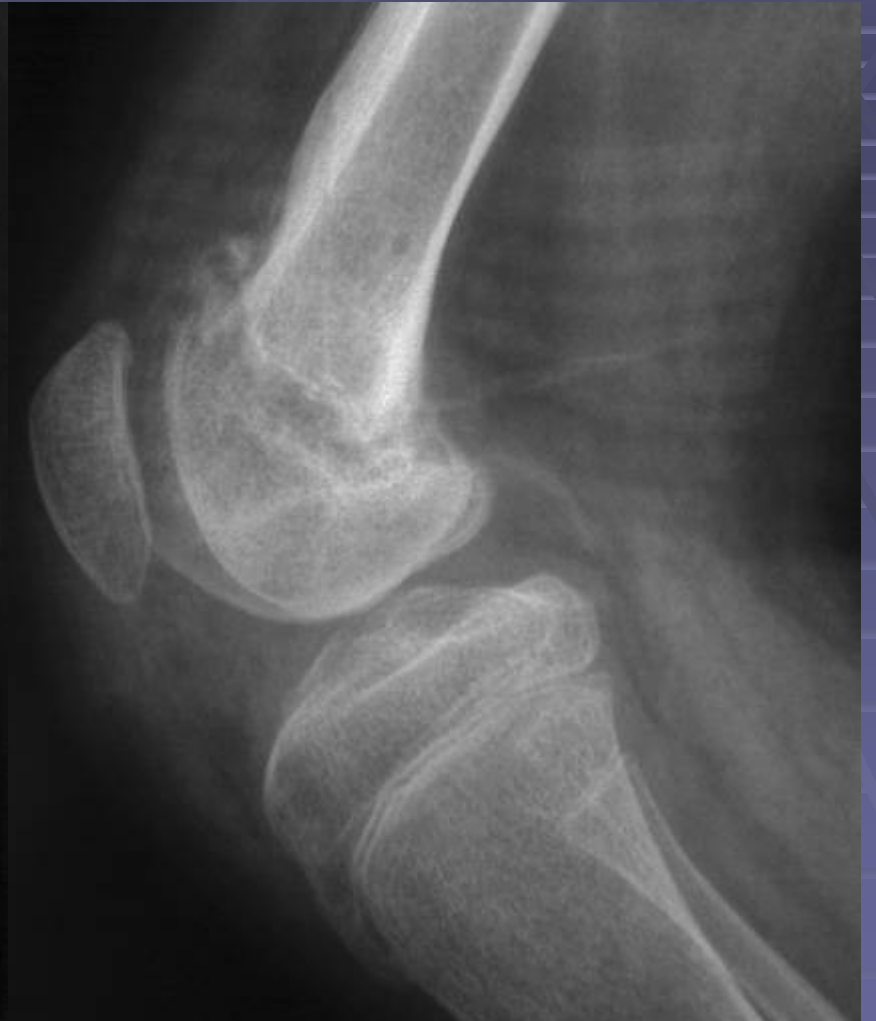
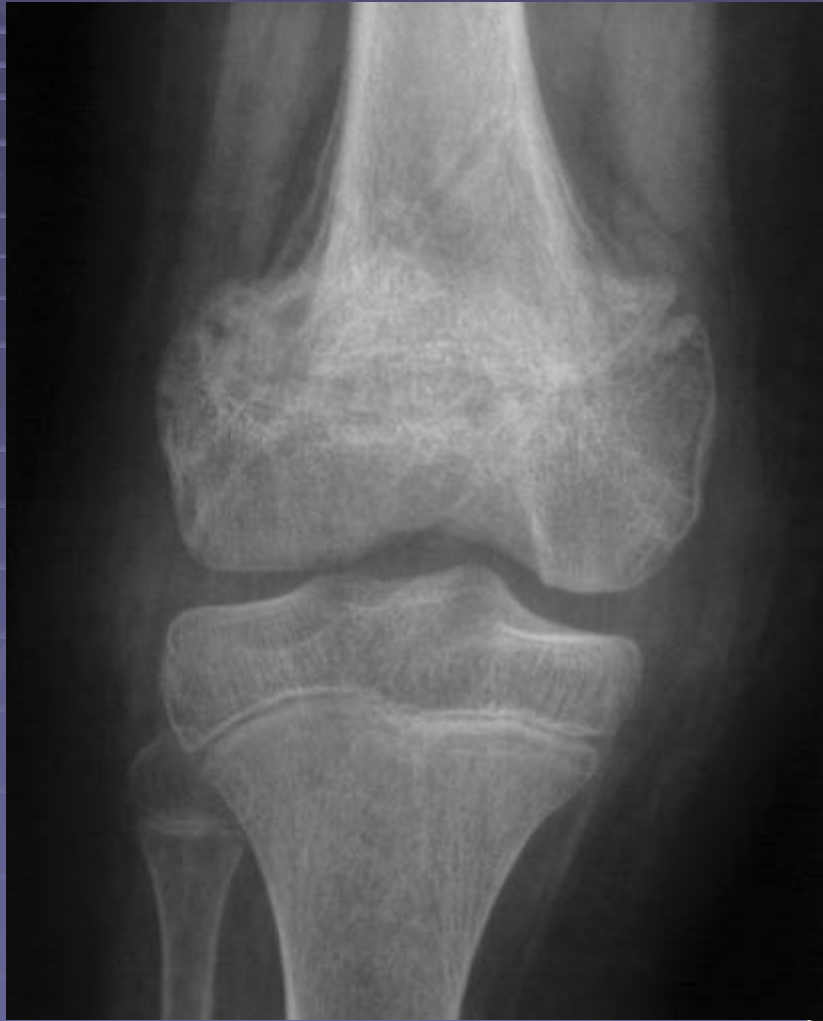
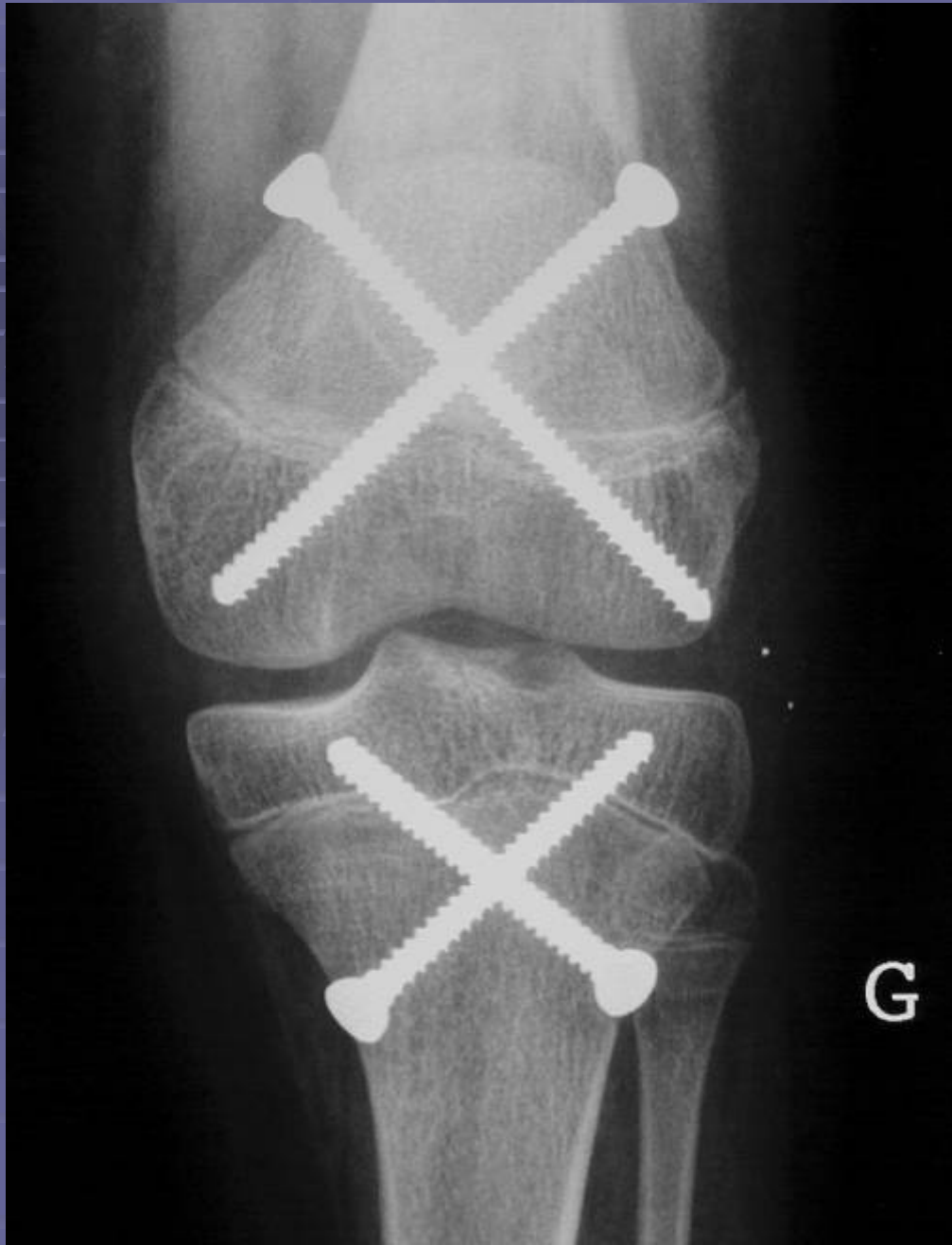# Fractures pathologiques



# DE chroniques

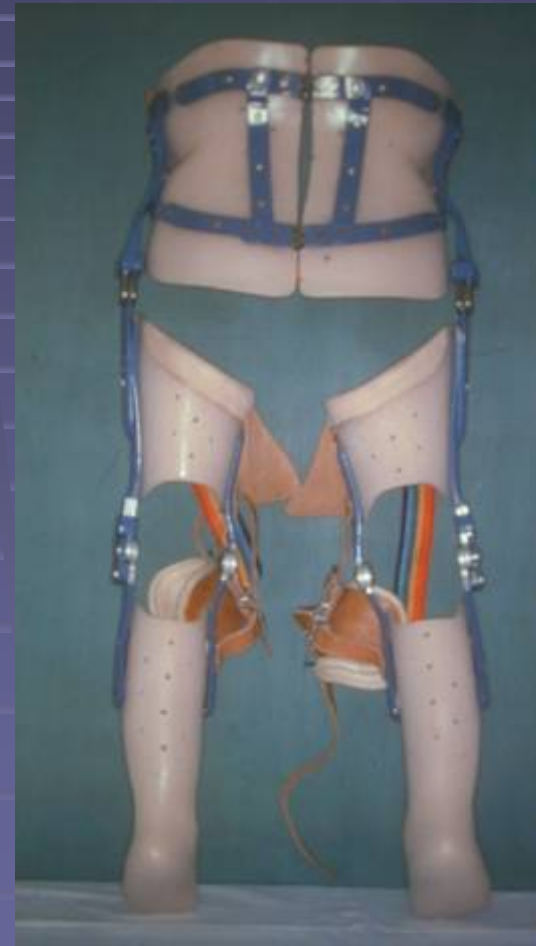






# Conclusion 1

- Appareillage ++++++
- En fonction du niveau lésionnel
- Difficile
- Spécialisé
- Renouvellement fréquent
  - Coût +++
- Adaptation cutanée
- Verticalisation  
« obsessionnelle »
- Age limite





# Conclusion 2

- KINESITHERAPIE
- Mobilisation précoce
- Entretien musculaire
- Lutte contre rétractions
- Prévention des Complications cutanées
- Prévention de l'ostéoporose
- Verticalisation +++



# Conclusion 3

- Chirurgien
- Jamais seul
- Connaissance de la pathologie
- Opérer le moins possible
  
- Moyenne : 1 intervention par an
- Sharrard :
  - « Birthday Surgery »
  
- Diagnostic anténatal

