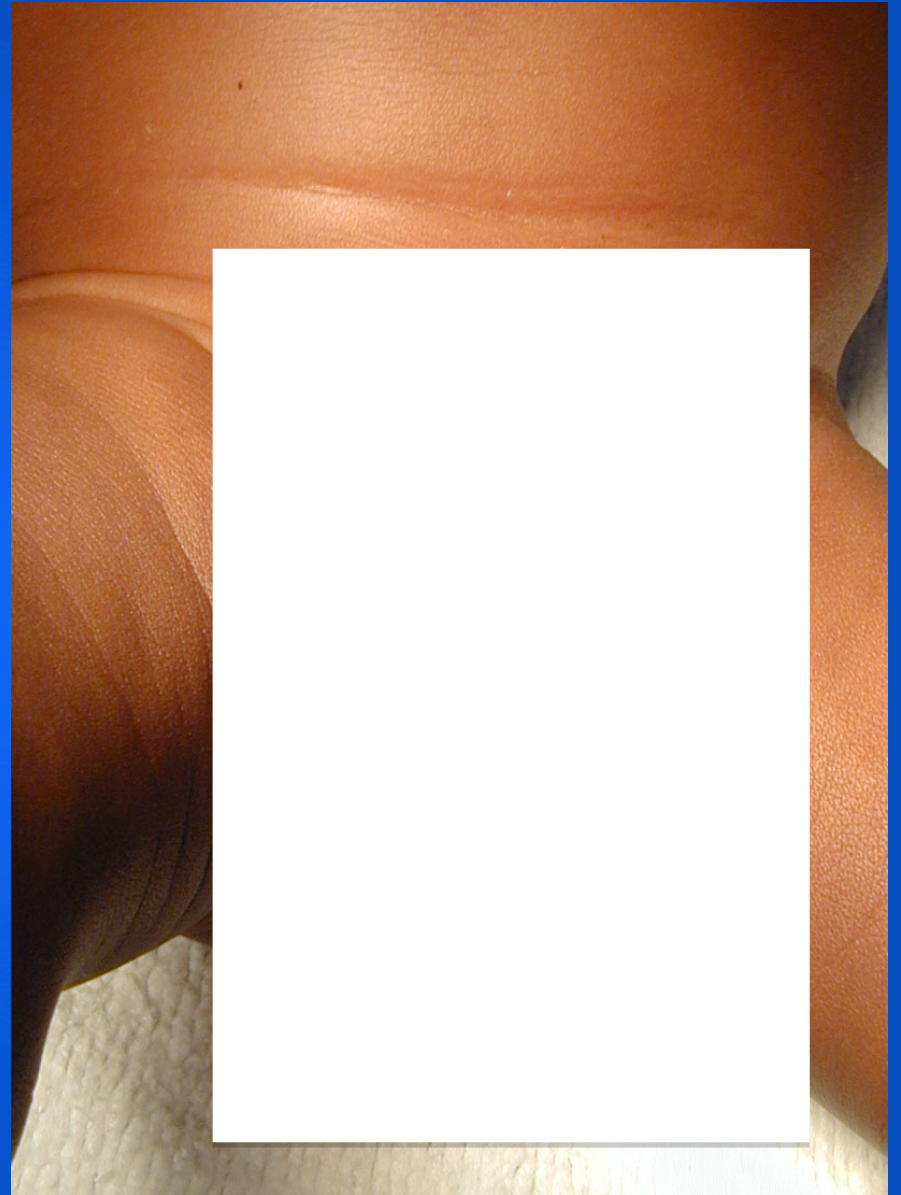


# HERNIE DE L' OVAIRE

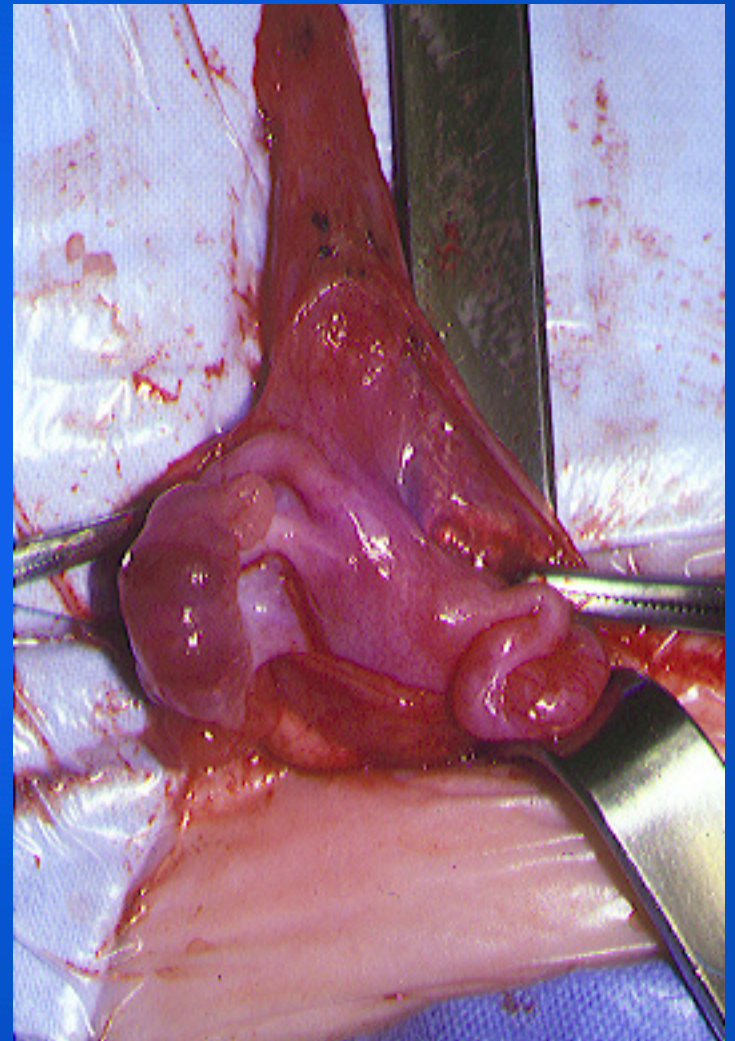
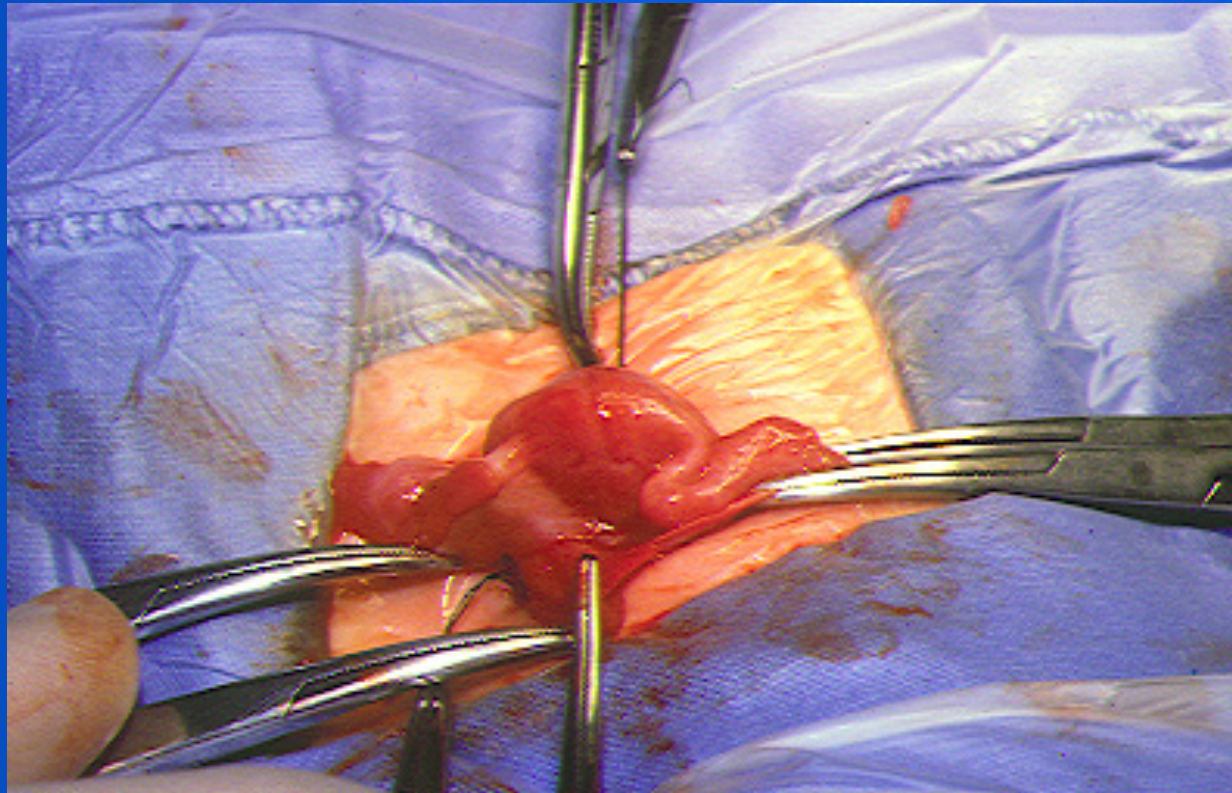
- **Migration de l' ovaire dans une persistance du canal de Nüeck (équivalent du canal péritonéo-vaginal).**
- **Sa présence est intermittente et isolée.**
- **Apparaît habituellement à la fin du premier mois de vie.**

- **Masse ovoïde palpée au sommet d' une grande lèvre.**
- **Diagnostic différentiel:**
  - **Adénopathies sous le ligament inguinal**
- **Hernie bilatérale:**
  - **Insensibilité complète aux androgènes (caryotype 46 XY)?**



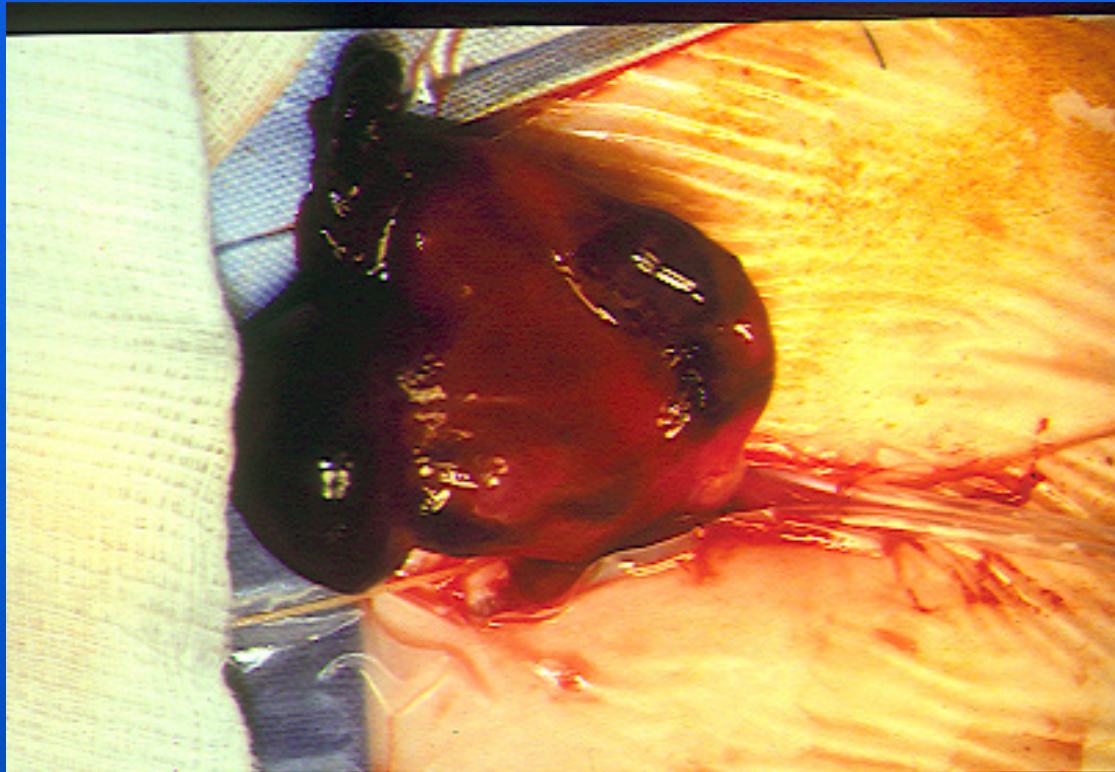


**Peut contenir l'utérus**



# Complications

**Nécrose ovarienne très rare**



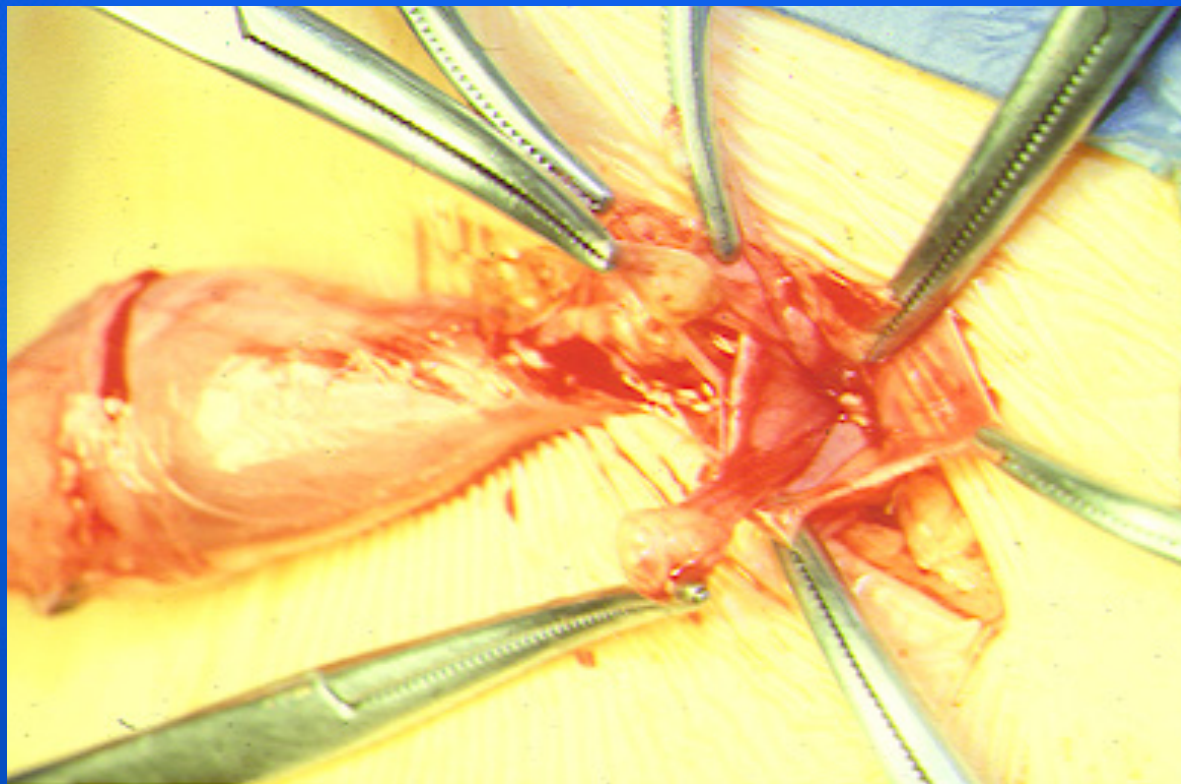


# Evolution

**Se transforme en hernie inguinale  
digestive après 6-8 mois**

# Kyste du canal de Nuck

Difficile à différencier de la hernie de l'ovaire



# Traitement chirurgical

**Non urgent sauf très rare complication**

**Vérifier la trompe**

**Fixer le ligament rond**

