

Prune belly

3,2/100000 naissances

Distension de la paroi abdominale

Sténose ou aplasie de l'urètre antérieur

Cryptorchidie

Uropathie avec mégauretère, mégavessie

Ouraque parfois perméable

Diagnostic prénatal

Rare

Distension de la paroi abdominale

Mégalourèthre

Uropathie avec mégauretère, mégavessie

Oligoamnios

Hypoplasie pulmonaire

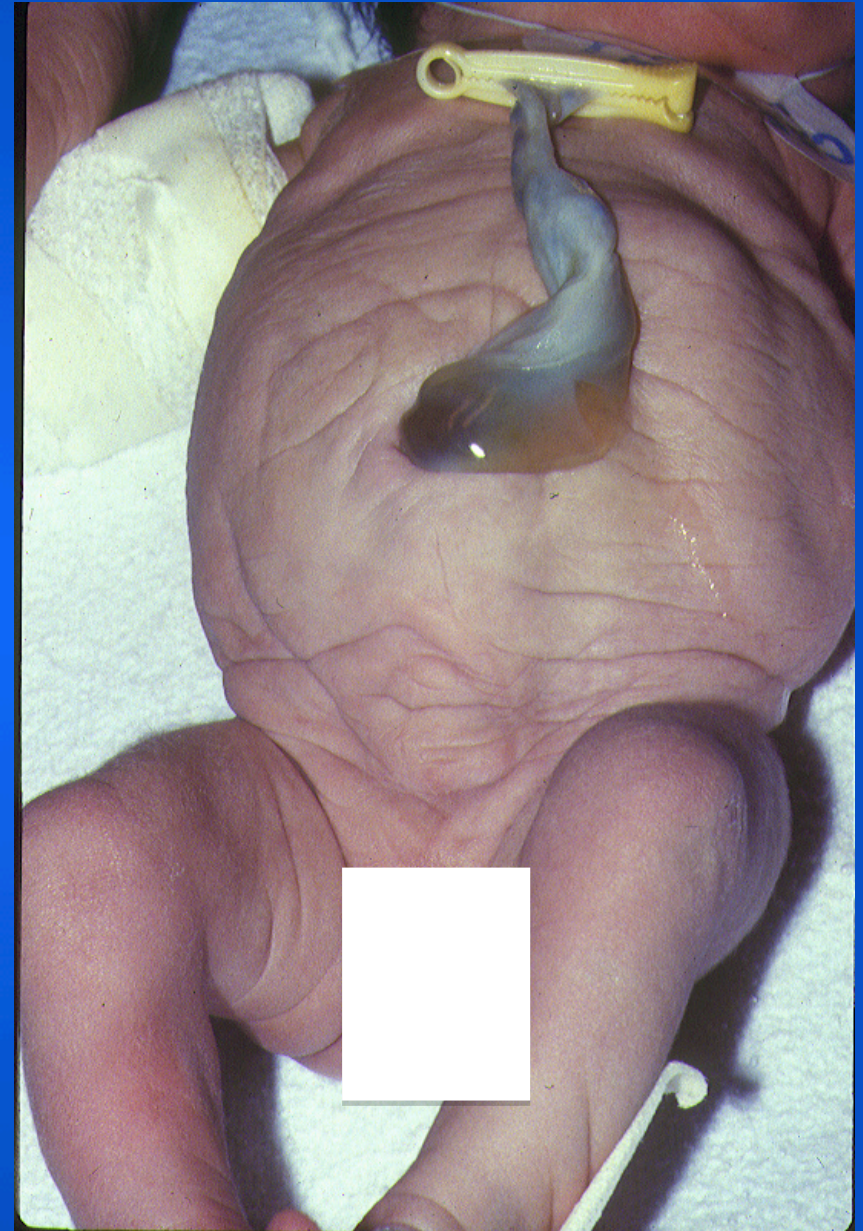
Bilan néonatal

Clinique

État de l'abdomen
cryptorchidie

Urologique

Fonction rénale
imagerie



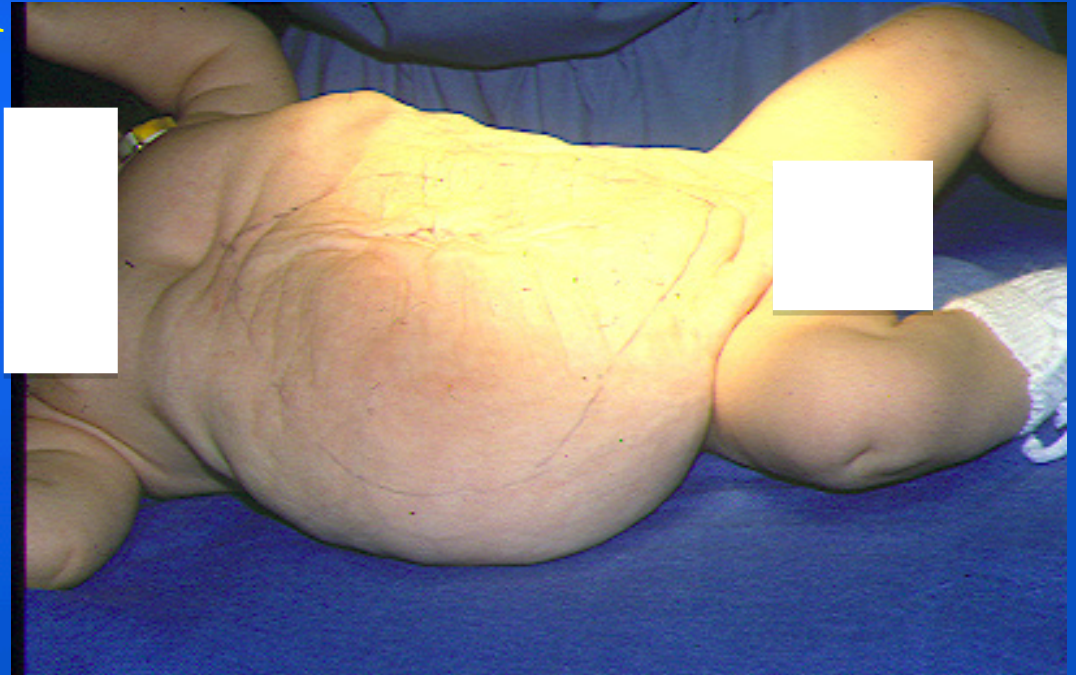
Bilan néonatal

Clinique

État de l'abdomen
cryptorchidie

Urologique

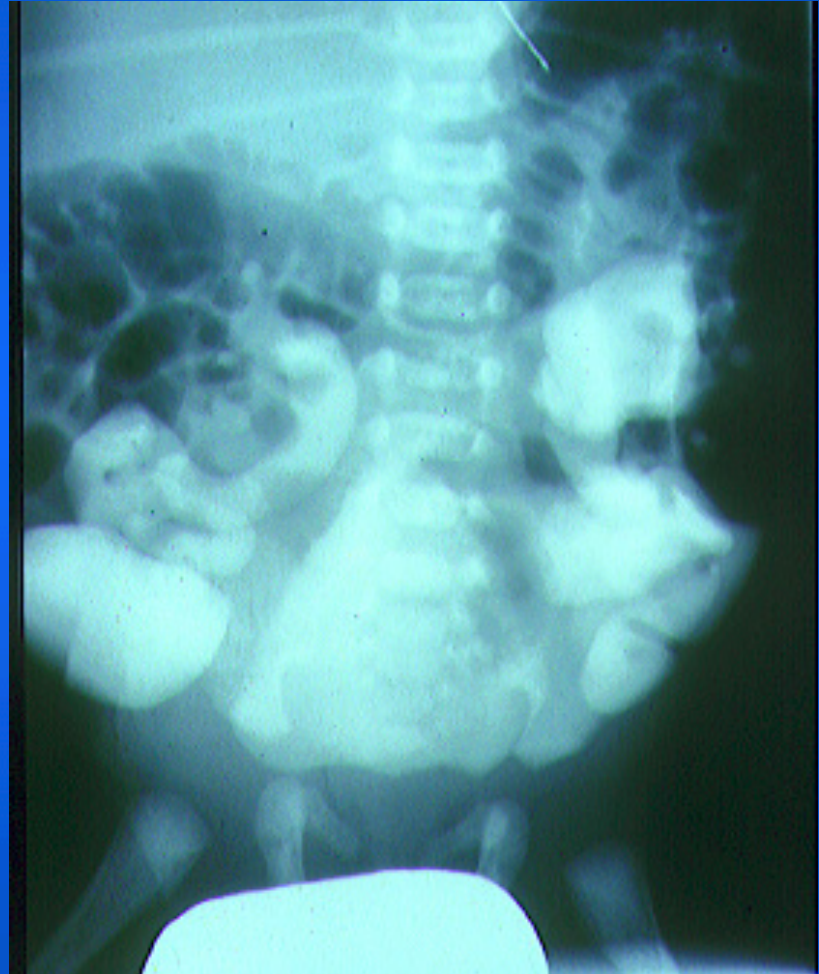
Fonction rénale
imagerie



Bilan néonatal

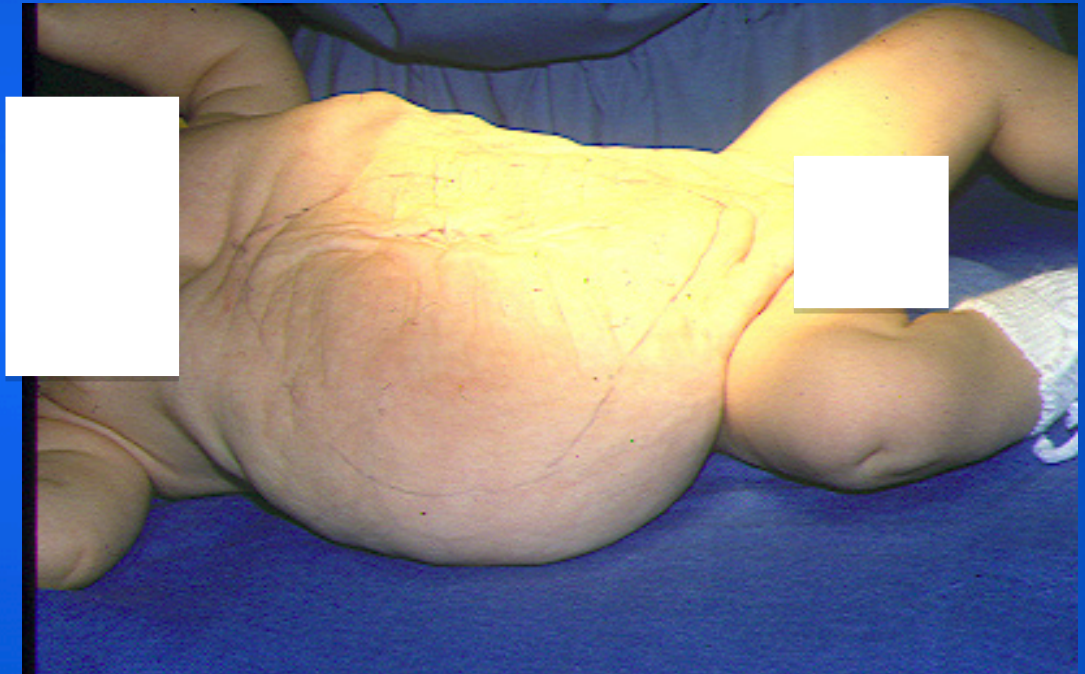Urologique

**Fonction rénale
imagerie**

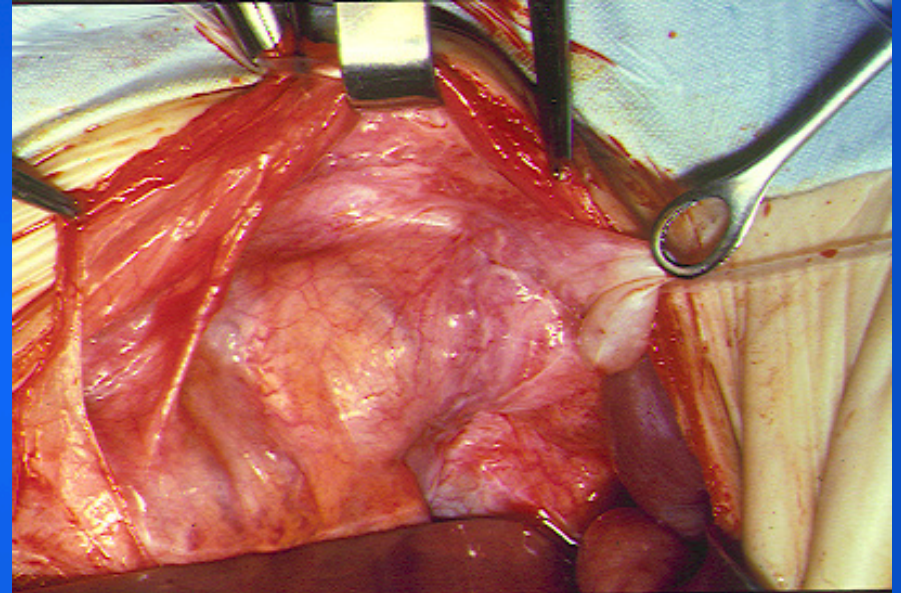
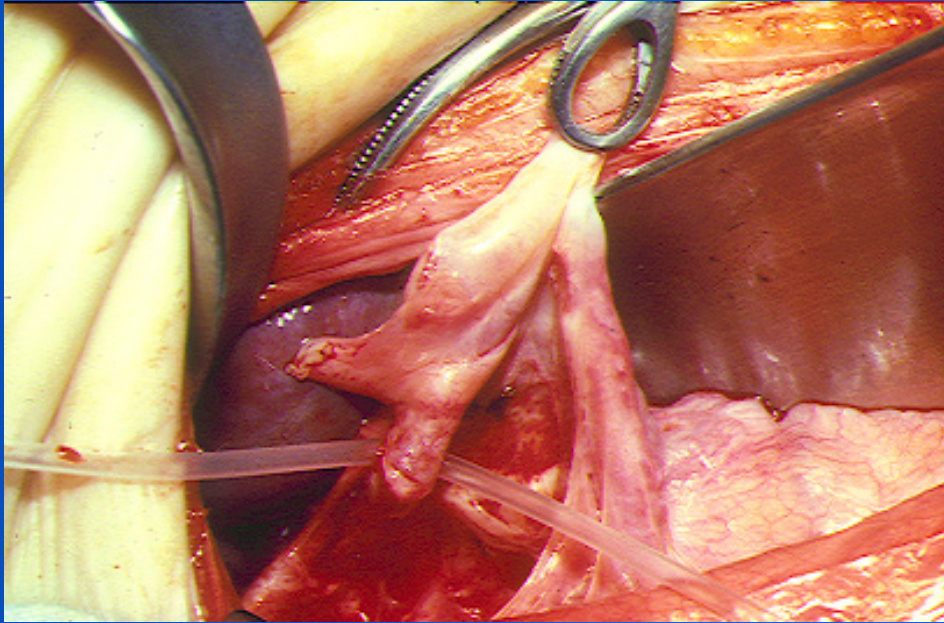


Traitement

De l' uropathie
De la cryptorchidie
Plastie abdominale



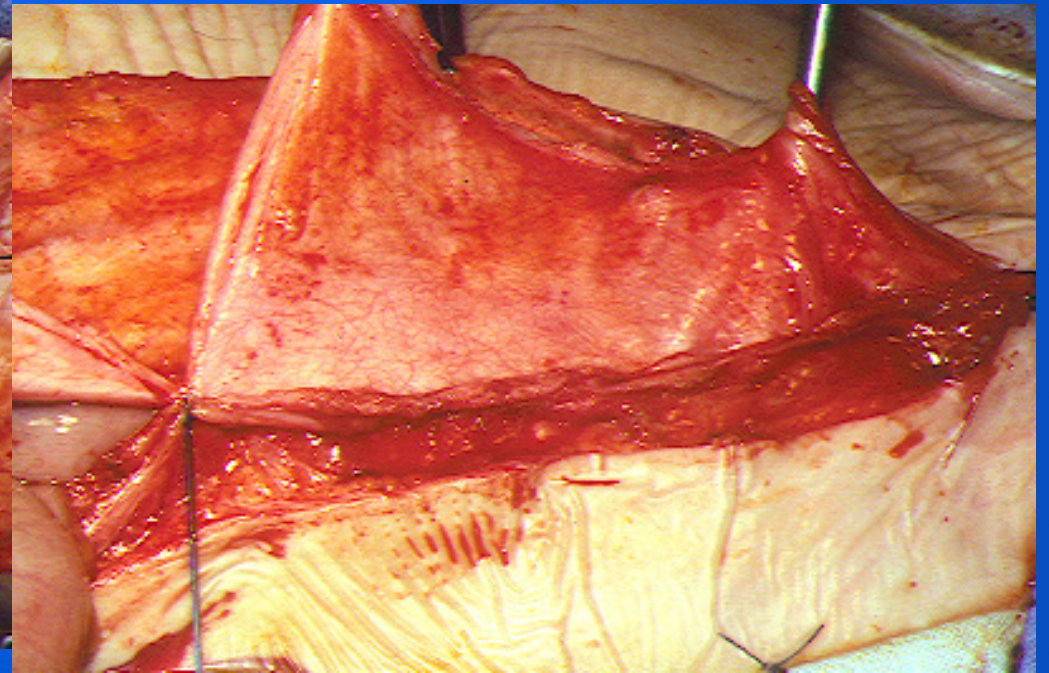
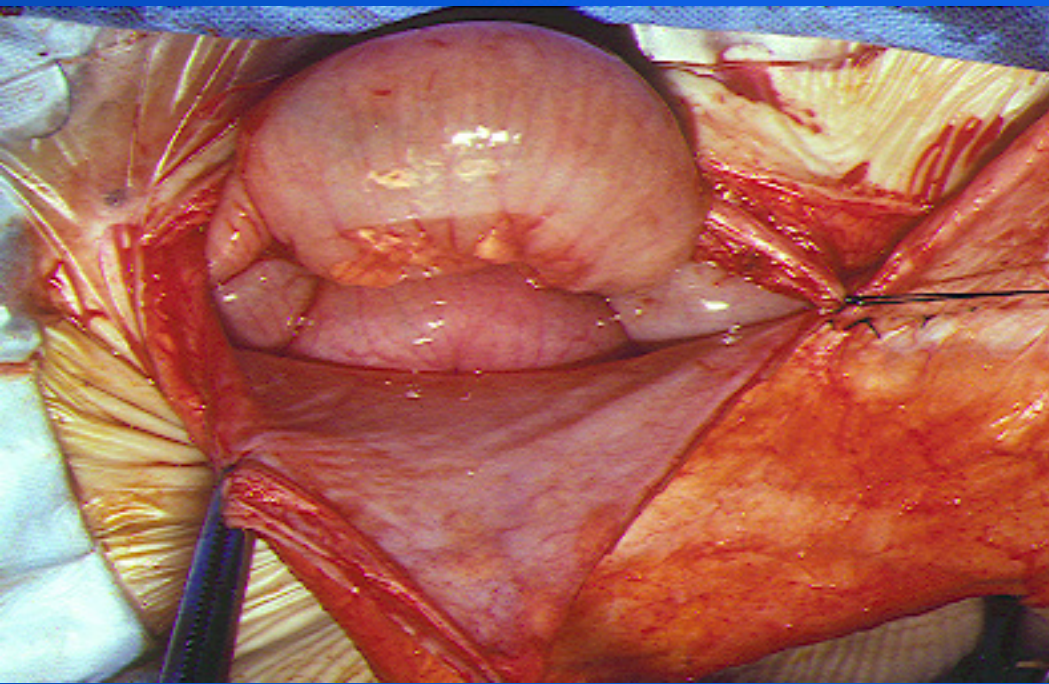
Traitement

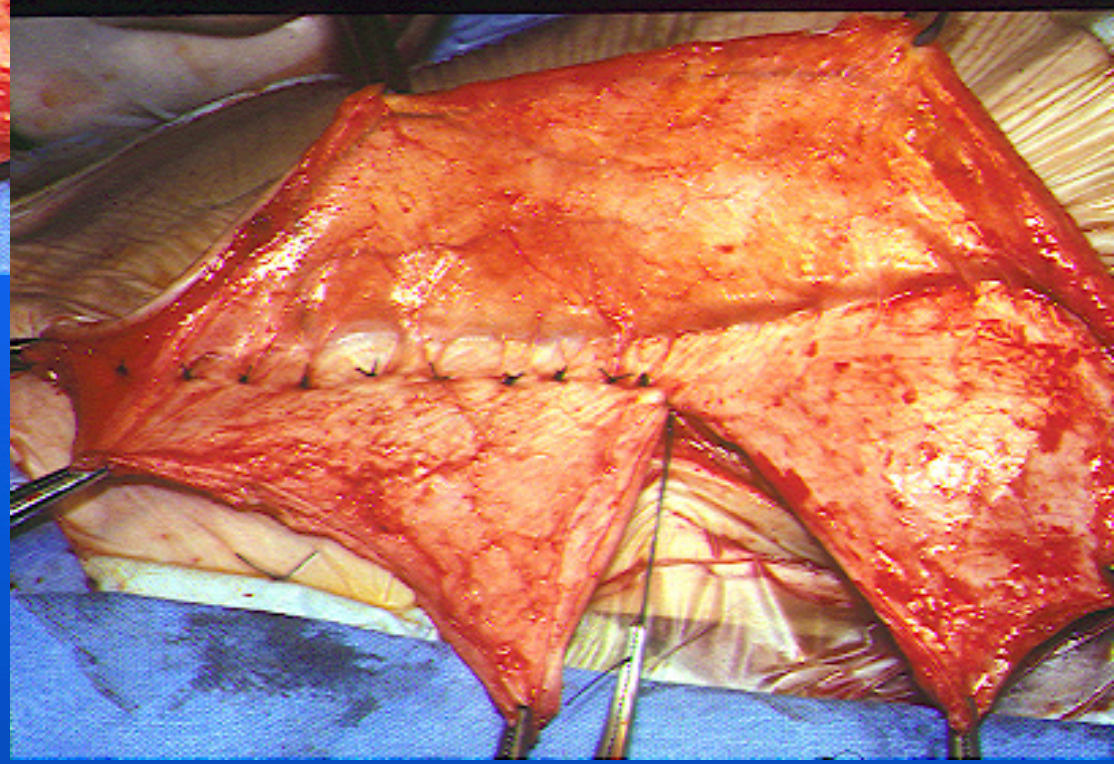
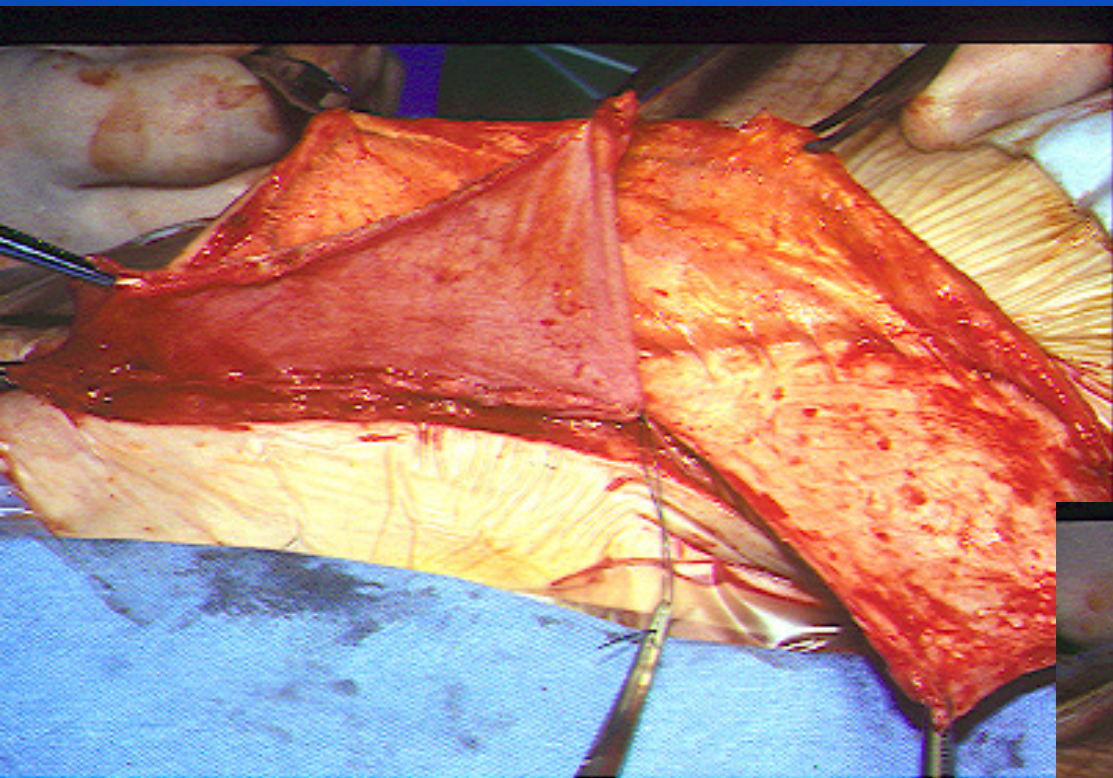


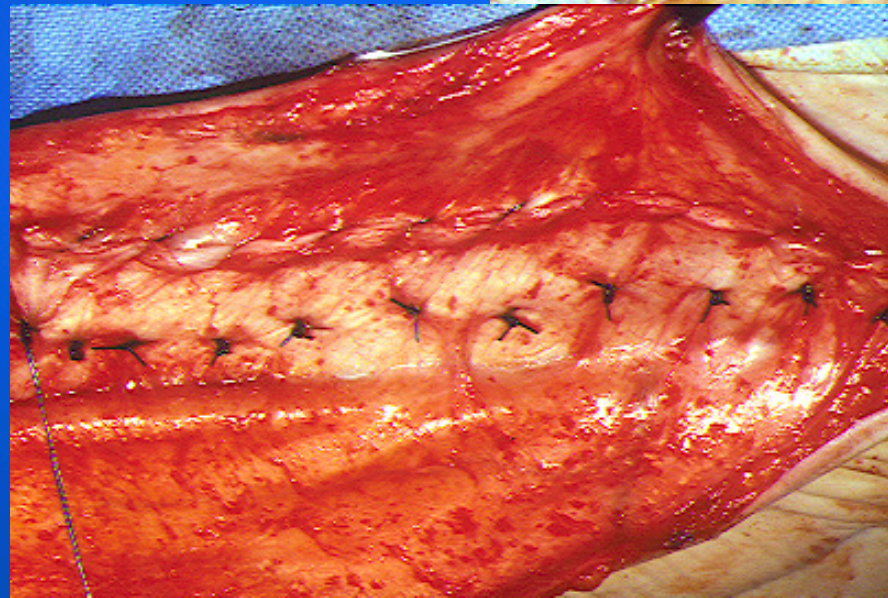
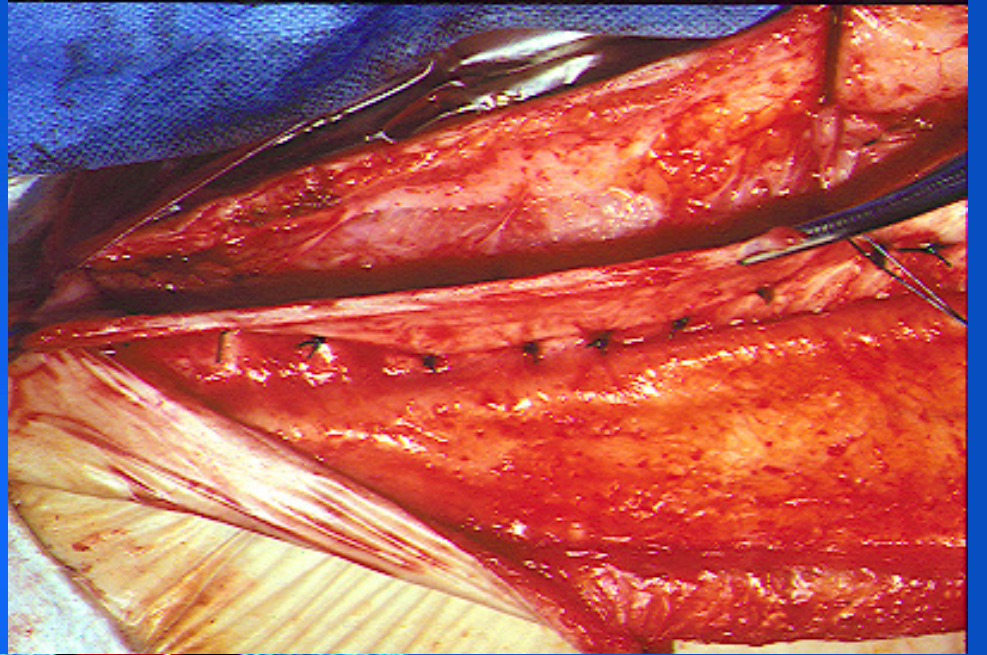
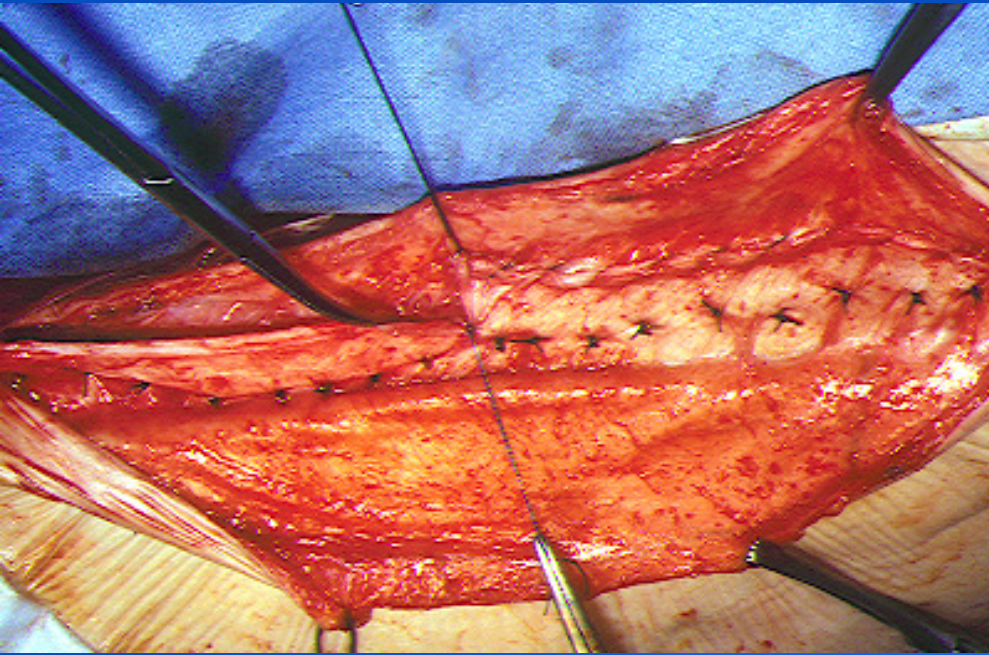
De la cryptorchidie

Sont le plus souvent stériles

Plastie abdominale

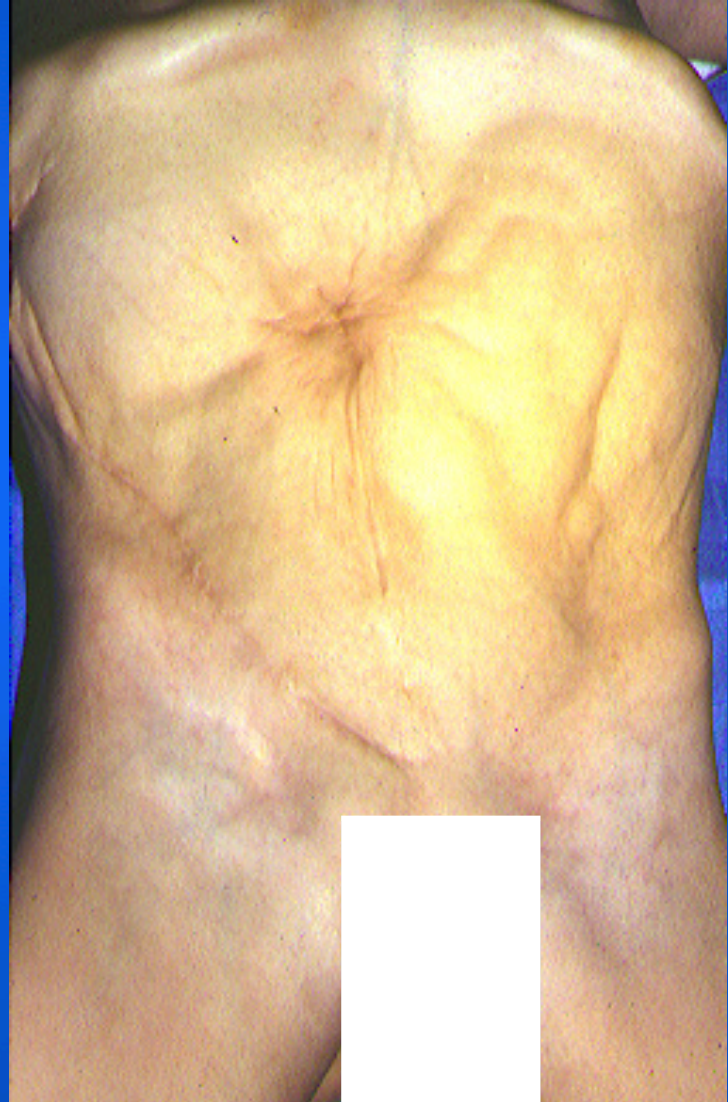





Traitement

Plastie abdominale



Pronostic

Variable selon la fonction rénale

Le plus souvent stériles

Plastie abdominale bien supportée