

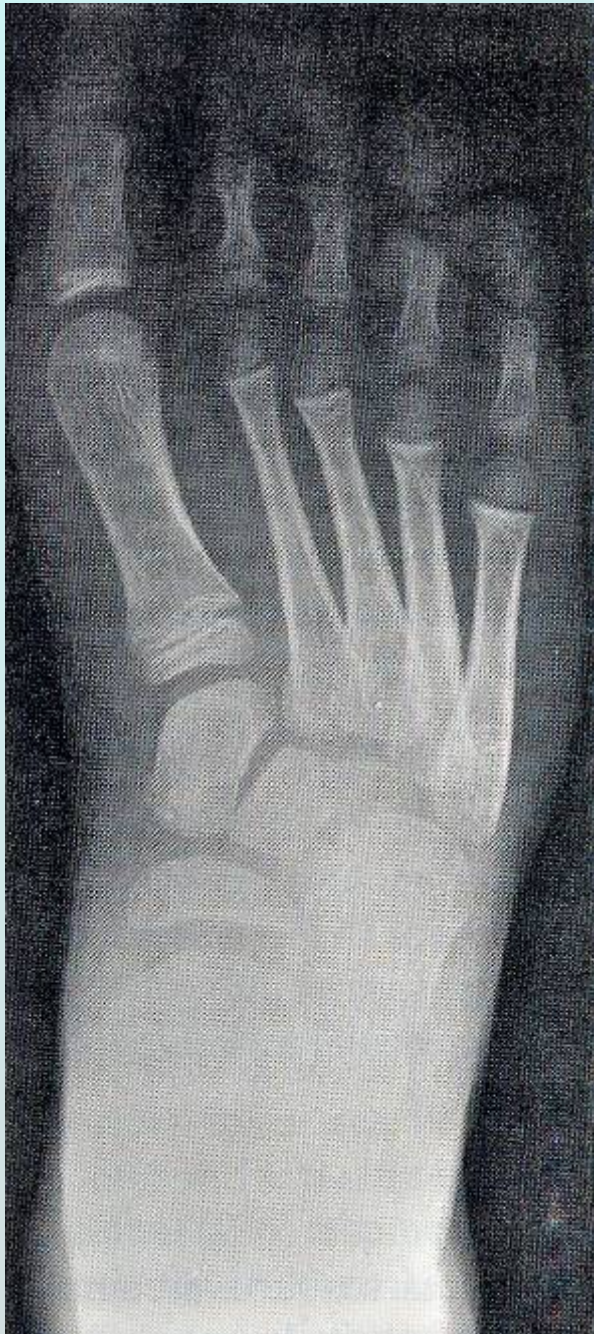

Collège Hospitalier et Universitaire
de Chirurgie Pédiatrique

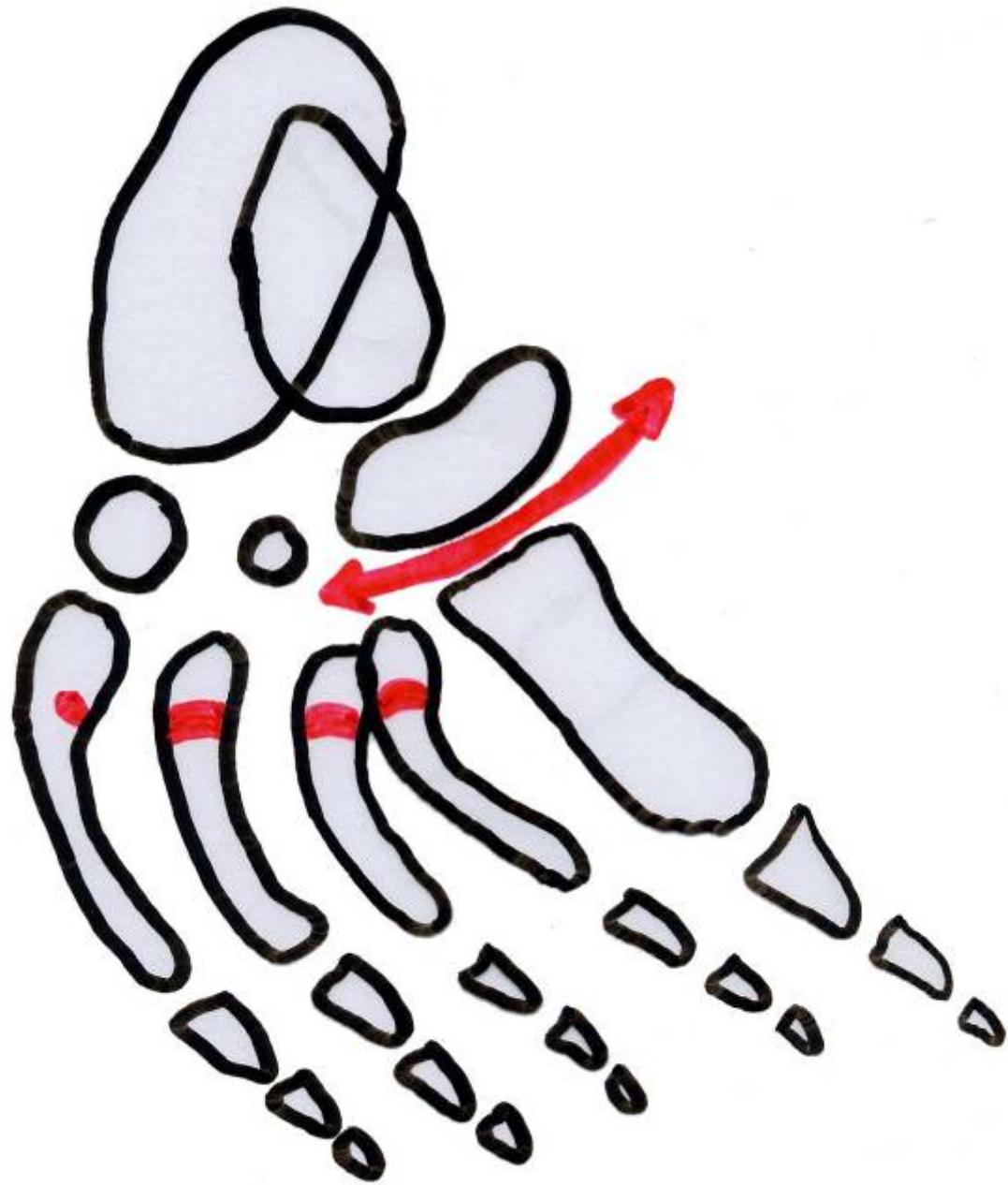
DESC de Chirurgie Pédiatrique
Session de Mars 2008 - PARIS

Intervention de Cahuzac Ostéotomie des métatarsiens


D. MOULIES

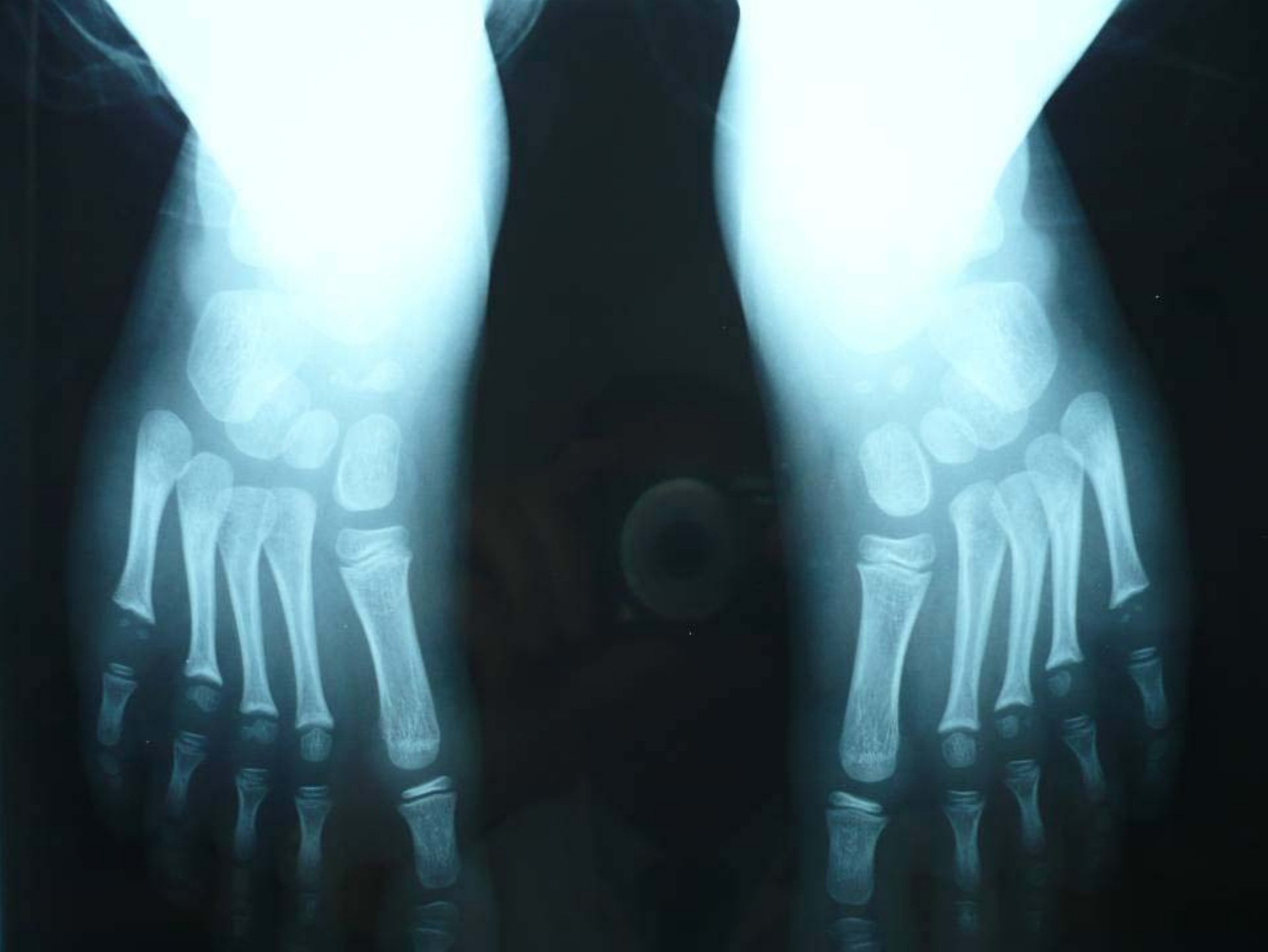

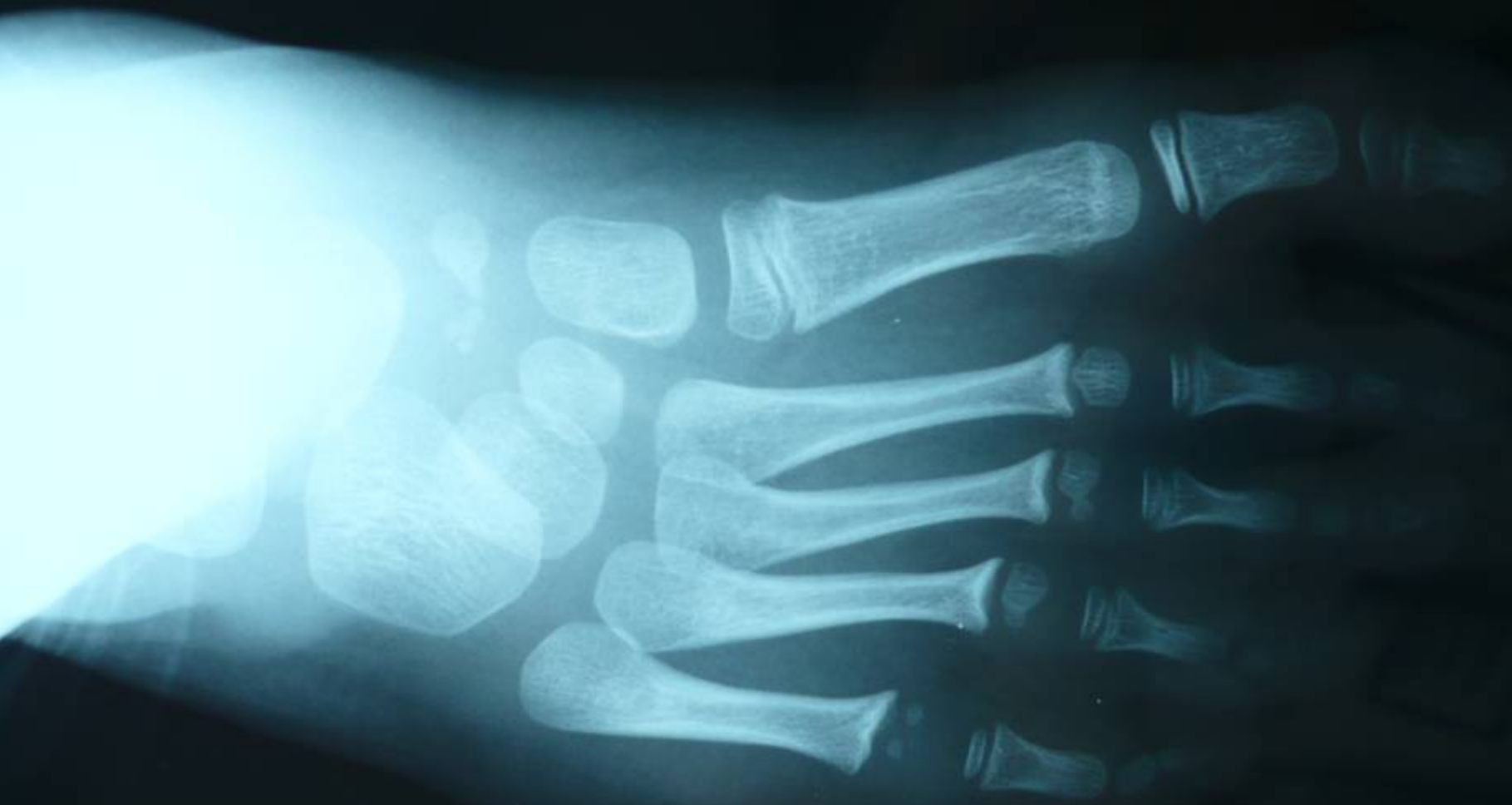- Moins de 10 ans
- Séquelles de métatarsus varus
- Déformation fixée
- Crosse de la base de métatarsiens

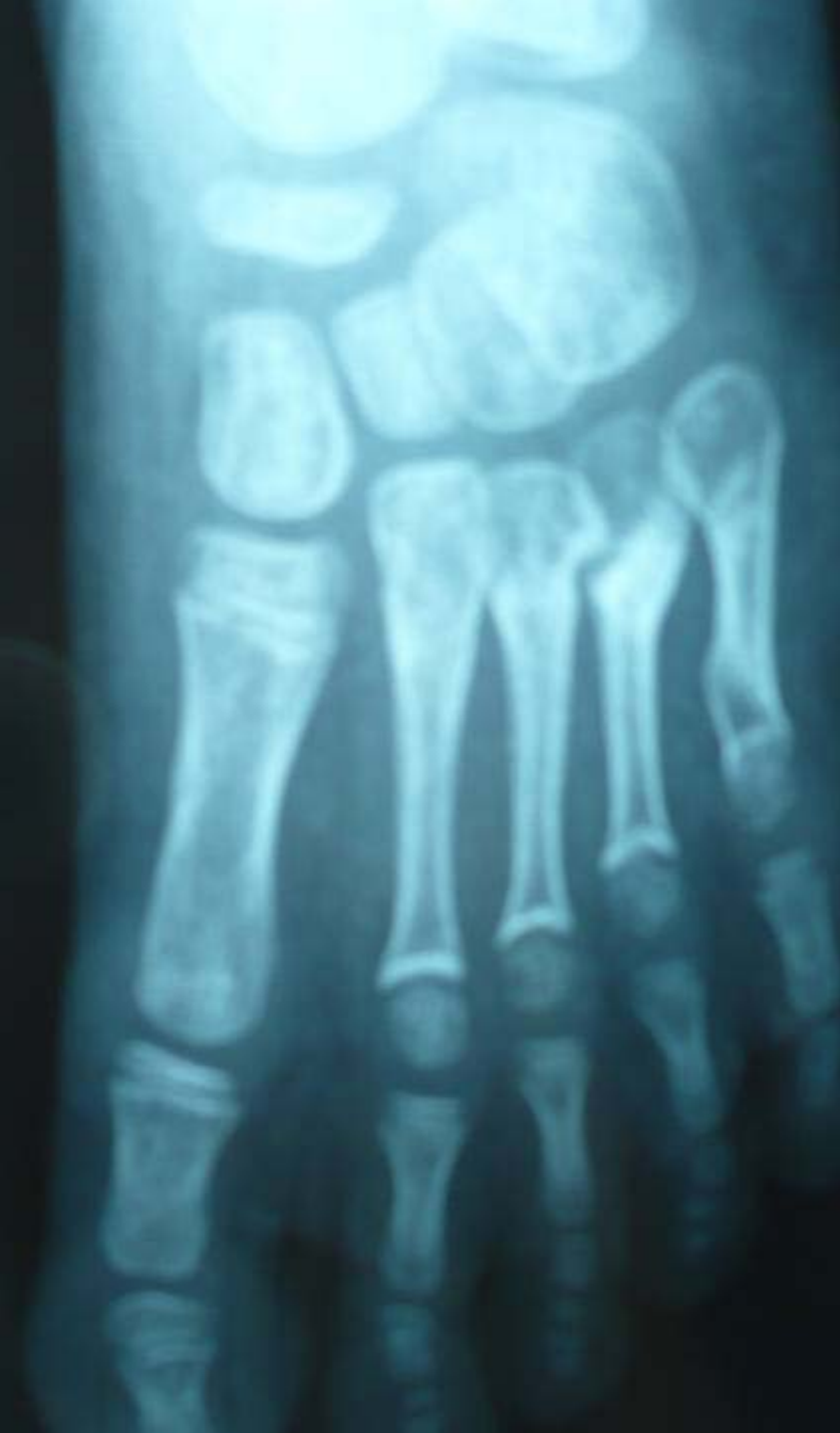
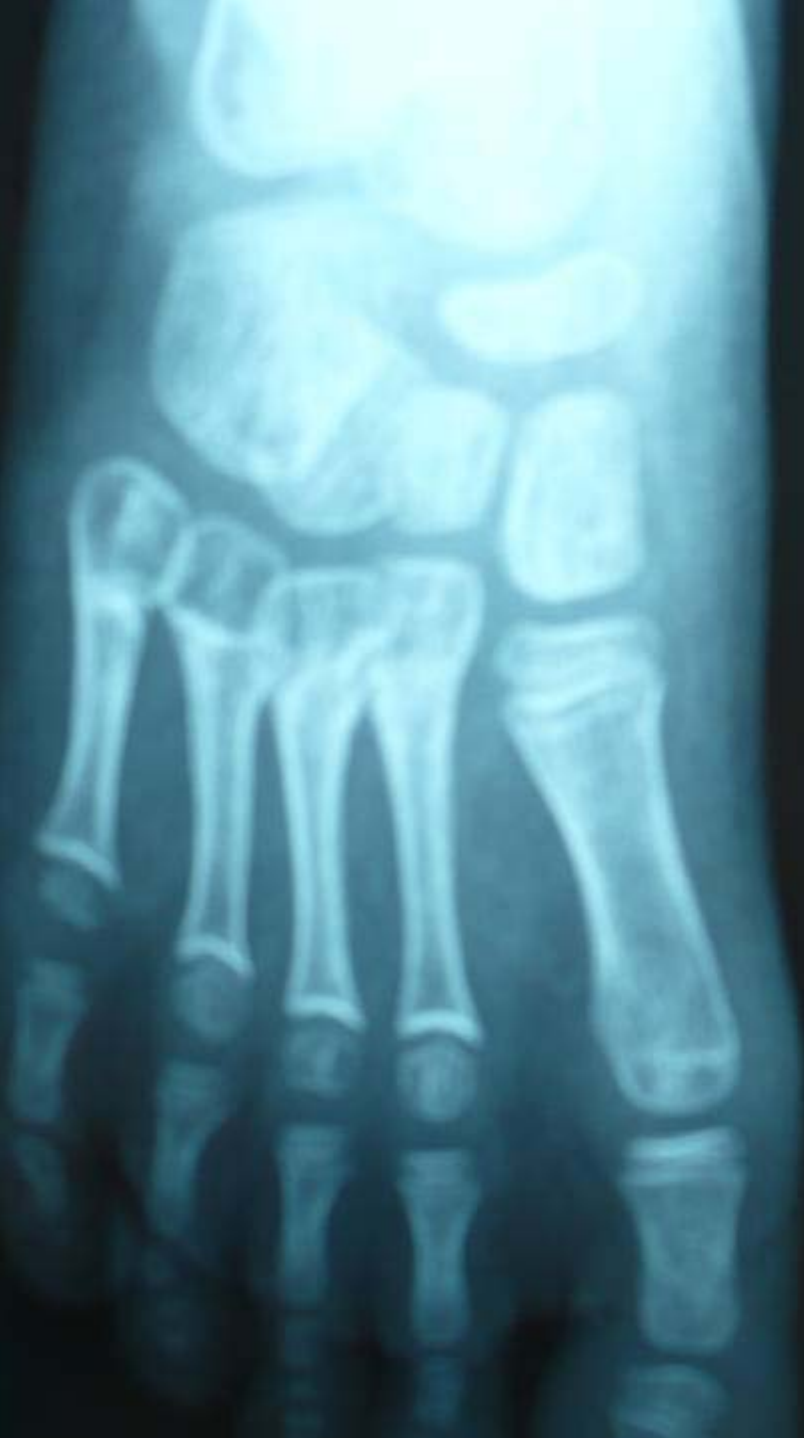
- Libération interne
- Ostéotomies 2 3 4 ~~5~~
- Curvilignes
- Double voie dorsale + voie interne
- Fixation par 2 broches en croix
- Plâtre avec broches (5 s). Nx plâtre
- Appui à 6 semaines Abl plâtre 2 mois









UTILE en cas de PMA non résolutif après 5 ans

COMPLEMENTAIRE

déformation fixée de l'avant pied
secondaire (PBVE)

associée à d'autres « réductions »

arrière pied

sous talienne

transferts tendineux