



Voies d'Abord du Pied

P. WICART

Prenez soin de la peau, elle vous le rendra

Prévention des complications cutanées

Ne pas pincer

Le moins possible d'écarteur

Grandes voies d'abord

Décollement péri-squelettique

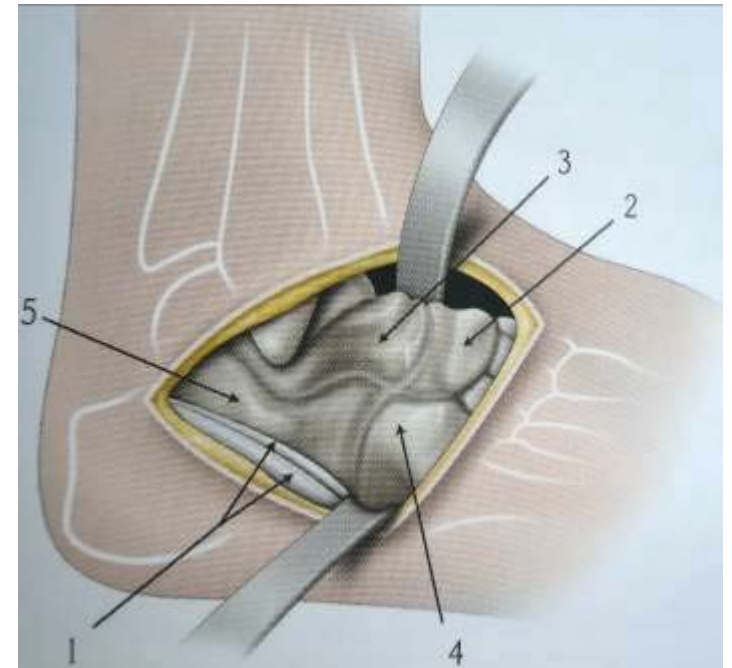
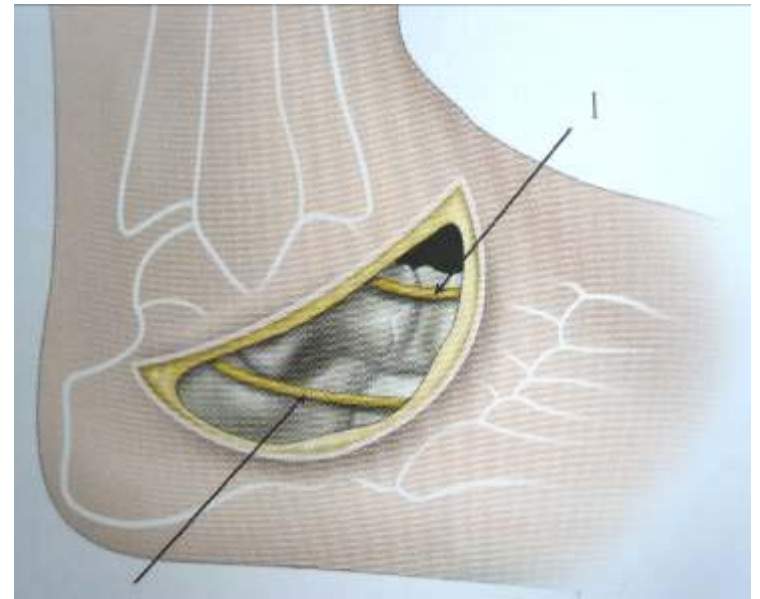
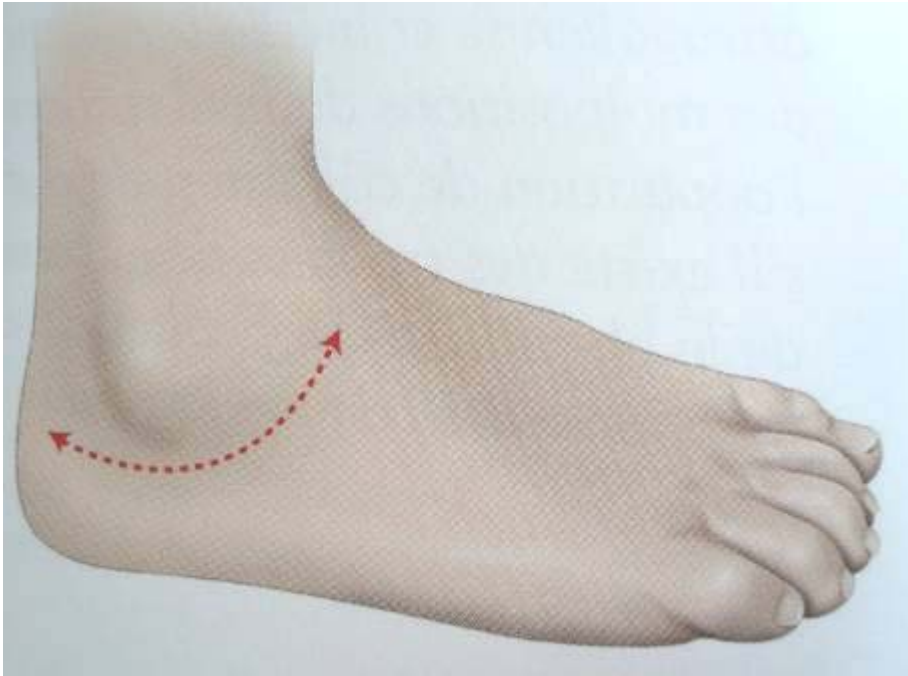
Voies latérales

Double arthrodèse

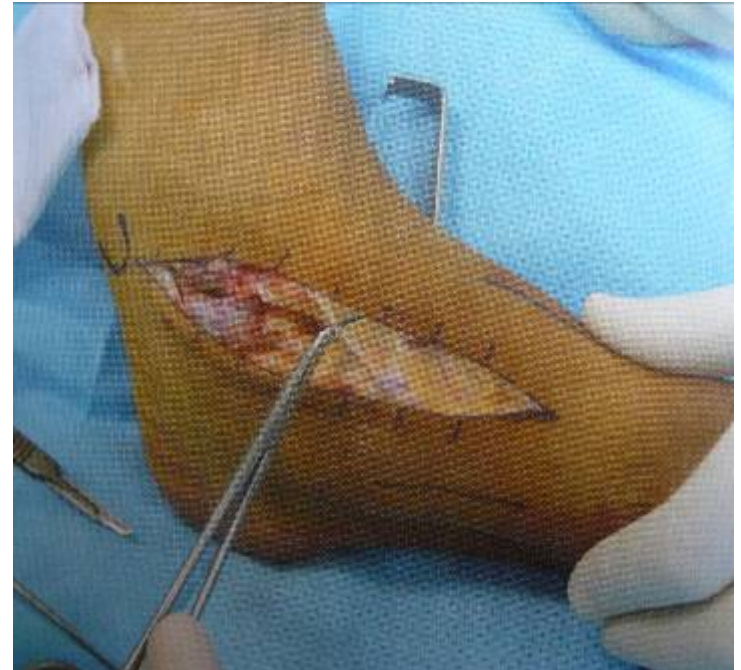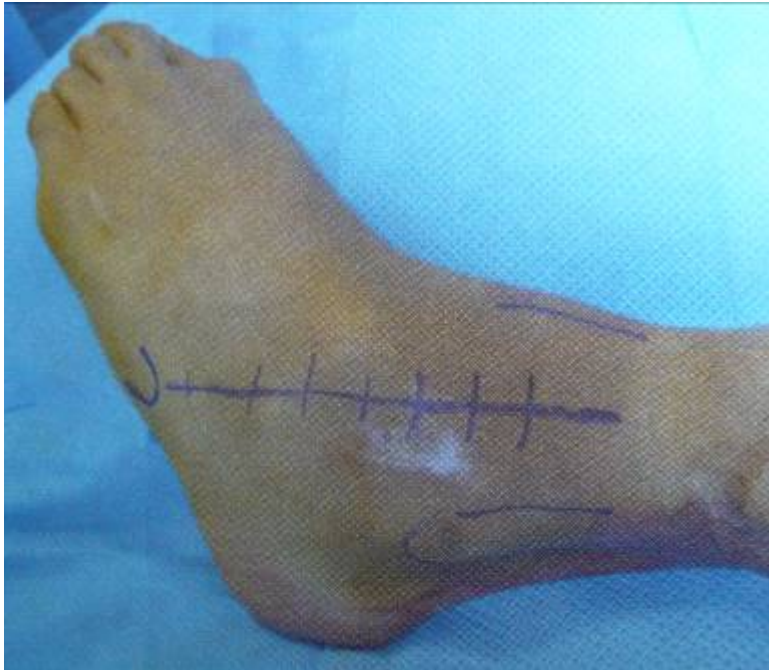Ostéotomies du calcaneum

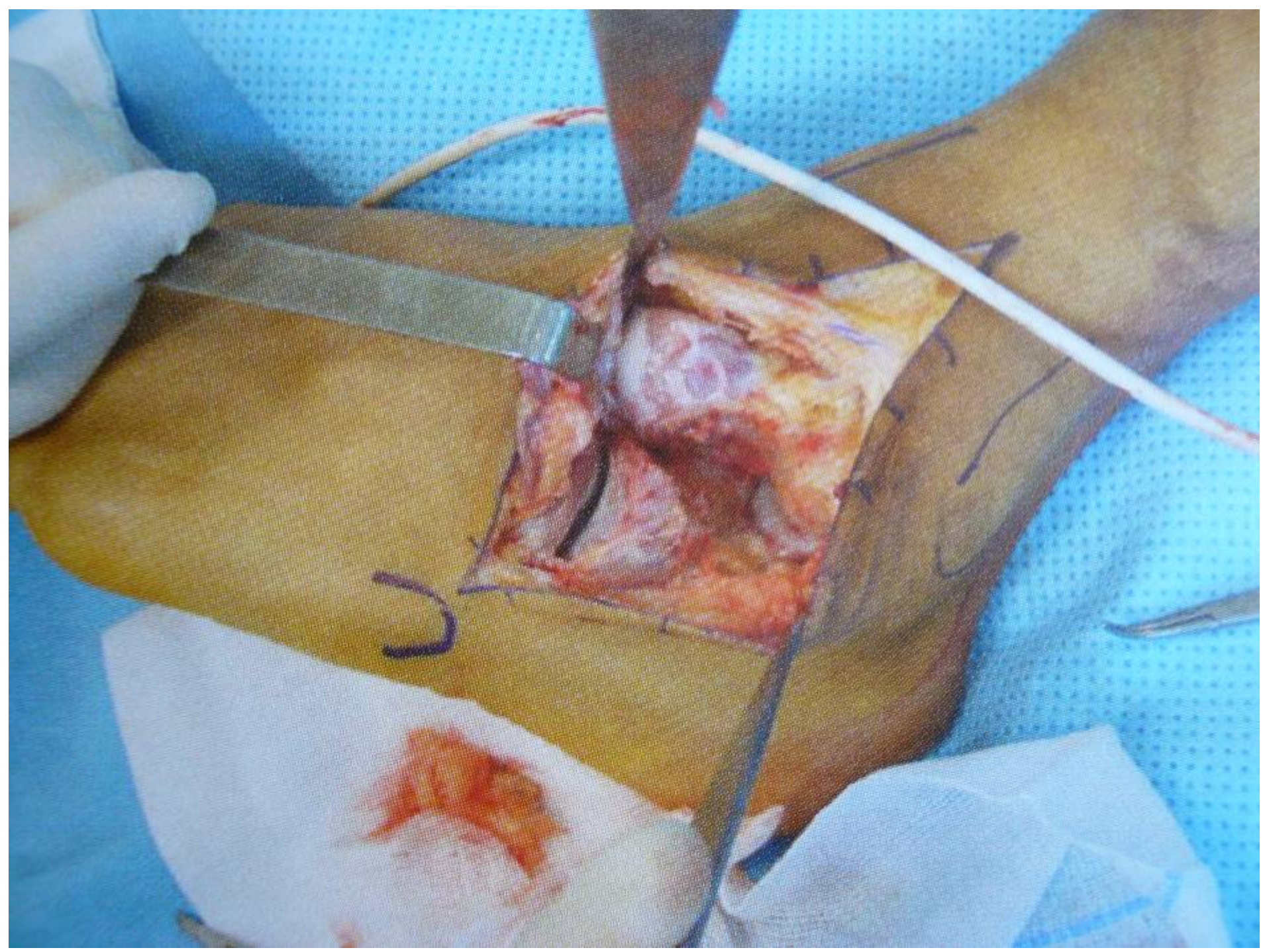
- **Allongement**
- **Résection distale intra-articulaire**

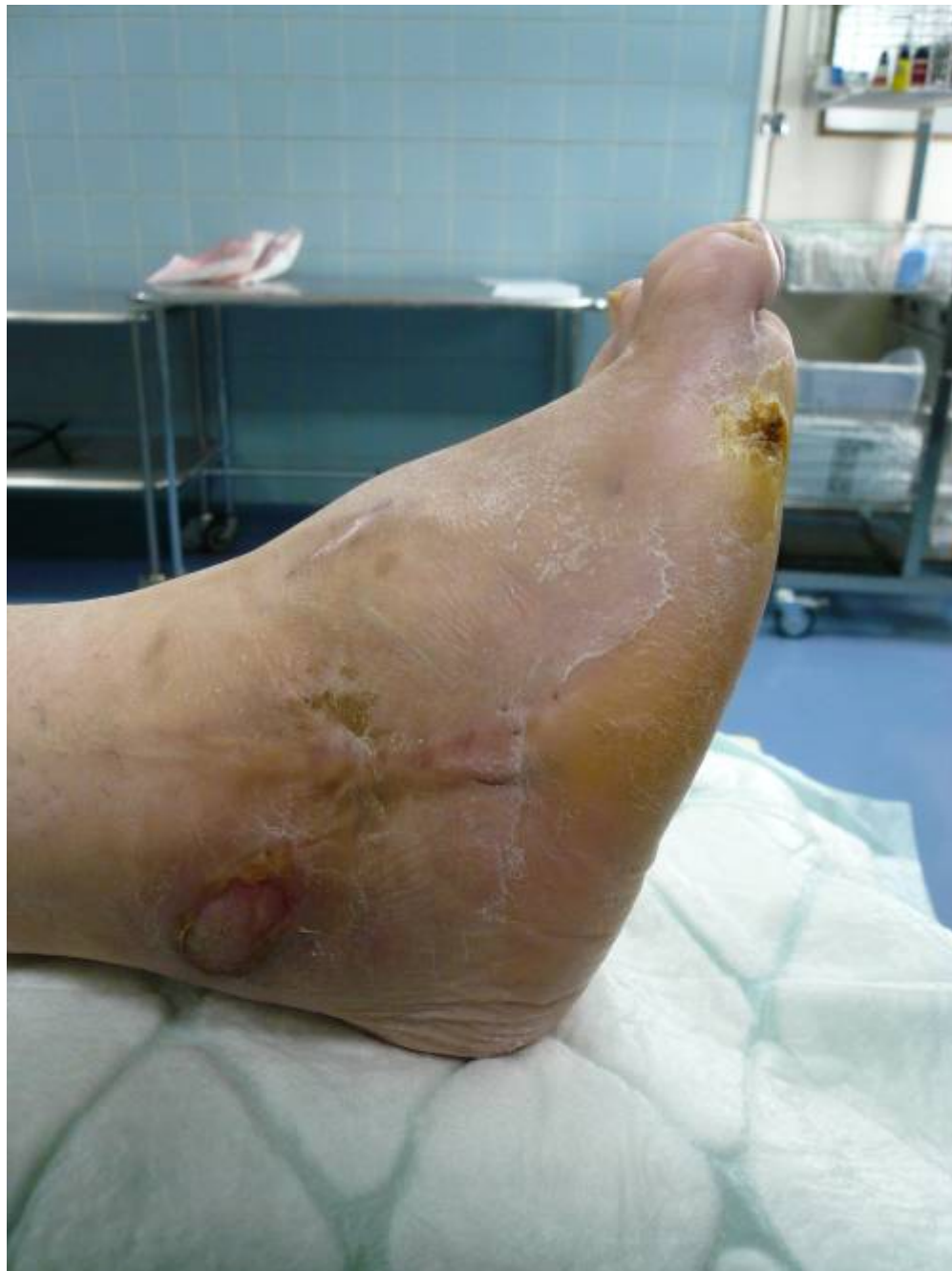Voie de Ducroquet

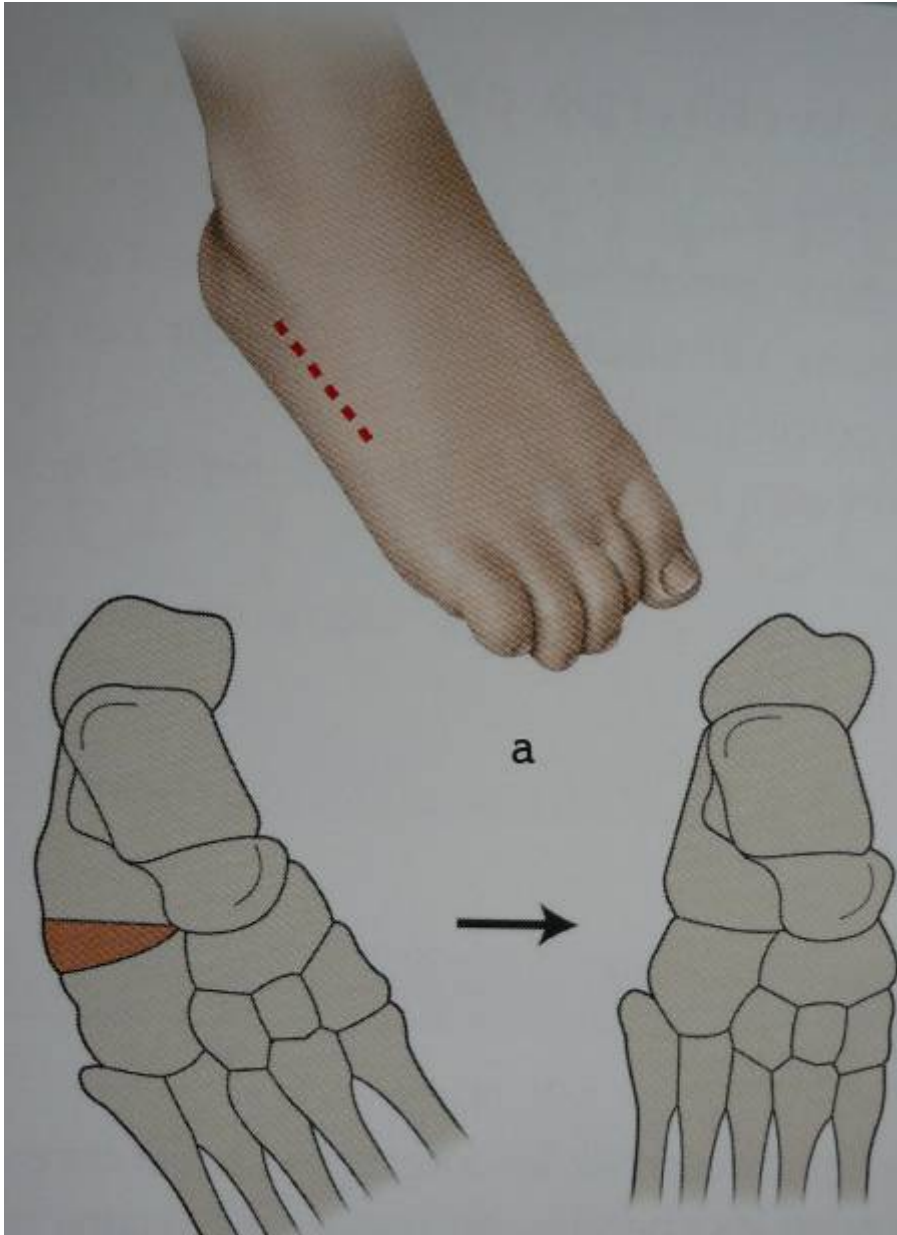


Voie antéro-latérale



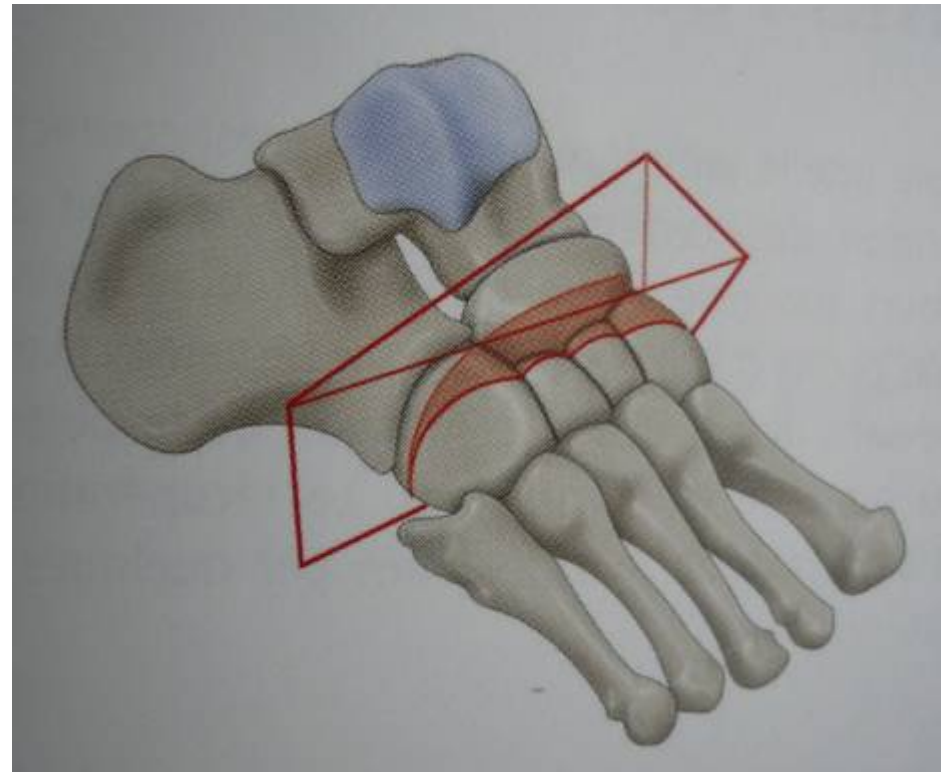
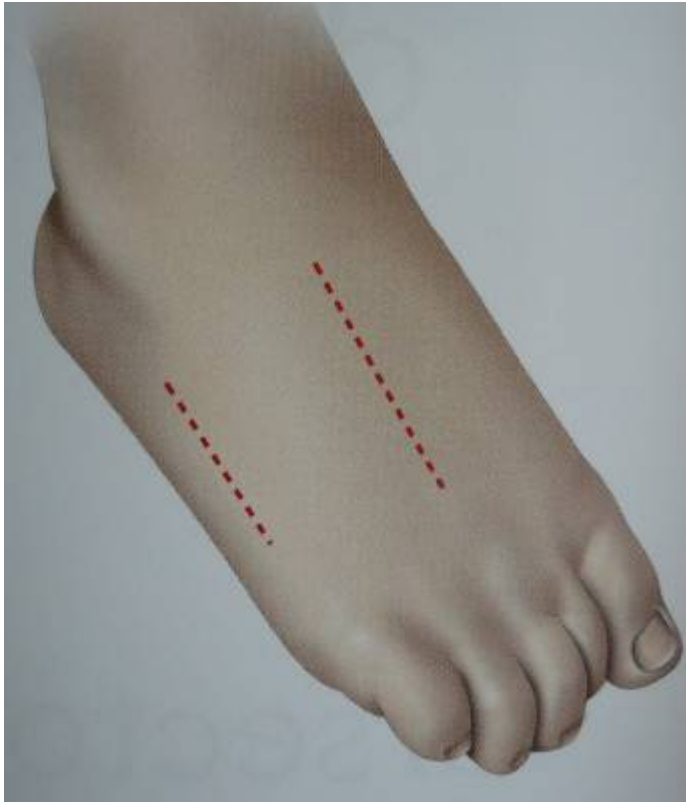



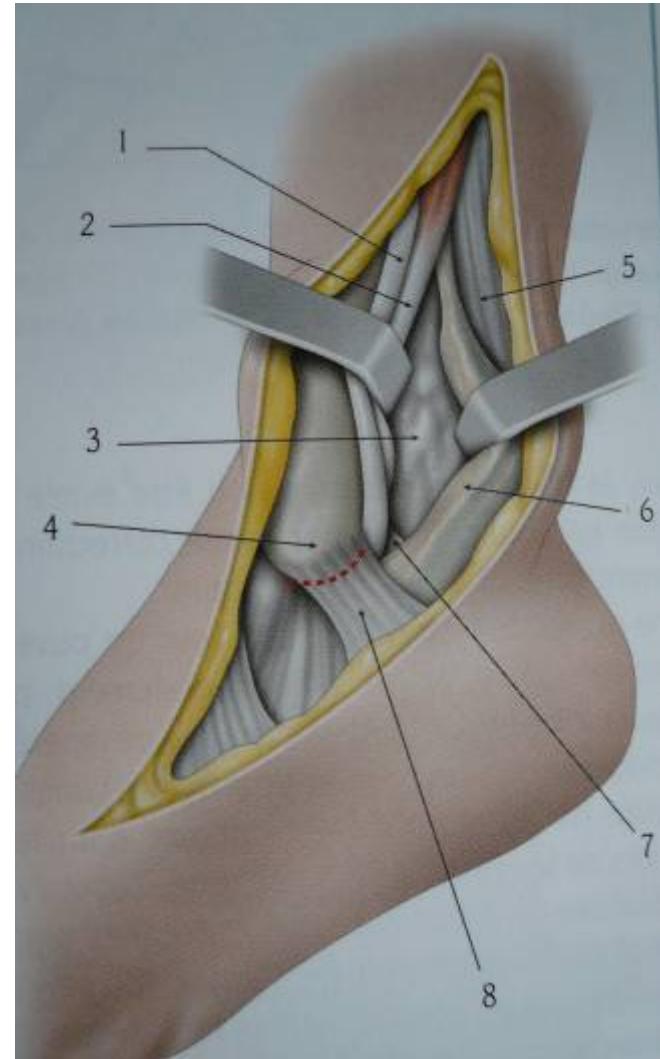
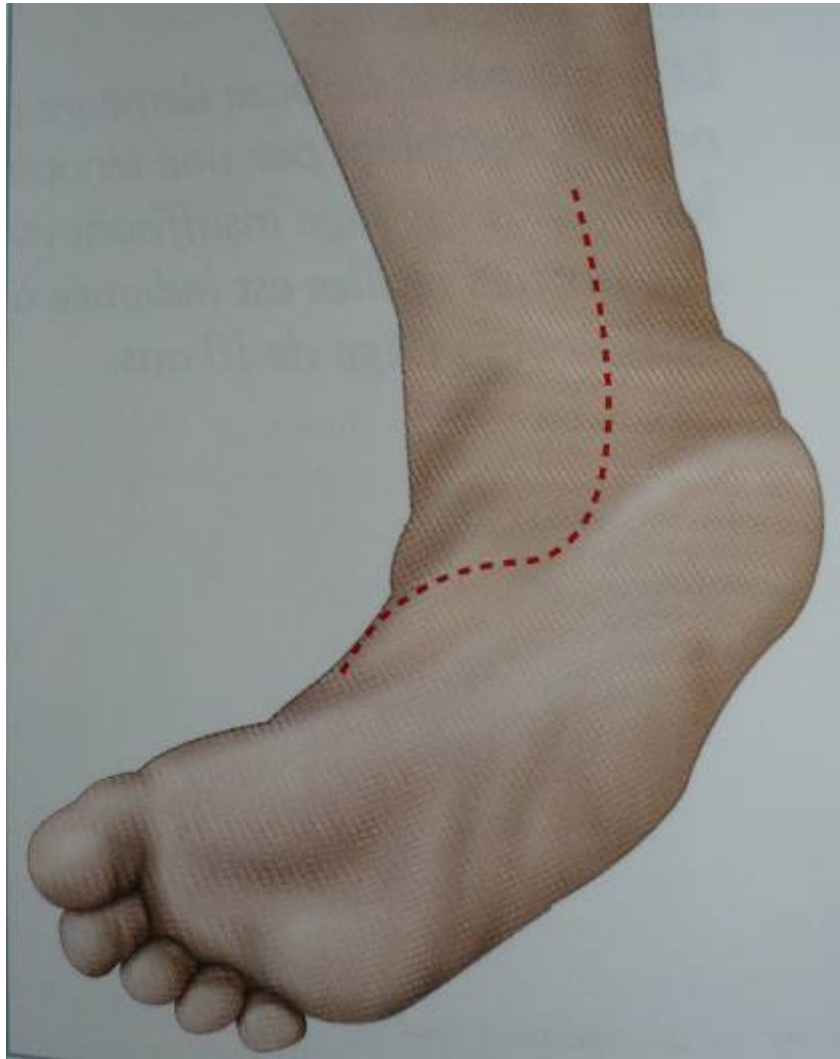


Voie dorsale

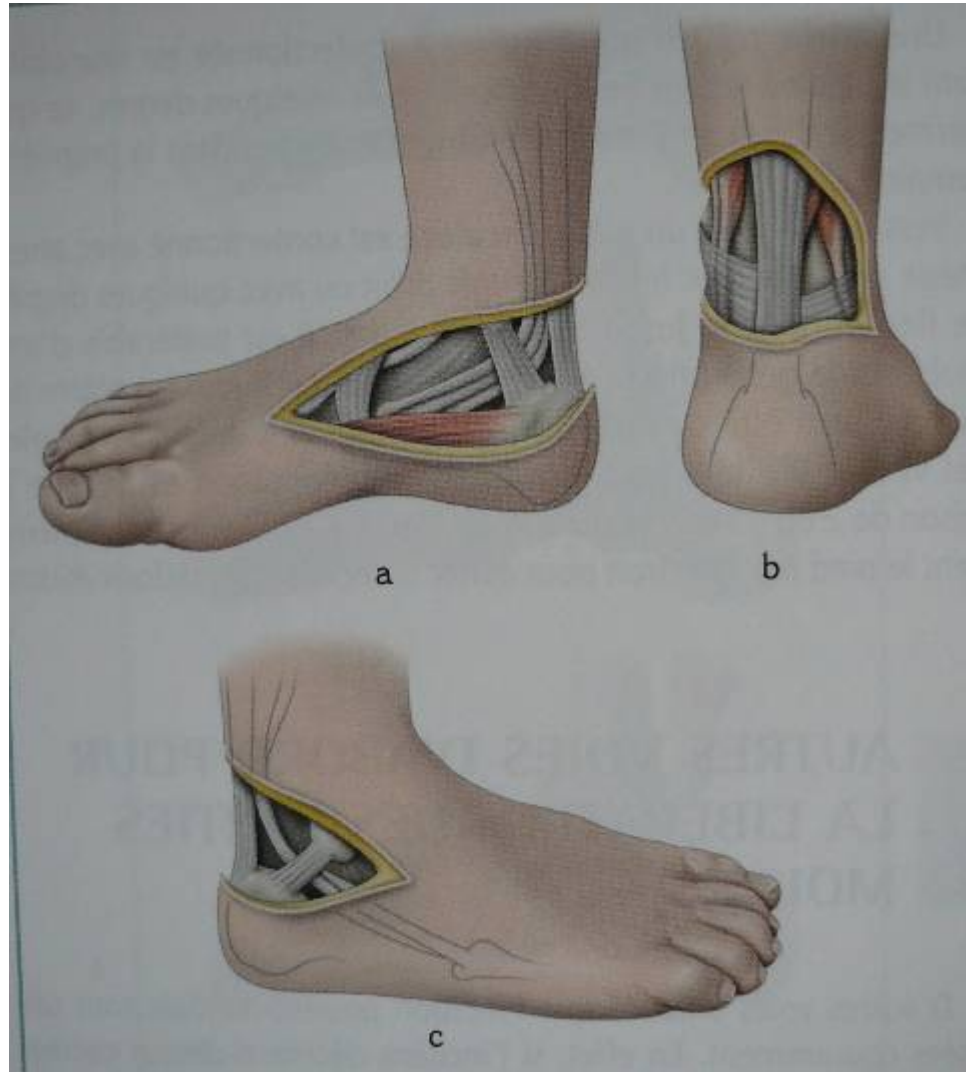
Tarsectomie dorsale



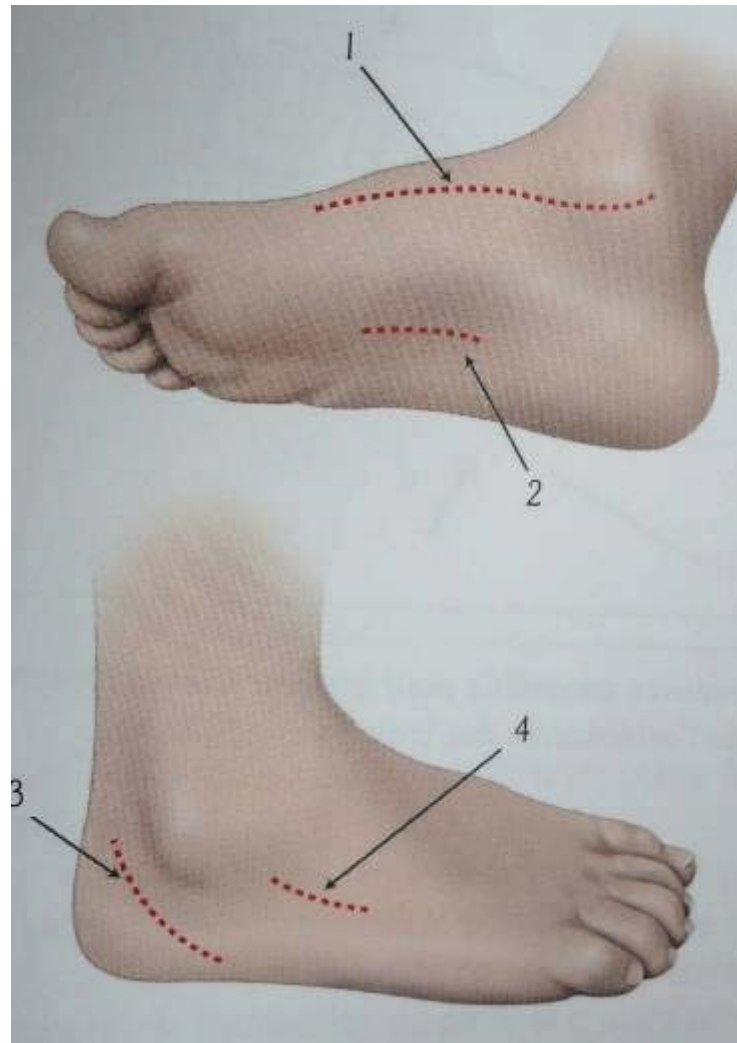
Voie médiale



Voie de Cincinnati

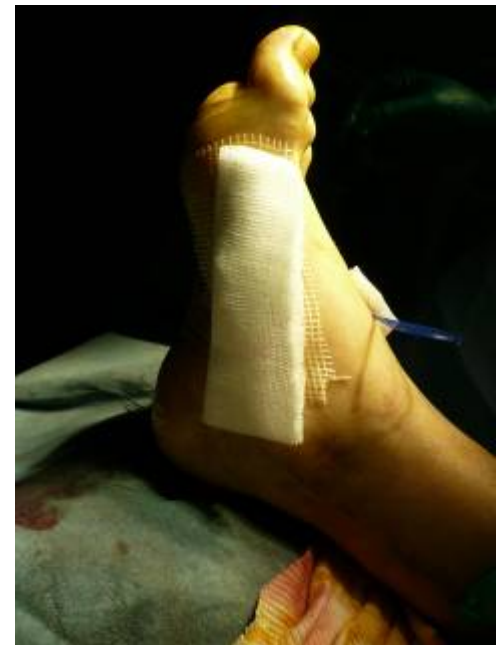
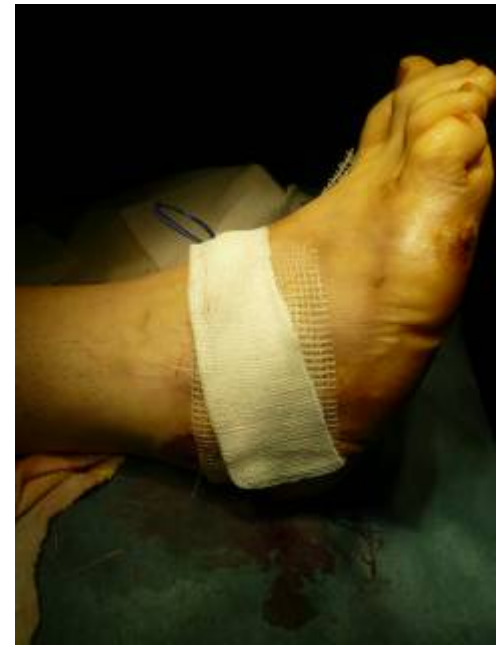
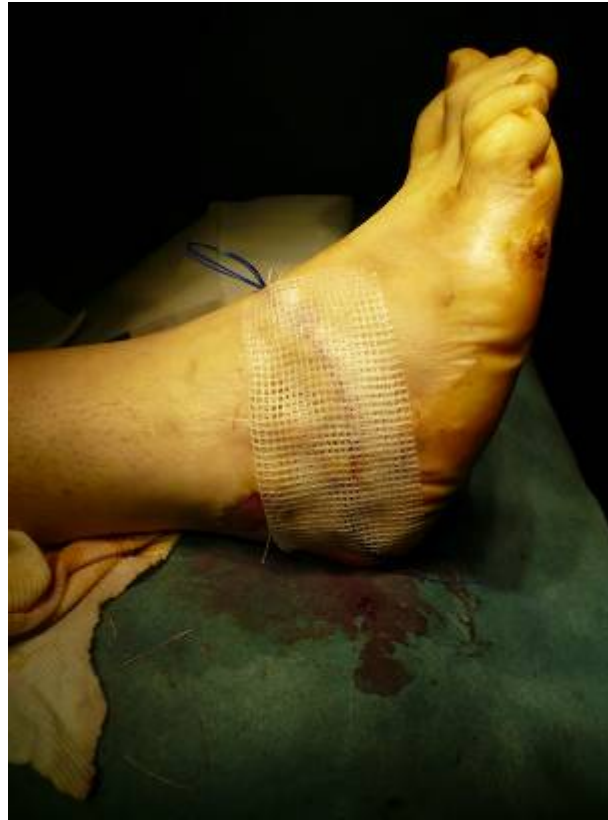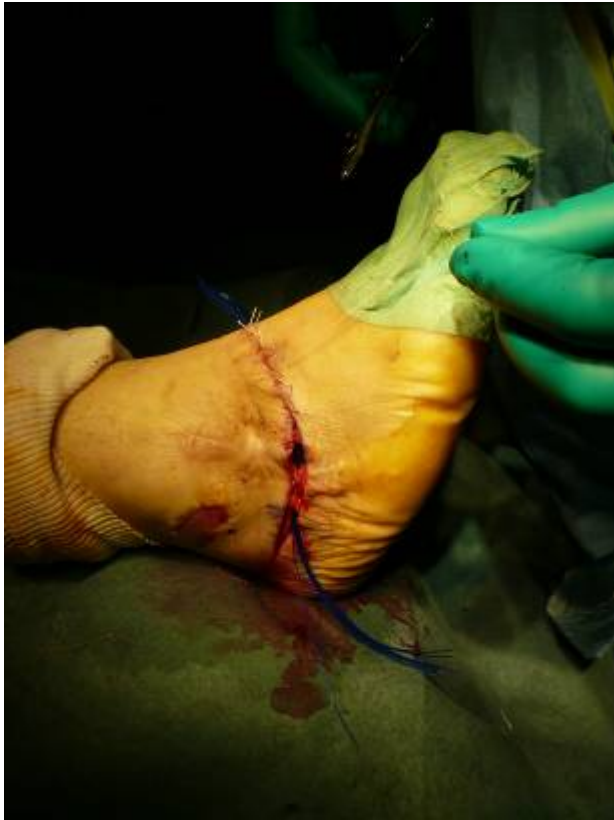Voies combinées



Fermeture

Lâcher le garrot avant la fermeture



Attelle postérieure plâtrée

Pansement + plâtre avec AG à J7

