



Greffe de peau chez l'enfant

Docteur Caroline François-Fiquet

Plan

1. Définition

2. Indications

3. Techniques:

peau totale

peau mince non expensée, et expensée

4. Pansement

5. Complications et séquences

6. L' «essentiel» en 10 points

Définition

- Fragment tissu
- Séparation complète
- Revascularisation spontanée :
Eviter cisaillement, espace mort
- Prise fonction de l'épaisseur
Grefe mince prise facile mais rétraction plus importante et esthétique moins bon



Indications

- Naevus congénital géant
(si suture directe > 3 temps)
- Brûlures (primaire ou secondaire)
- Pertes de substance traumatiques
- Pertes de substance «chirurgicales»
(néoplasie, brides, infectieux...)

Techniques

Prérogatives

- Surface
- Aspect :
épaisseur, coloration
- Discrétion :
cicatricielle et facilité de fermeture

+ Greffe de peau totale

AVANTAGES :

Esthétique

Fonctionnelle

Moins de rétraction

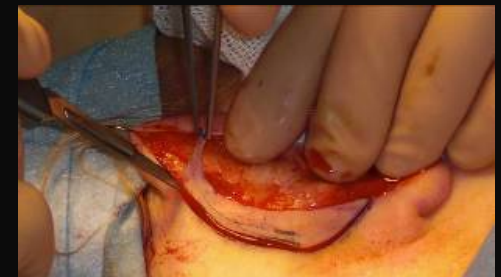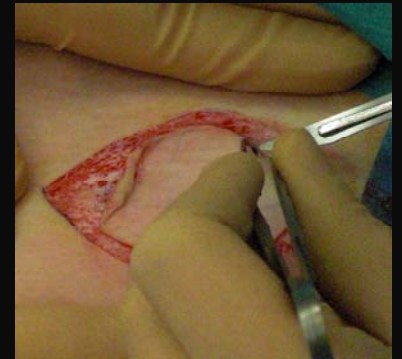INCONVENIENTS :

Cicatrice

Couleur

TECHNIQUE DE PRELEVEMENT :

Lame froide

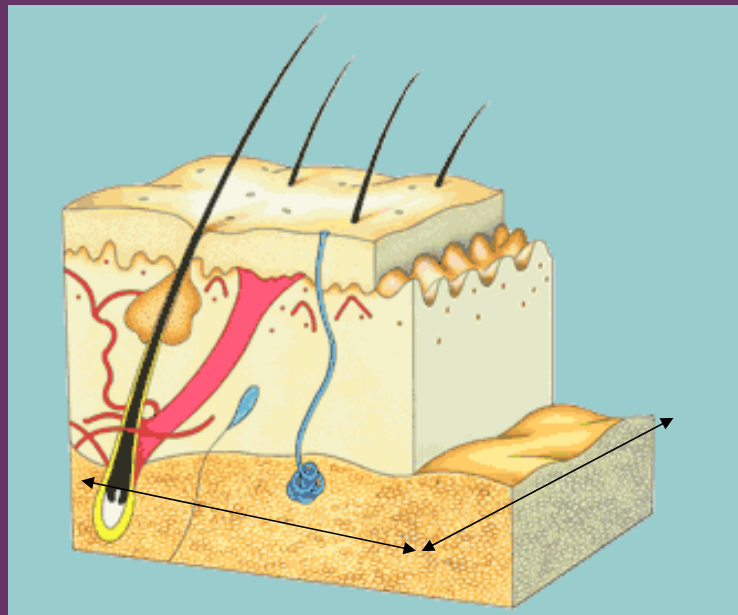


Epiderme /derme en totalité avec dégraissage

8 à 15 dixièmes de millimètre

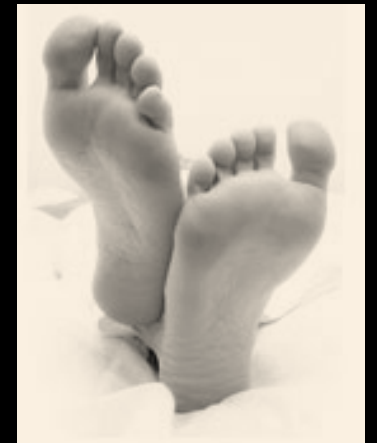Suture directe avec séquelle esthétique

+



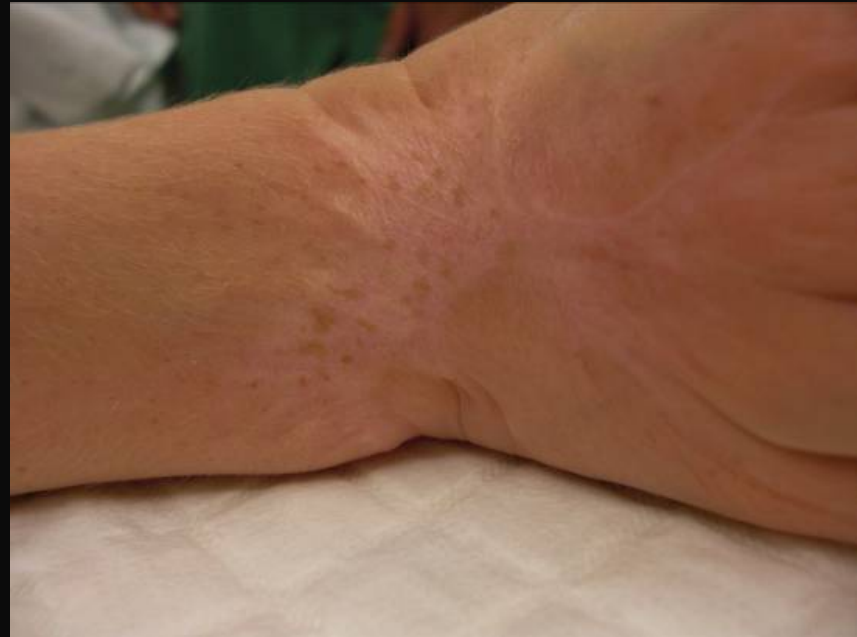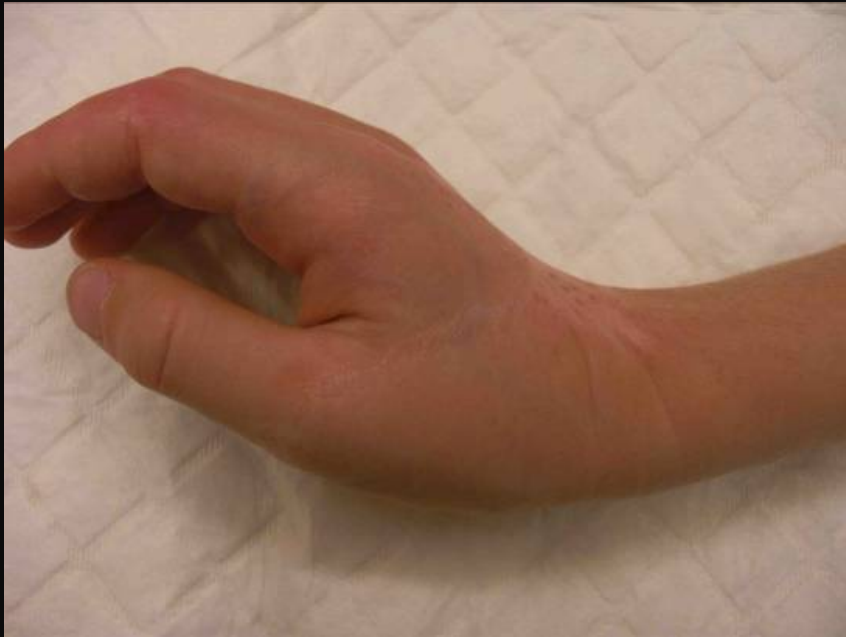Sites de prélèvement

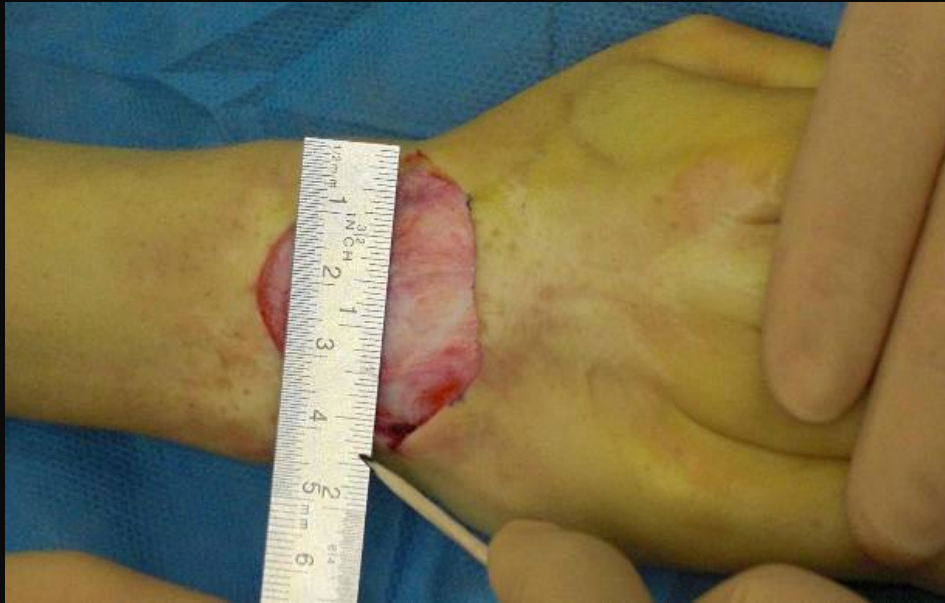- Pli abdominal inférieur
- Rétro auriculaire
(pas séquelle
cicatricielle)
- Bras
- Cervicale
- Plantaire (enfant non
marchant)



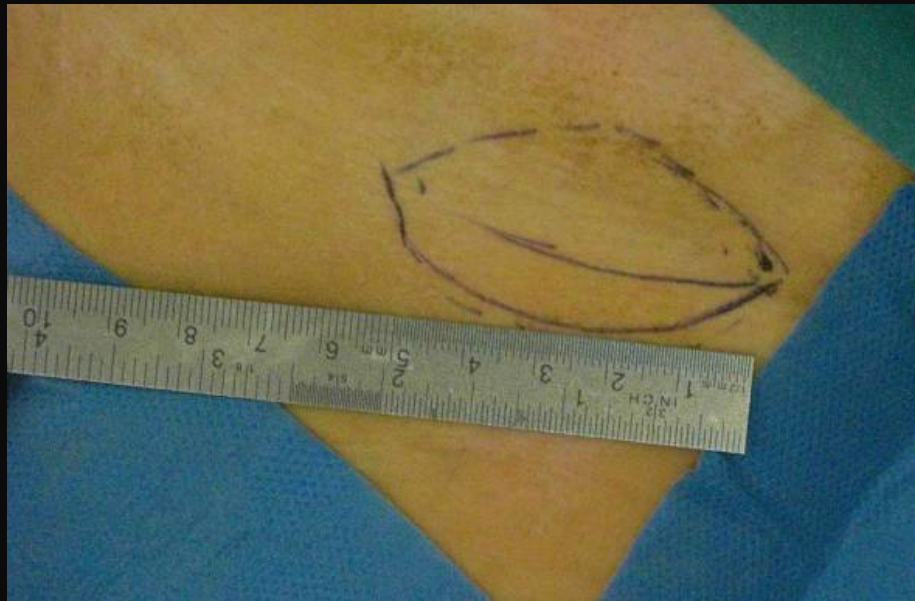+

Perte de substance bride rétractile

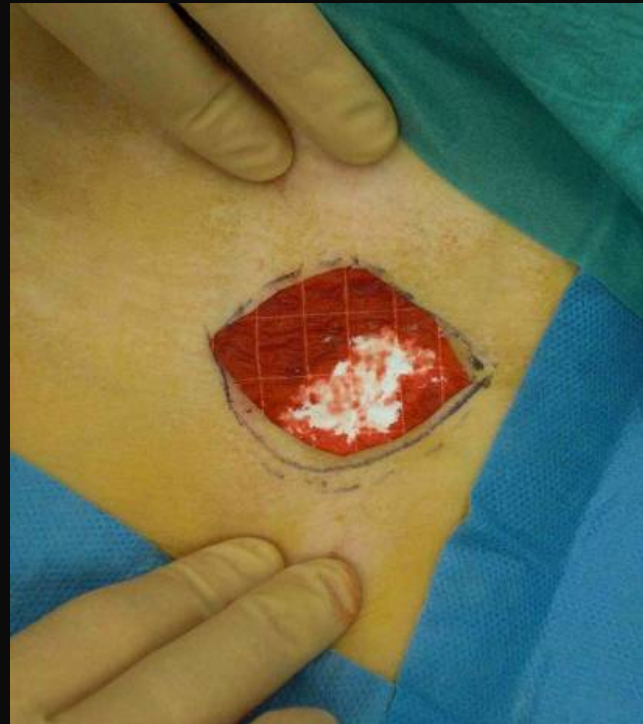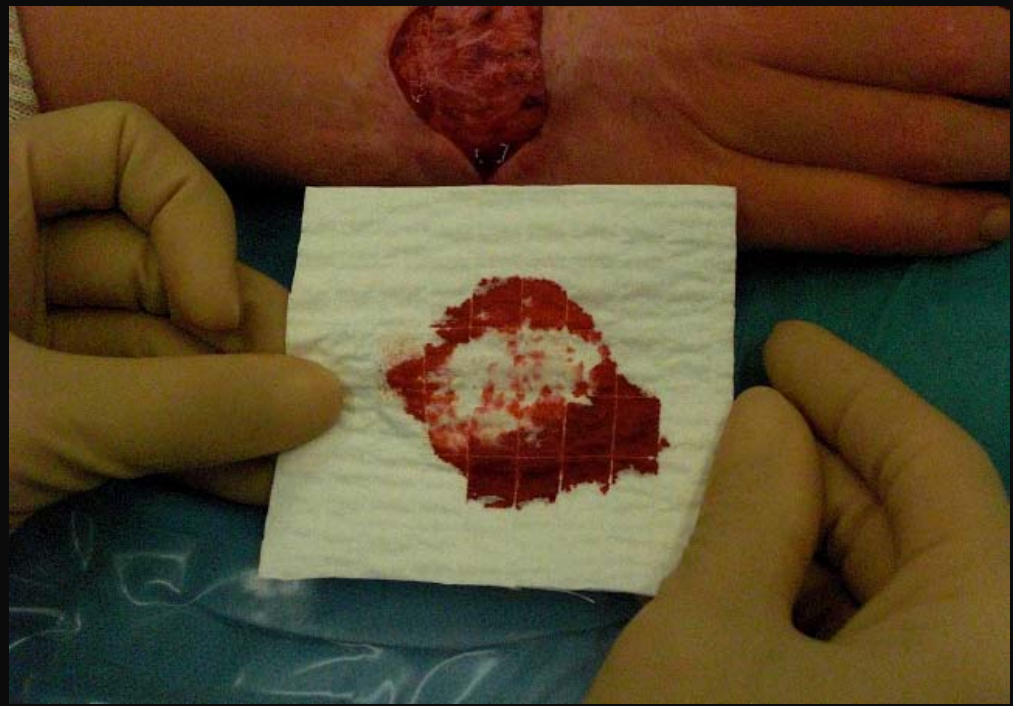

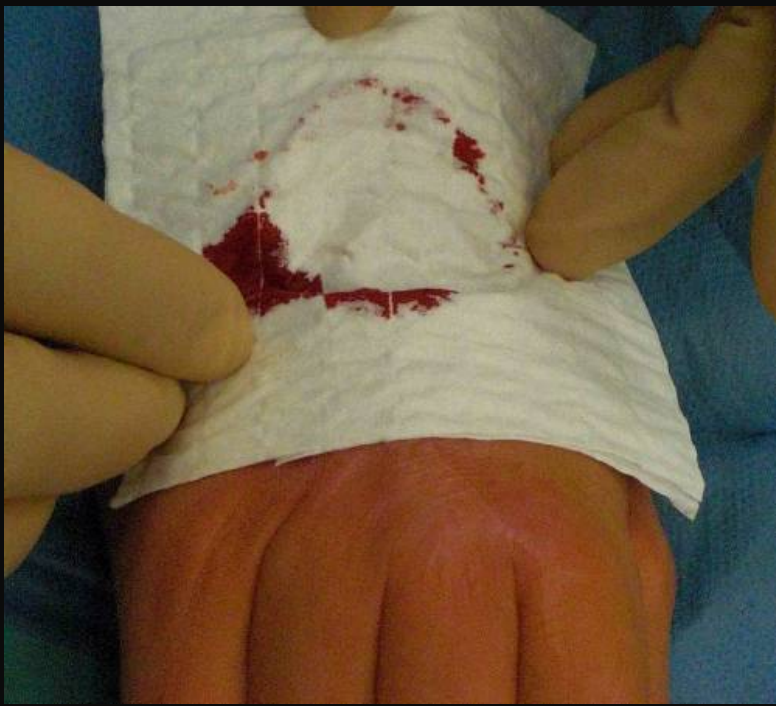


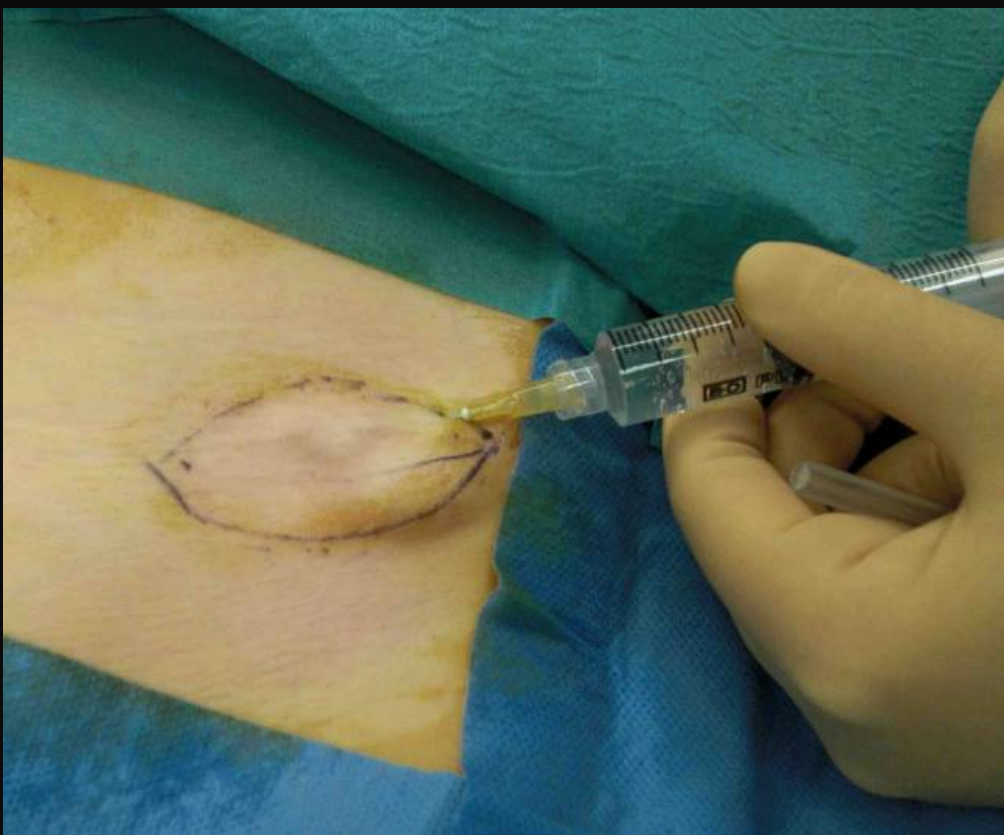
Mesure de la perte
de substance



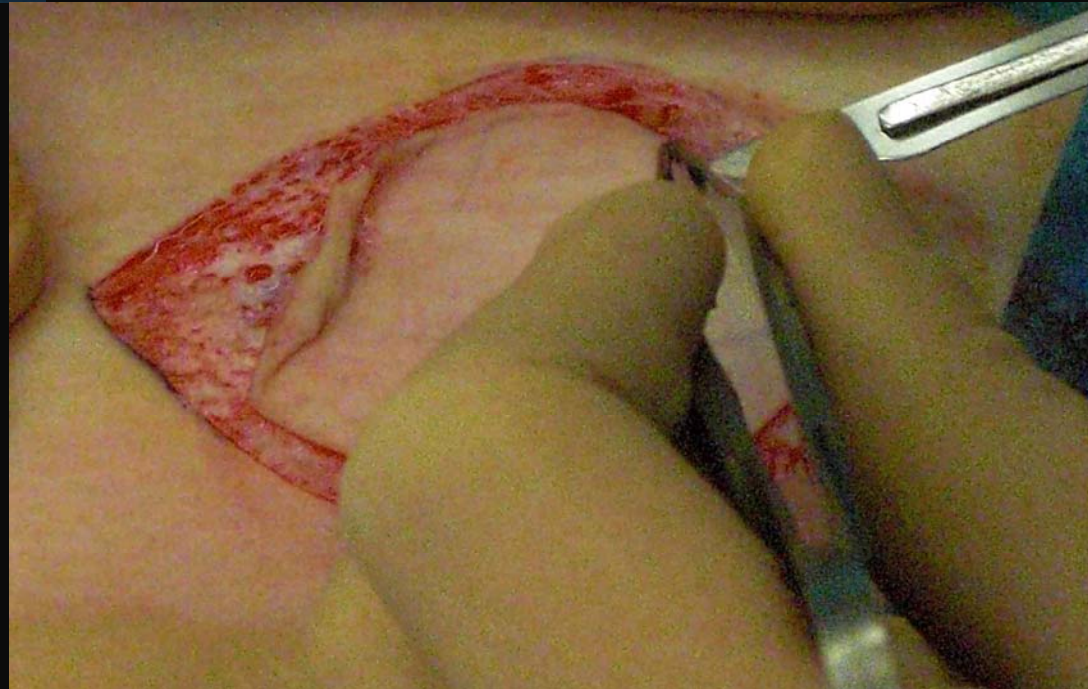Pli abdominal :
éviter les zones pileuses
Peut être prélevé
sur toute sa longueur

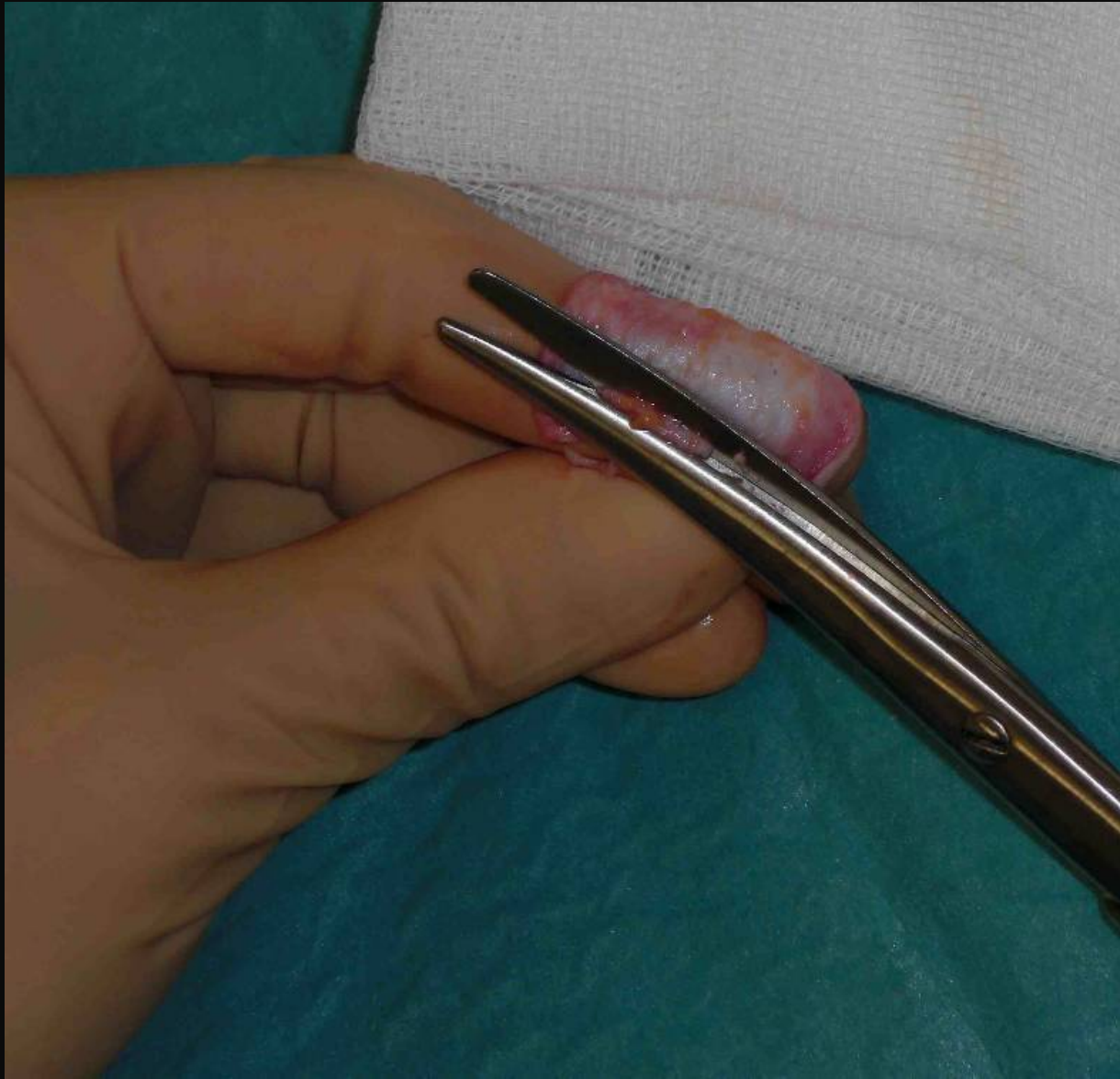



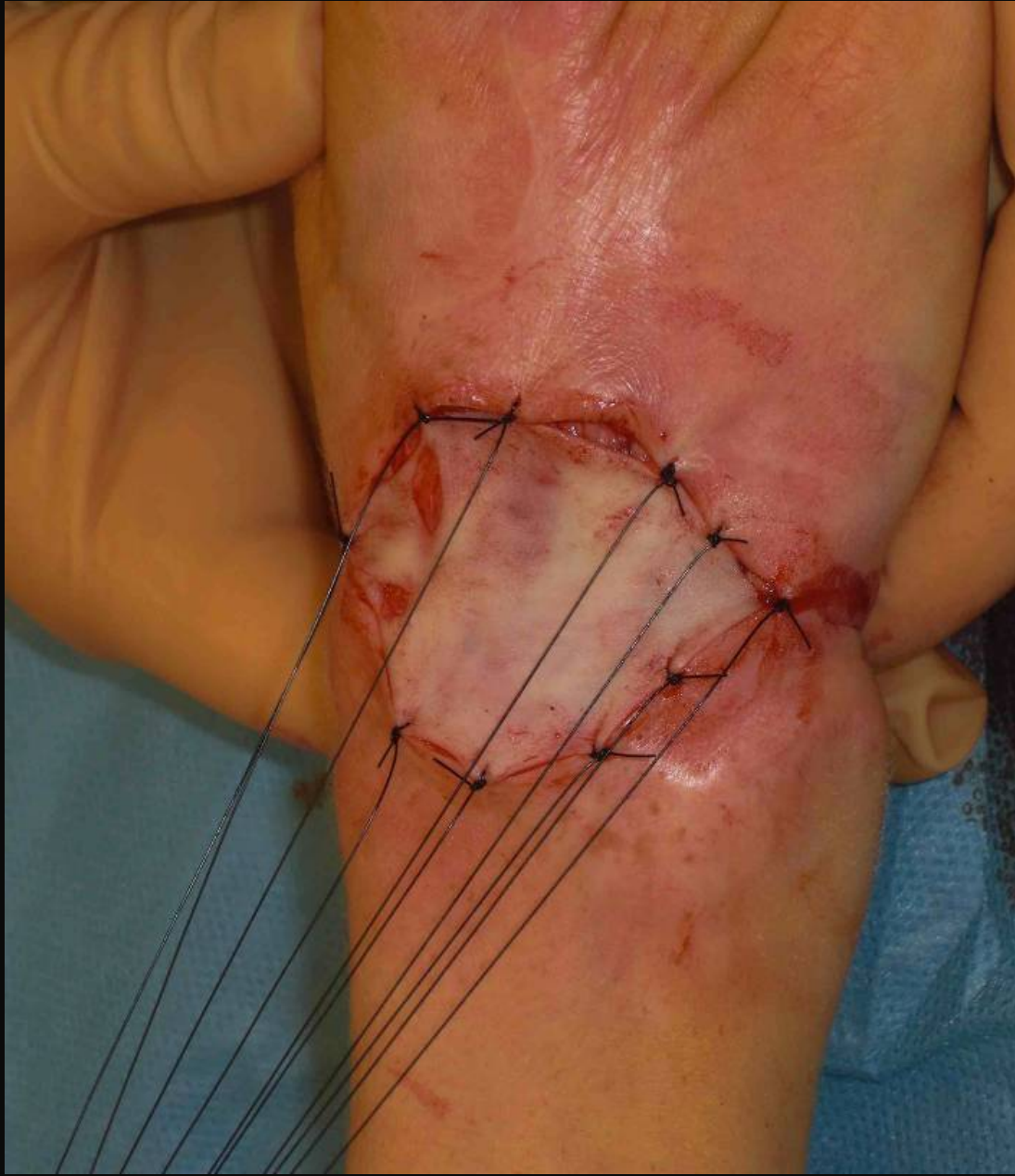
Autre technique
de mesure



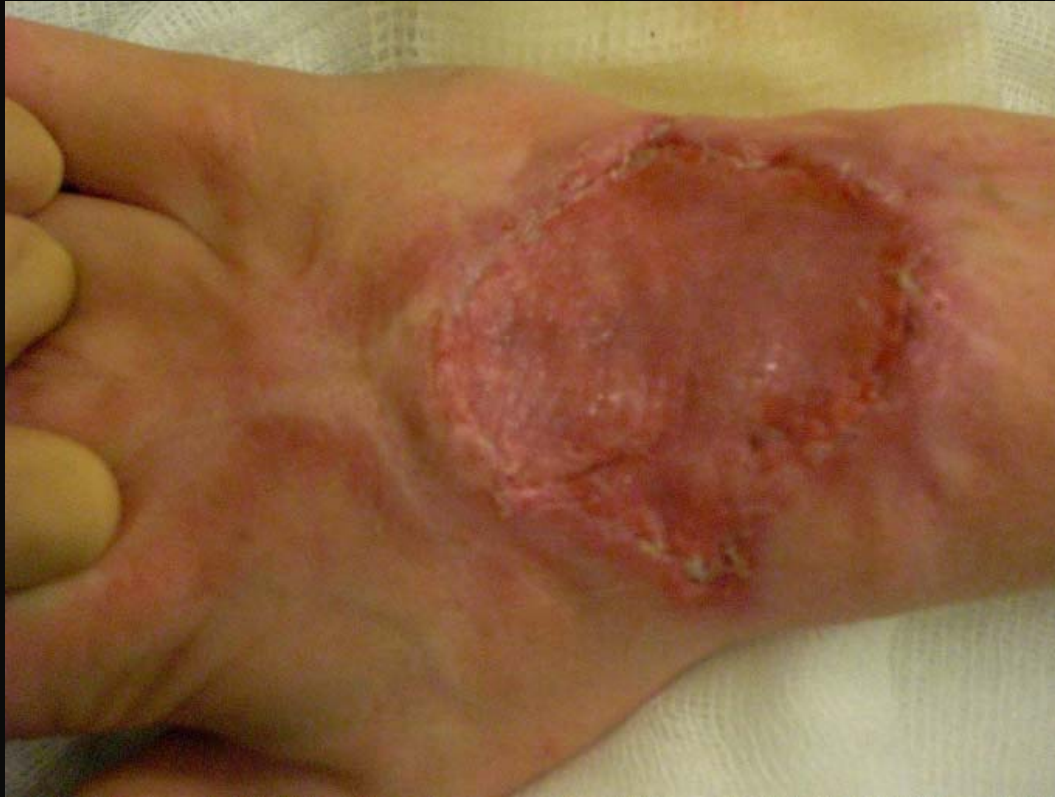Infiltration xylo adr :
Hydrodissection
Antalgique
Saignement

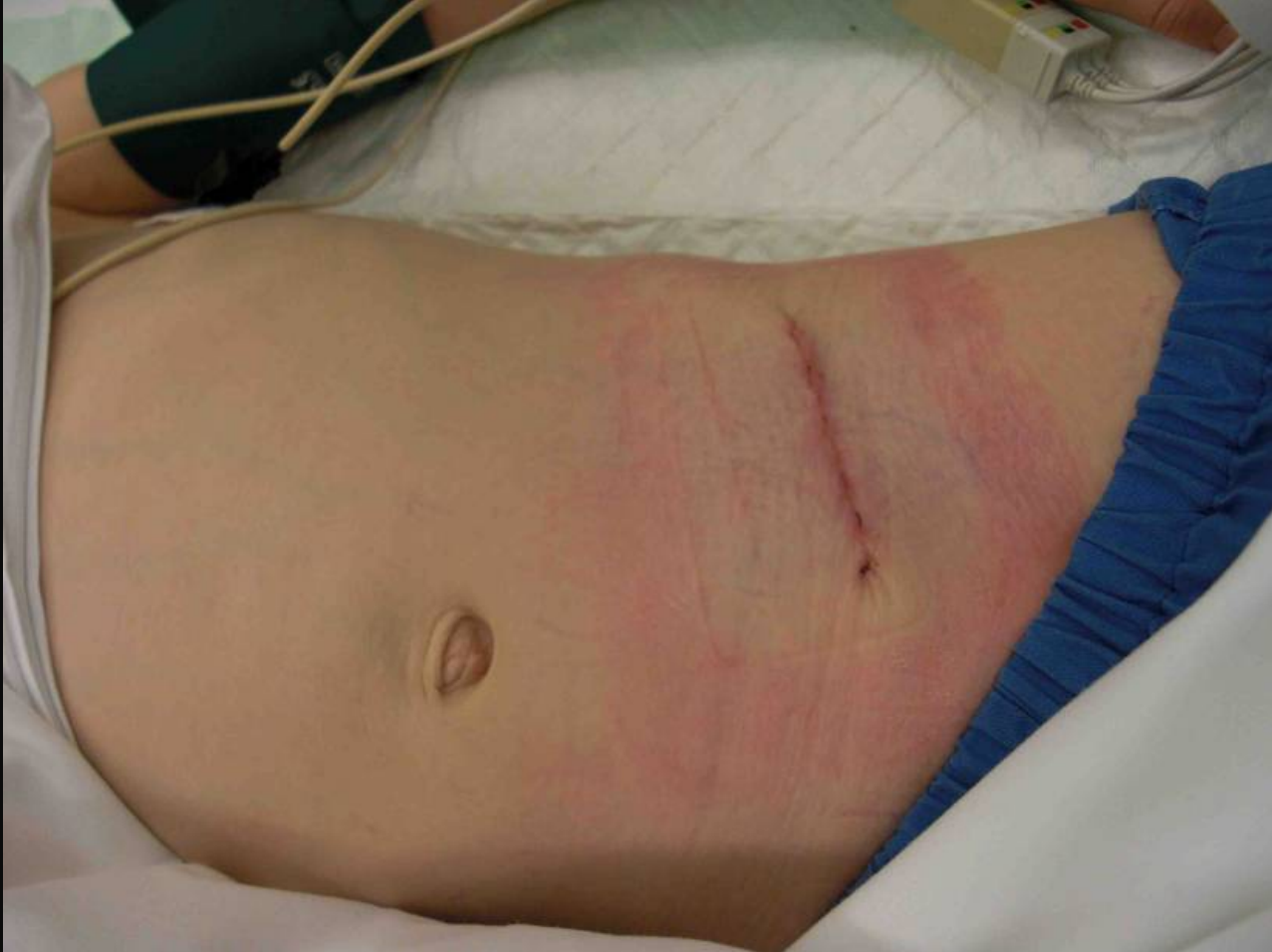




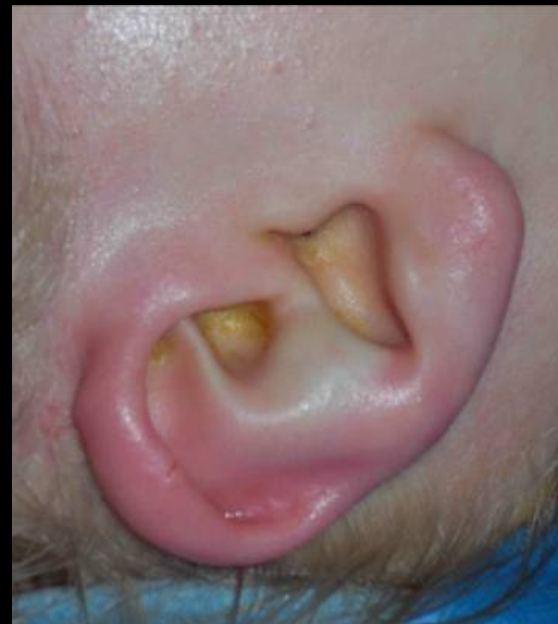
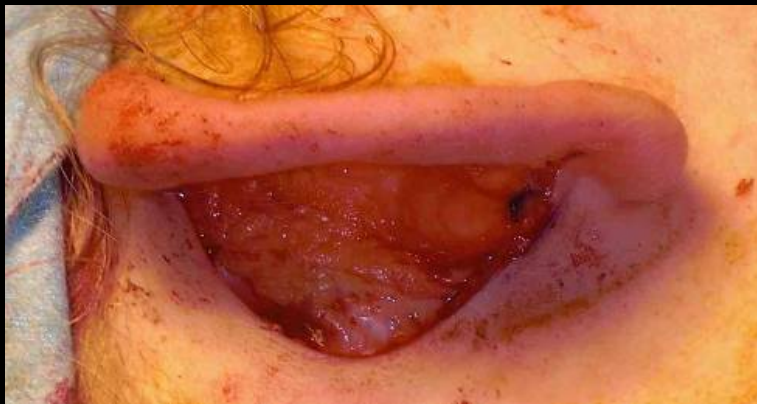
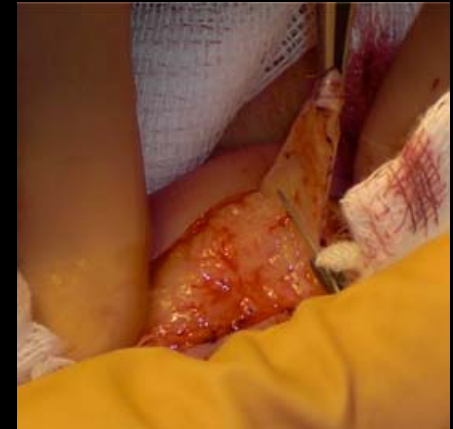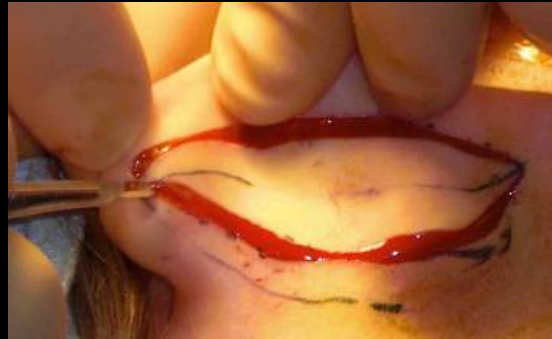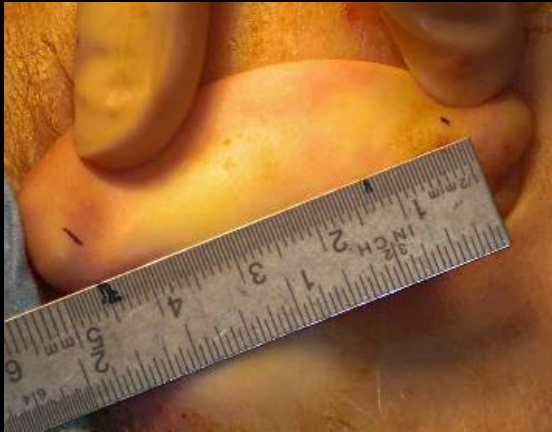+ Aspect à 10 jours



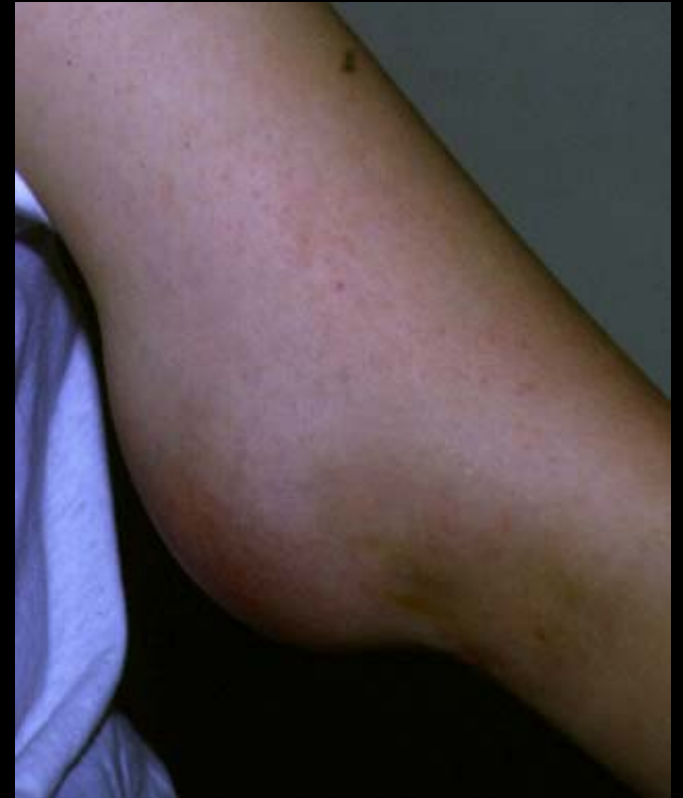
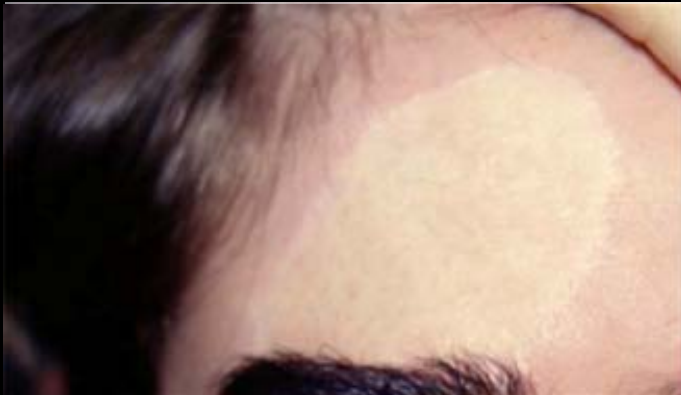
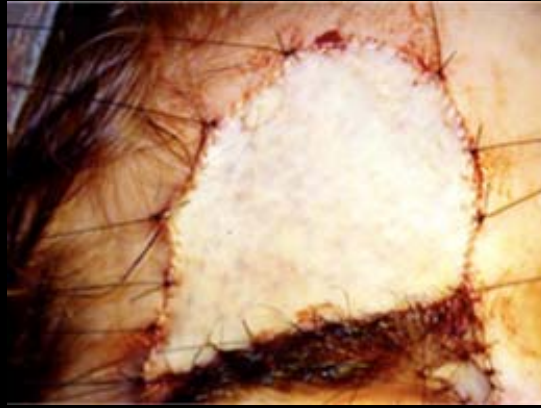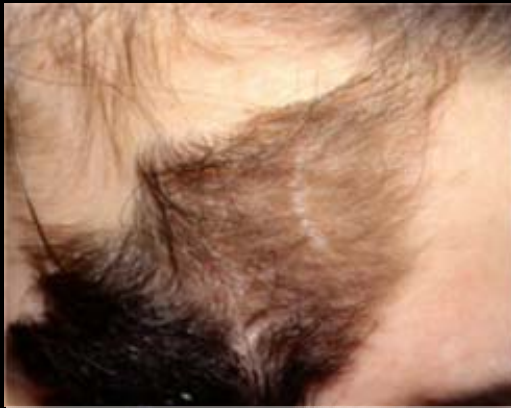Exemple rétro auriculaire



Alternative

Pose d'un expendeur
avant le prélèvement de
greffe de peau totale



+ GREFFE DE PEAU MINCE

INCONVENIENTS :

**Aspect esthétique final :
effet patch, résille, couleur**

**Qualité :
rétraction, faible souplesse cutanée**

Algique

AVANTAGES :

Surface importante

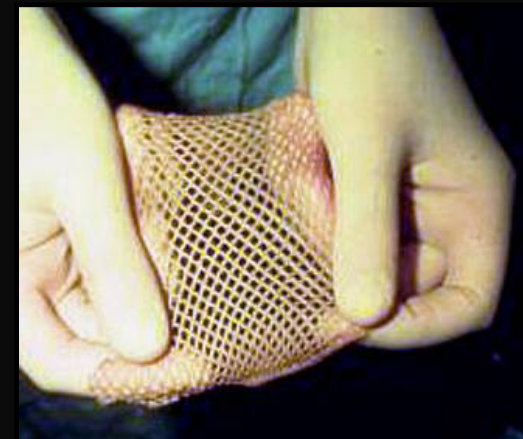
Cicatrisation spontanée site donneur

Facile

Reprélevable

TECHNIQUE DE PRELEVEMENT :

Dermatome

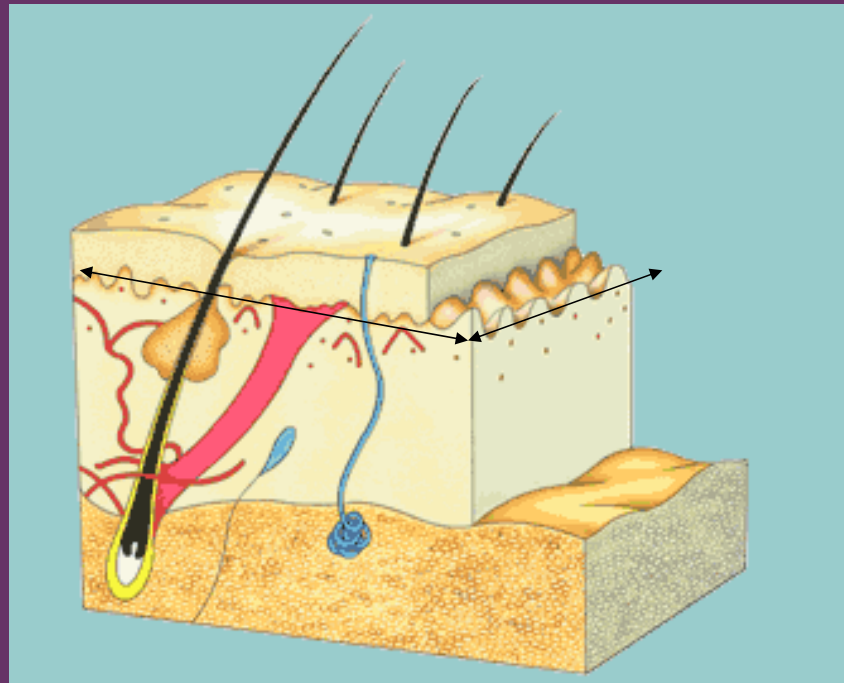


**Epiderme + partie superficielle des crêtes
dermiques**

2 à 3 dixièmes de millimètre

**Cicatrisation spontanée par les annexes ou les
papilles dermiques**

+






Prélèvement
au dermatome

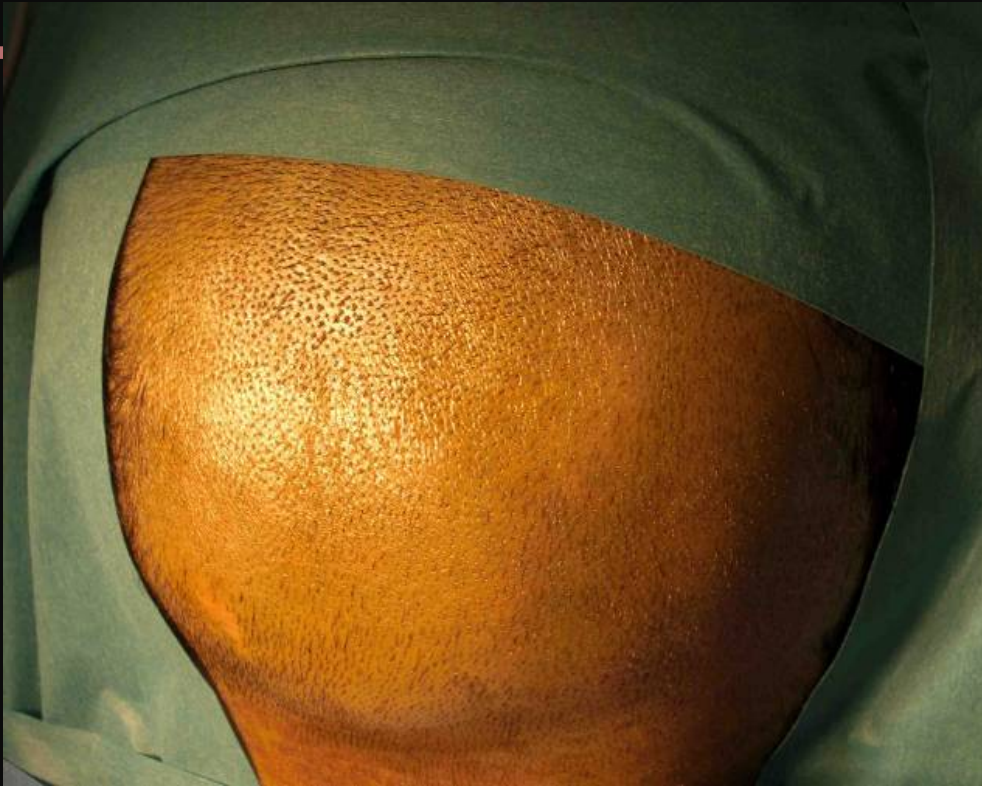
Greffe de peau mince

QuickTime™ et un
décompresseur Photo - JPEG
sont requis pour visionner cette image.

Sites de prélèvement

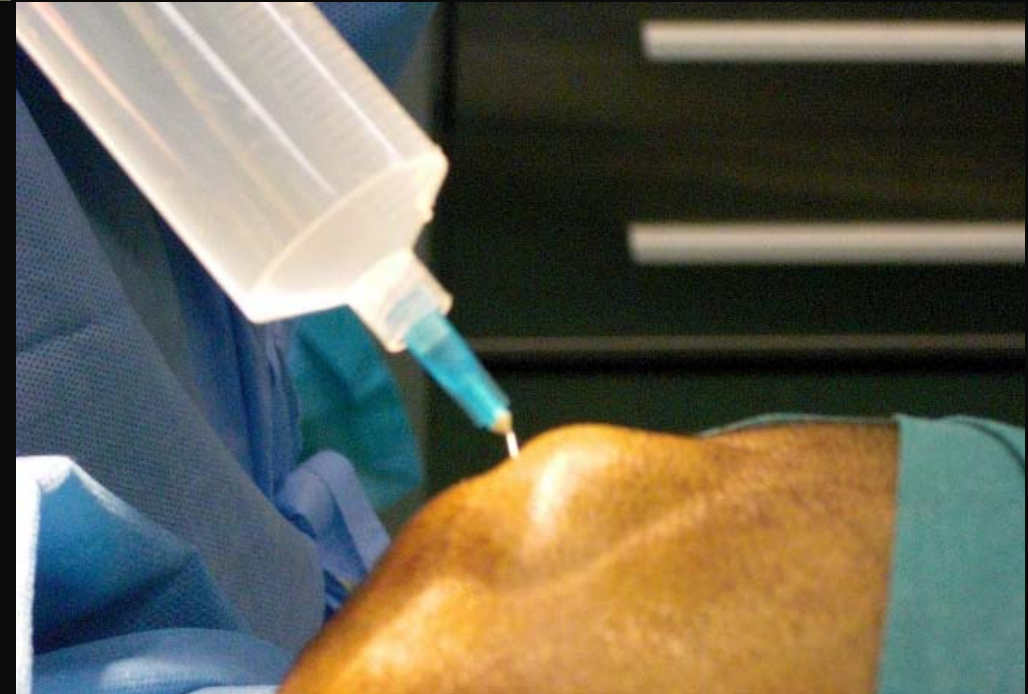- Cuisses :
Favoriser zone moins visible
(interne) mais peut être circulaire
- Cuir chevelu
Pas cicatrice
- Fesses
- Dos



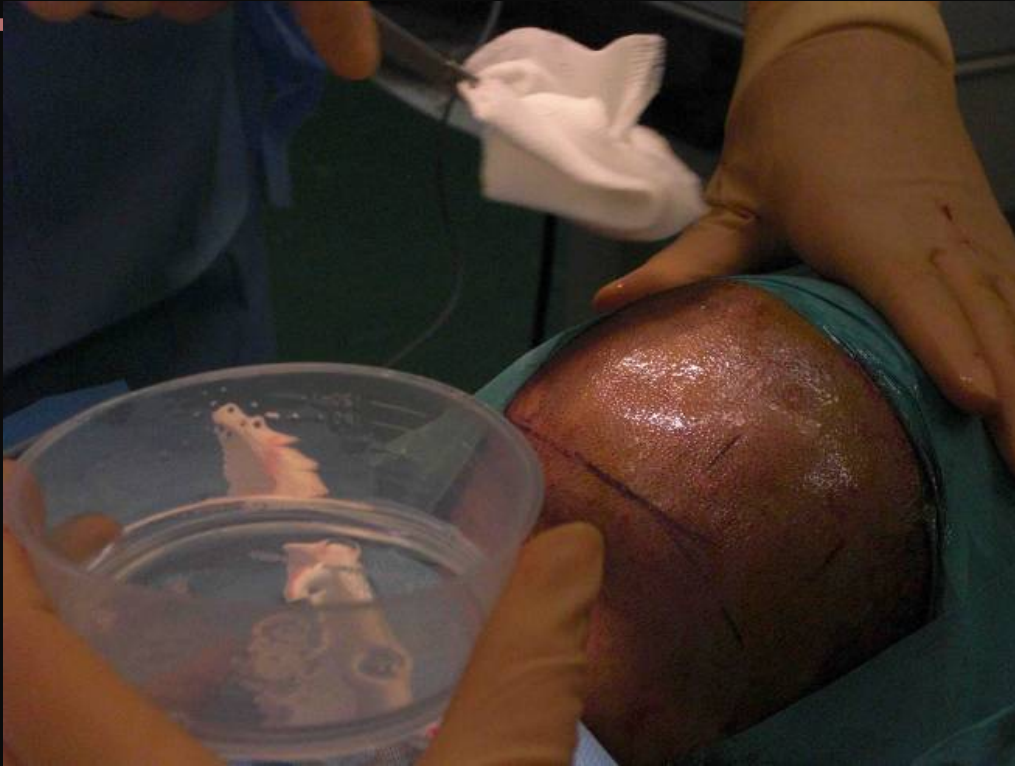

Exemple prélèvement cuir chevelu

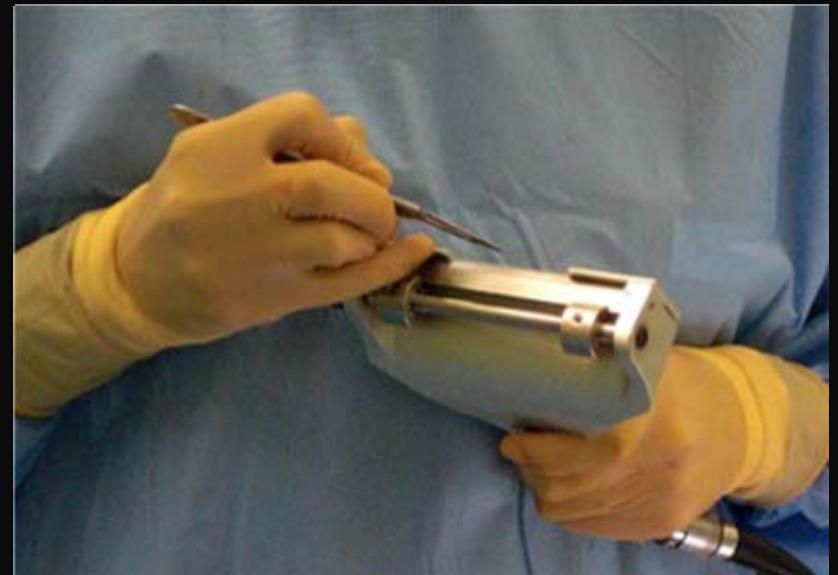
Raser les cheveux
+++
Infiltration +++

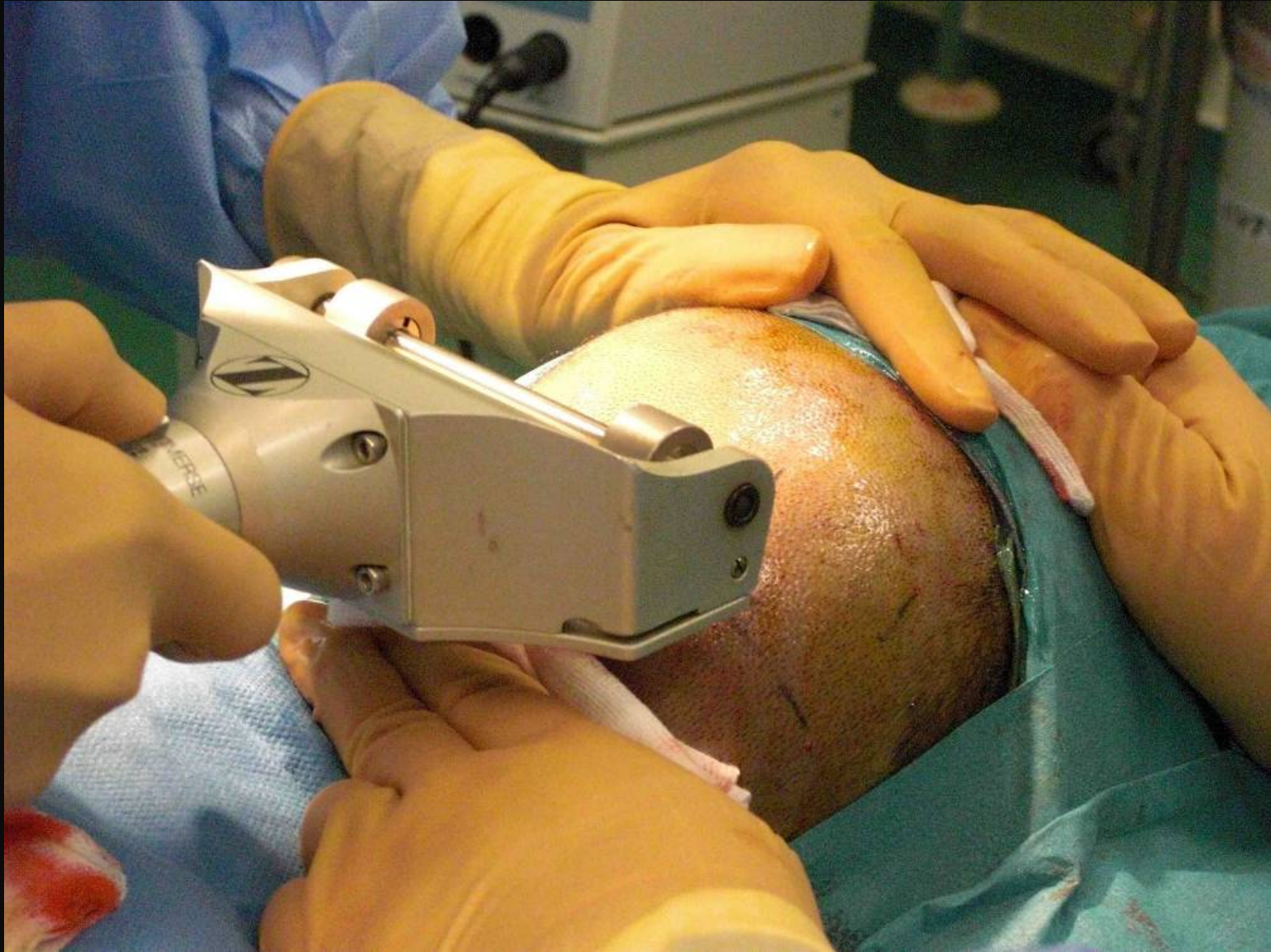


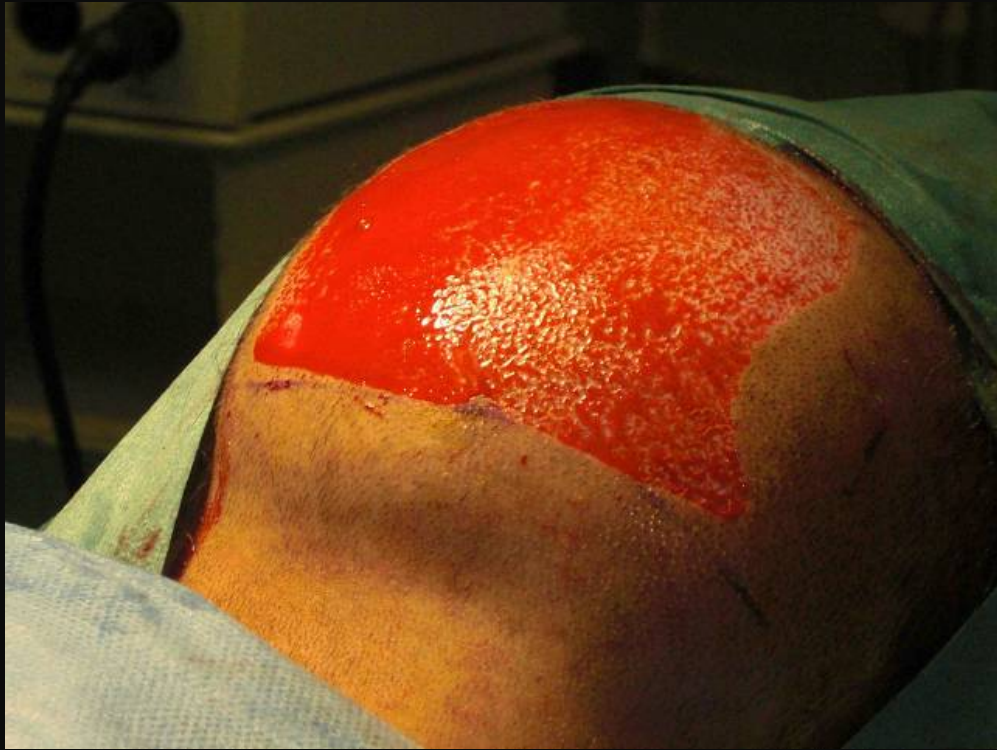
+



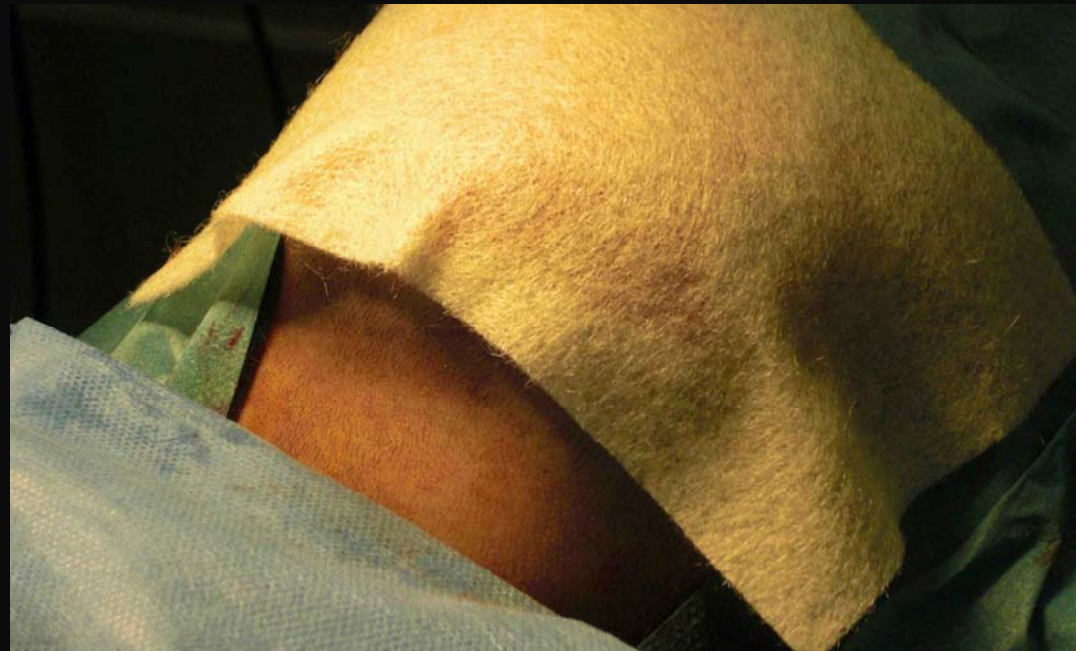Huiler
Vérification de l'épaisseur
+++ (lame de bistouri)

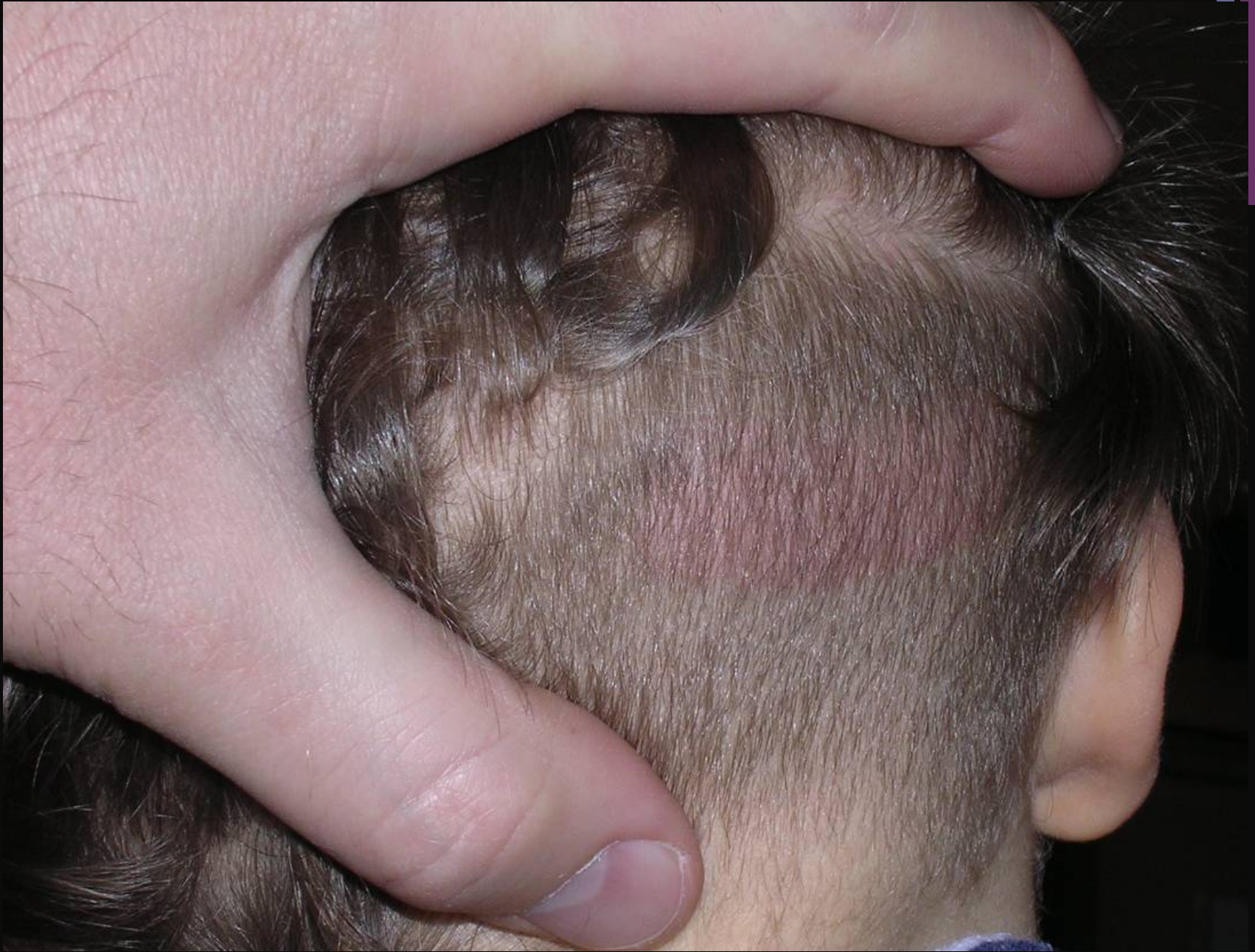





Pansement site donneur
Algosteril

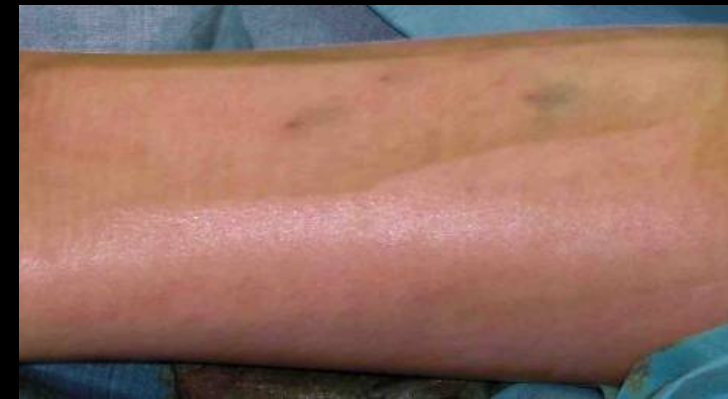
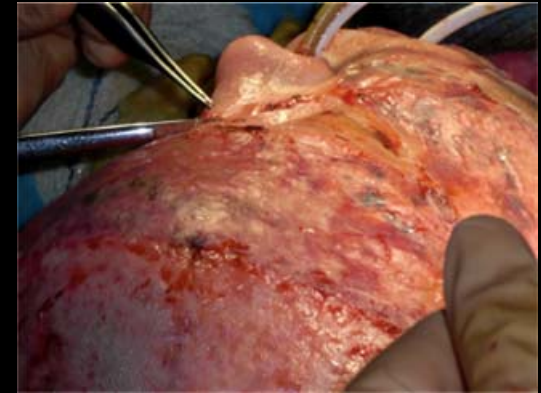


Cas particulier

Grands Brûlés

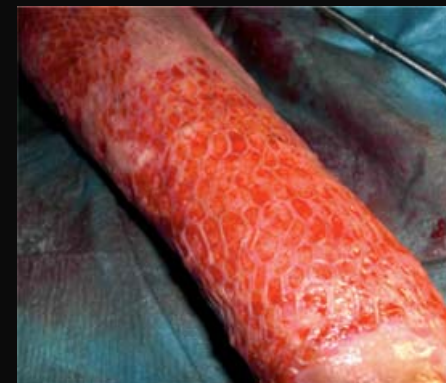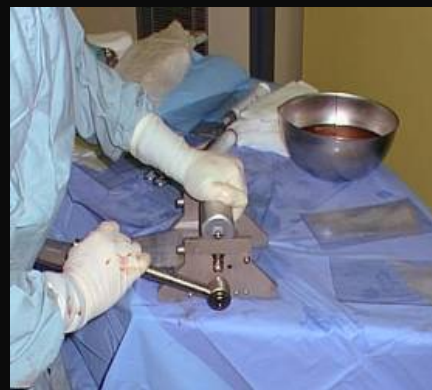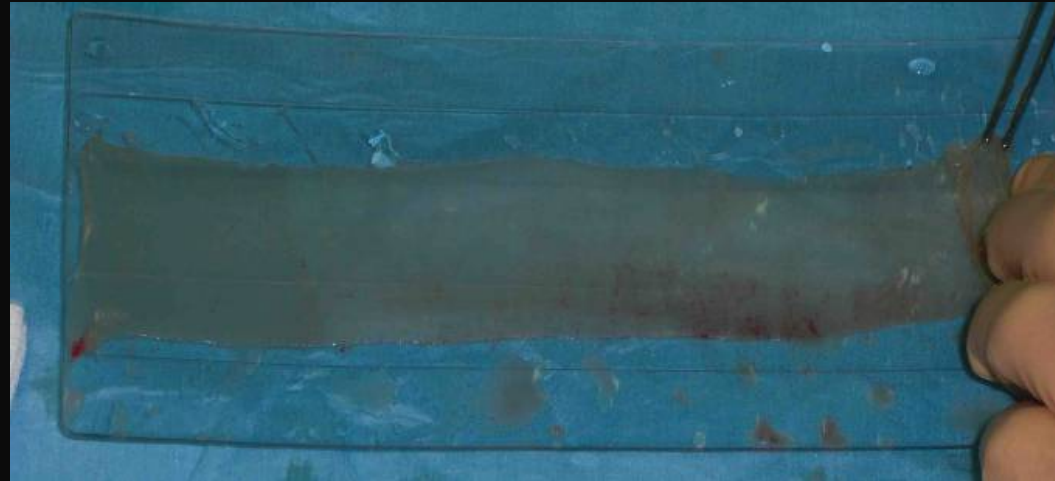- Surface à couvrir importante
- Favoriser peau mince pleine :
Zone fonctionnelle et esthétique :
Main et visage
- Prélèvements multiples
Possibles après cicatrisation
- Souvent recourt à la peau expansée

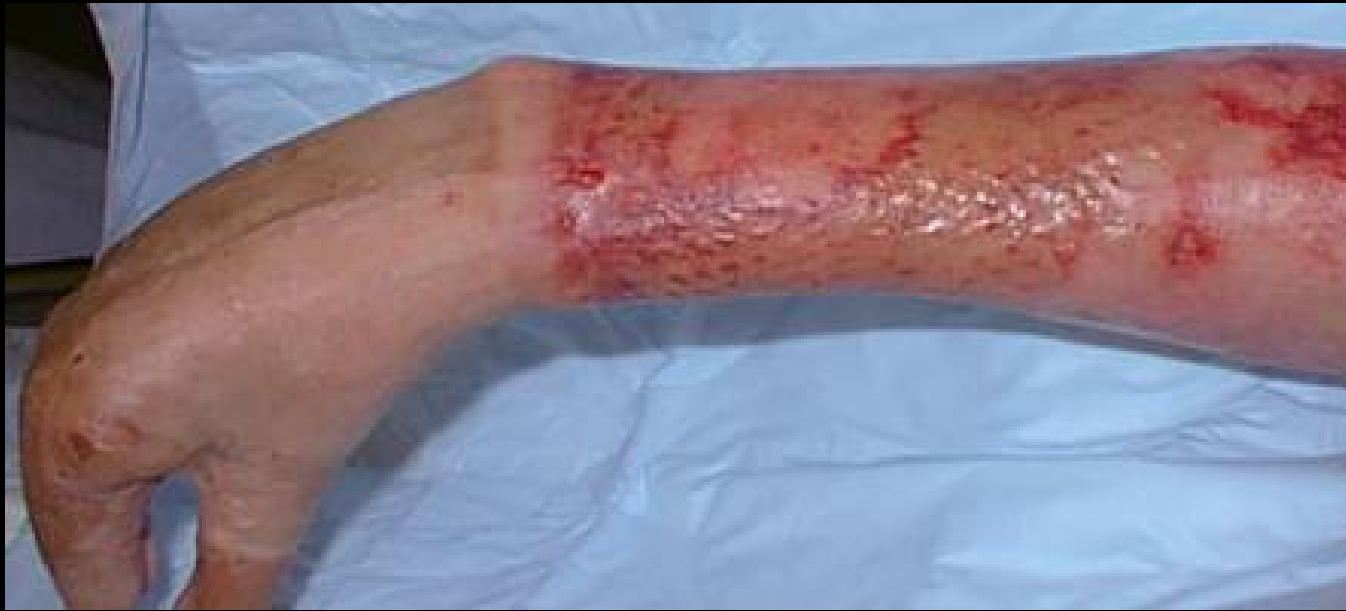

+ GREFFE DE PEAU MINCE EXPANSEE

Mesh graft

Facteur de multiplication
1,5 à 6



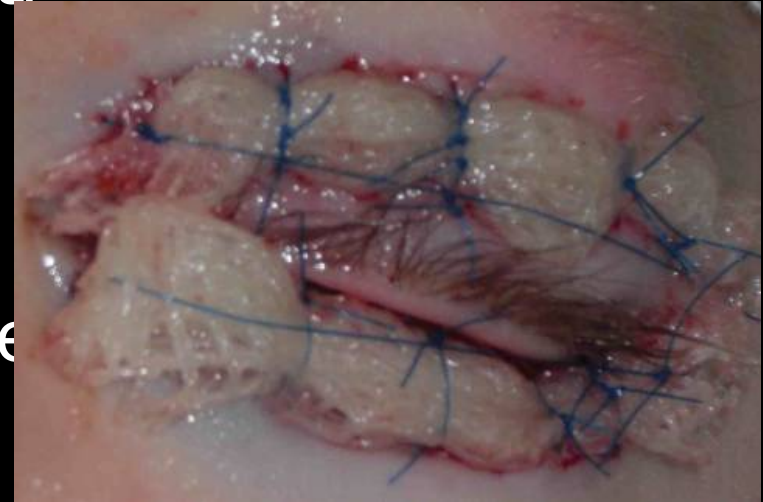

Association de
différentes
techniques

Pansement

Site receveur

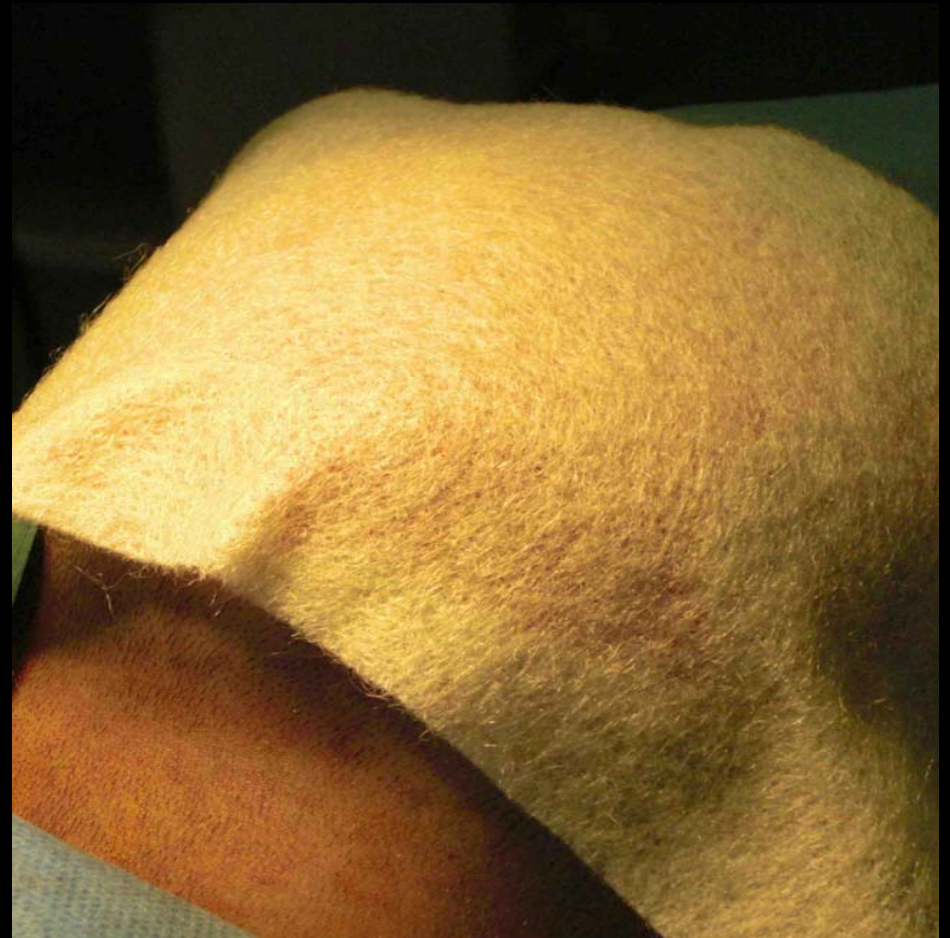- Indispensable/primordial
- Espace mort et cisaillement limite la prise de greffe
- Attelle
- Type : bourdonnet dès que possible
:
jelonet/vaseline/coton



- Durée :
5-7 jours peau mince
8-10 jours peau totale


Site donneur

- Douleur :
Naropeine per op
Antalgie efficace
- Algostéridil :
ne pas refaire,
«tombe» en 10-15j



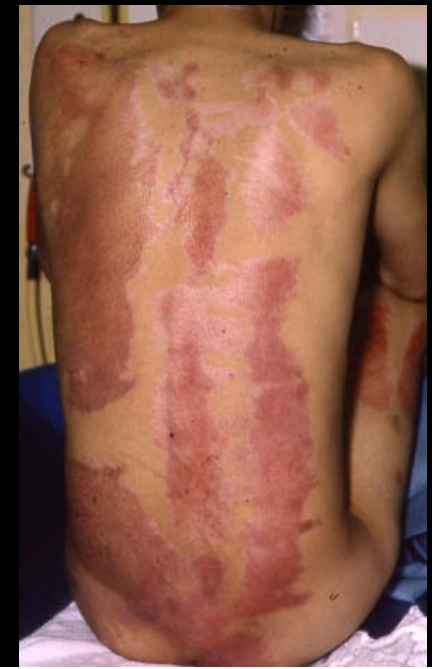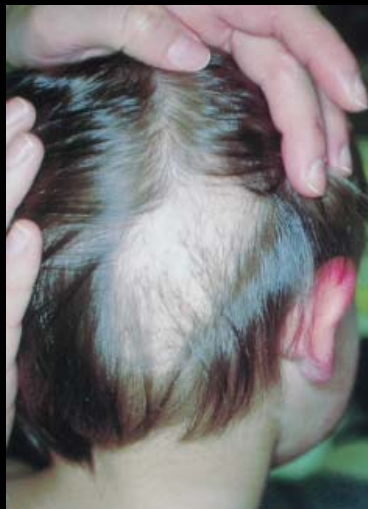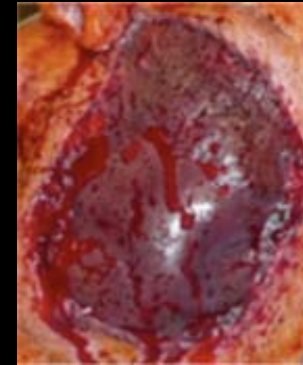
Suites

- Protection solaire +++
- Massages +++
- Sites donneurs et receveurs



Complications et séquelles

- Lyse
Défaut d'immobilisation
Cisaillement
Hématome
- Dyschromie
- Rétraction, Alopecie,
Lésions séboréiques
hyper-kératosiques (délai apparition
3mois)



L'essentiel en 10 points

Greffe de peau

- Moyen de couverture
- Revascularisation spontanée
- Besoin d'un sous sol de bonne qualité
- Nombreux sites de prélèvements
Favoriser proximité
site donneur/ site receveur
- Techniques simples :
Lame froide ou Dermatome
- Peau totale :
Esthétique
- Peau mince : Expansée ou non
Surface +++



Merci de votre attention!