

Examen Clinique de la Scoliose Idiopathique


Joël LECHEVALLIER

Julien LEROUX

Saad ABU AMARA

**Clinique Chirurgicale Infantile
CHU de Rouen**

Joel.Lechevallier@chu-rouen.fr



L'arbre tors Nicolas ANDRY

Présentation Téléchargeable sur <http://www.orthopedagogierouen.sitew.com>

Plan

- **Le Diagnostic Clinique**
 - Interrogatoire
 - Examen Clinique de la scoliose
 - Bilan étiologique
 - Evaluation du stade pubertaire

Interrogatoire

- **Modalités de découverte**
 - **Dépistage systématique**
 - Médecine scolaire
 - Consultation
 - **Fortuite**
 - Bilan radio
 - **Symptomatologie fonctionnelle**
 - **Déformation visible**

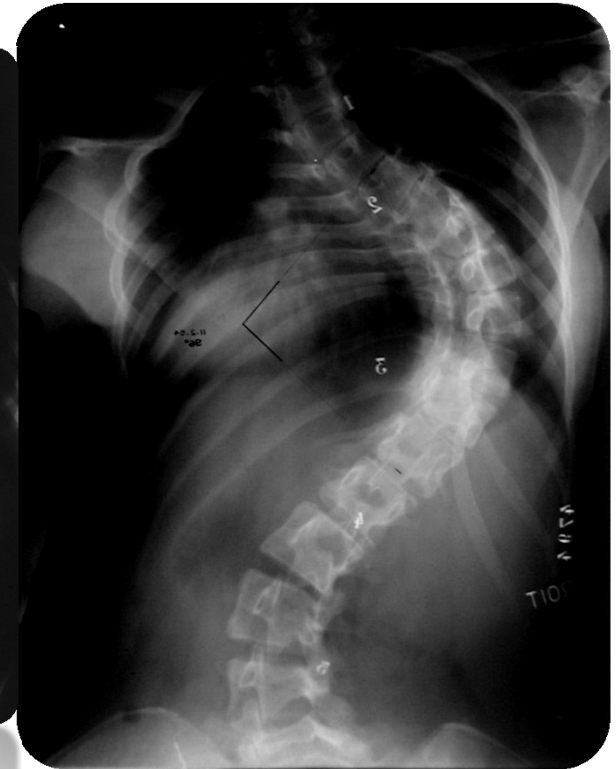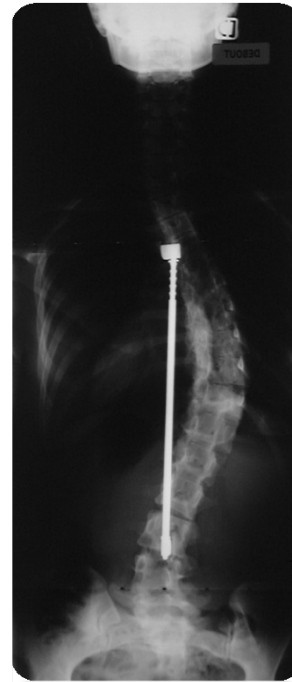
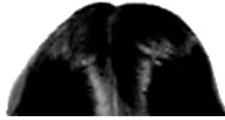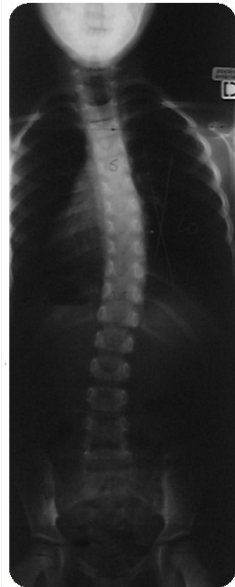Interrogatoire

- **Antécédents**

- **Familiaux**

- Examiner les tiers présents à la Cs

- **Personnels**



Examen Clinique

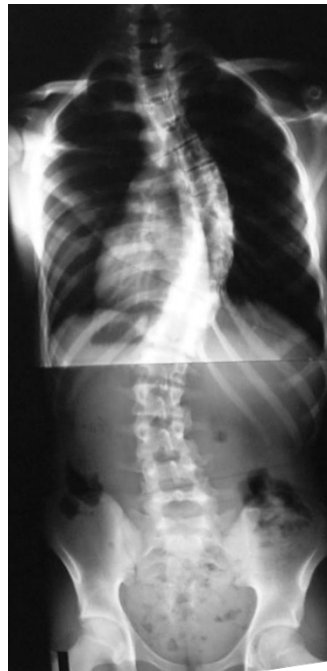- **Diagnostic positif: la scoliose**
- **Bilan étiologique**
- **Bilan de maturation pubertaire**

Examen Clinique

- **Diagnostic positif: la scoliose**
 - Méthode

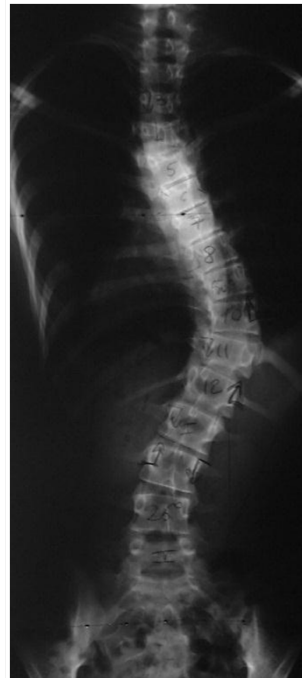Examen Clinique

- **Diagnostic positif: la scoliose**
 - Déformations frontales



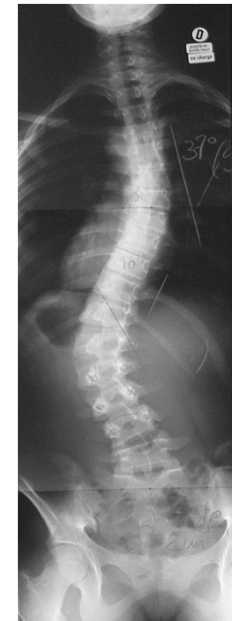Examen Clinique

- **Diagnostic positif: la scoliose**
 - Déformations frontales



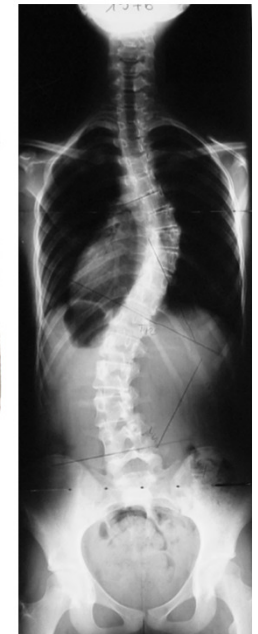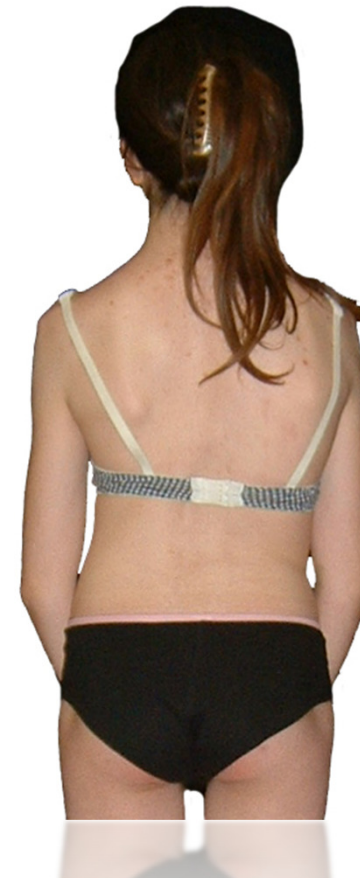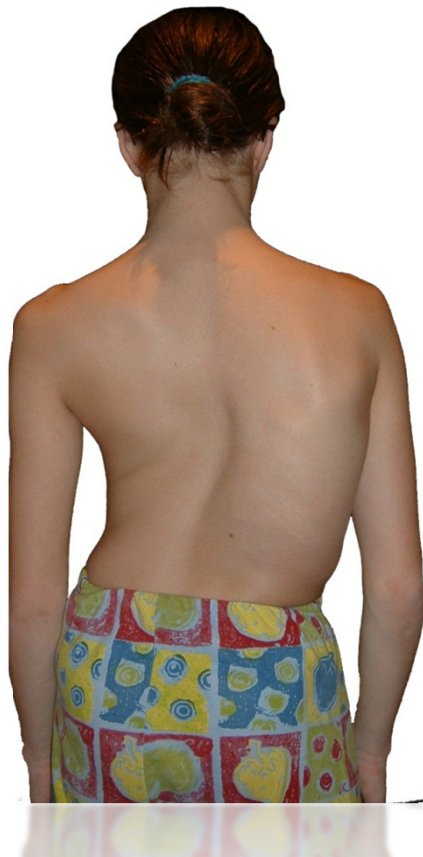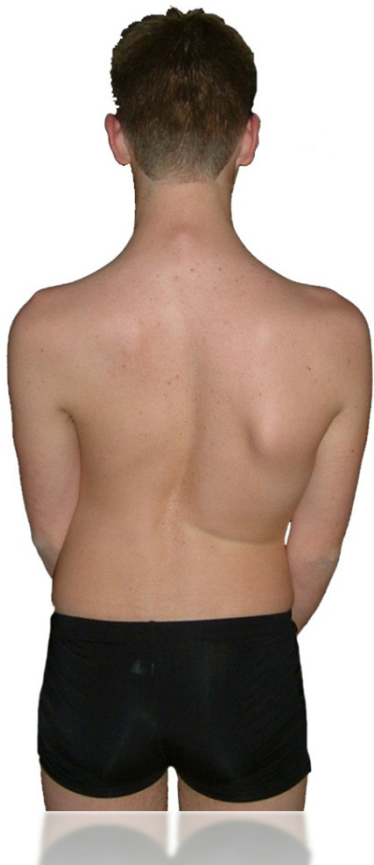Examen Clinique

- **Diagnostic positif: la scoliose**
 - Déformations frontales



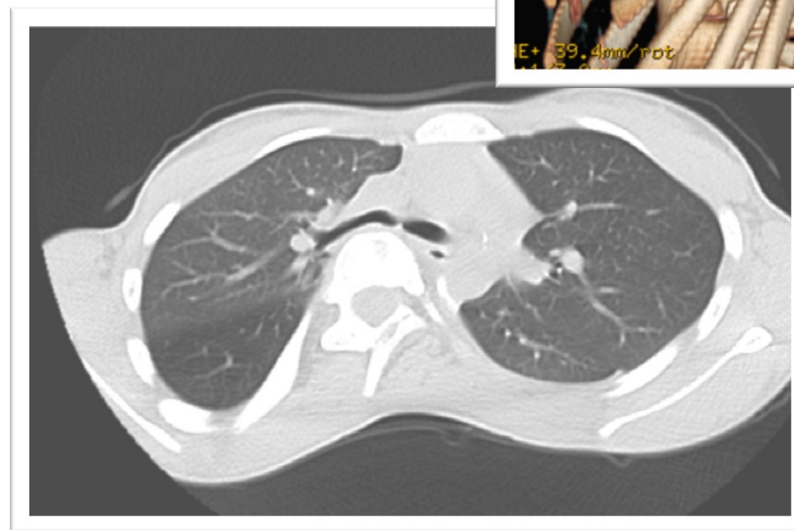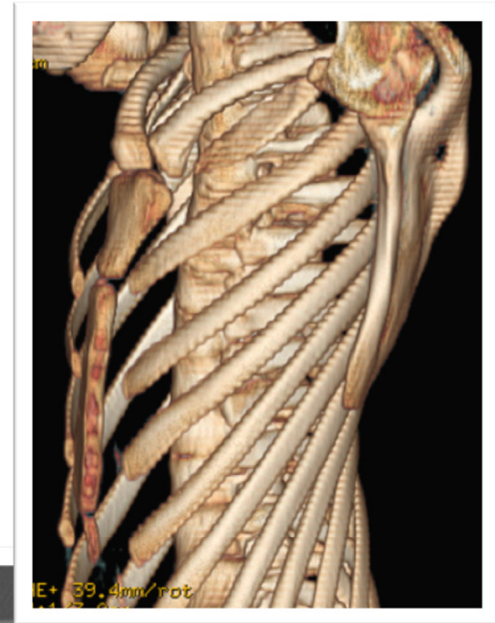
Examen Clinique

- **Diagnostic positif: la scoliose**
 - Déformations frontales



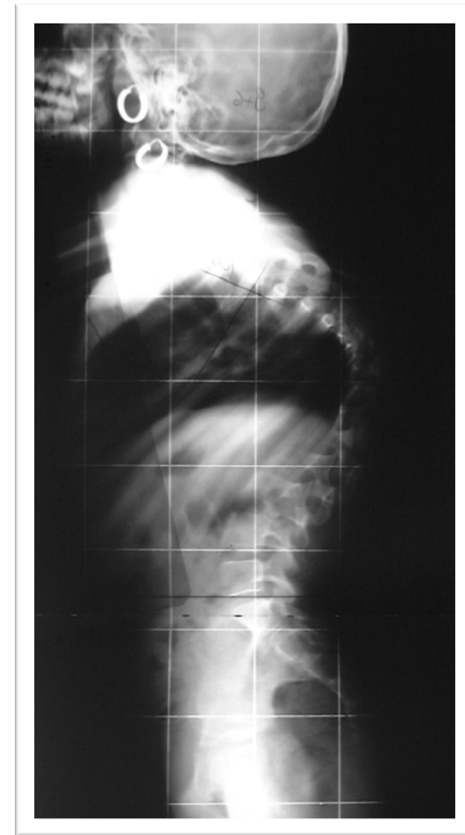
Examen Clinique

- **Diagnostic positif: la scoliose**
 - Déformations sagittales



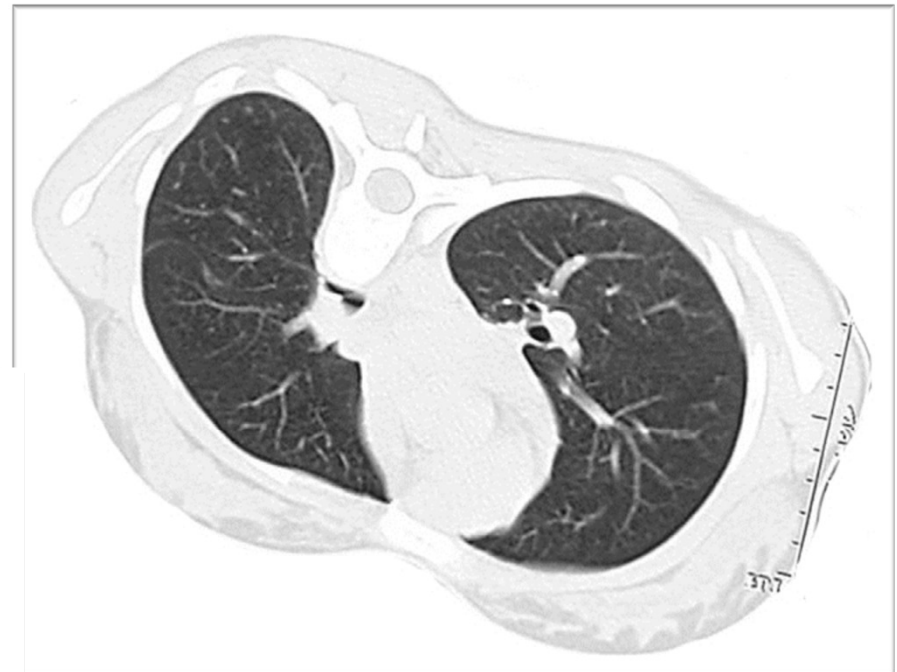
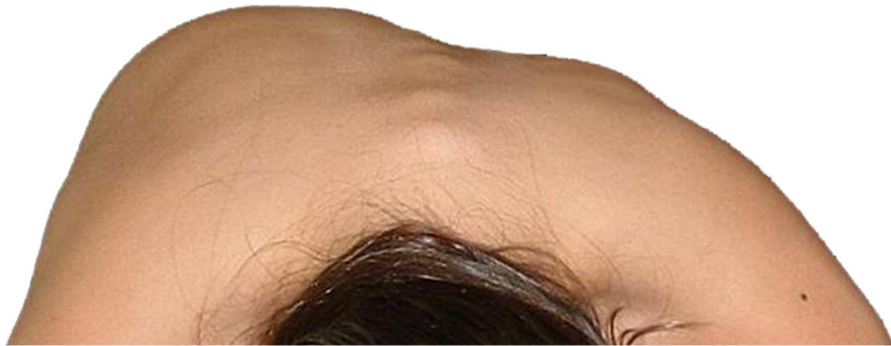Examen Clinique

- **Diagnostic positif: la scoliose**
 - Déformations sagittales



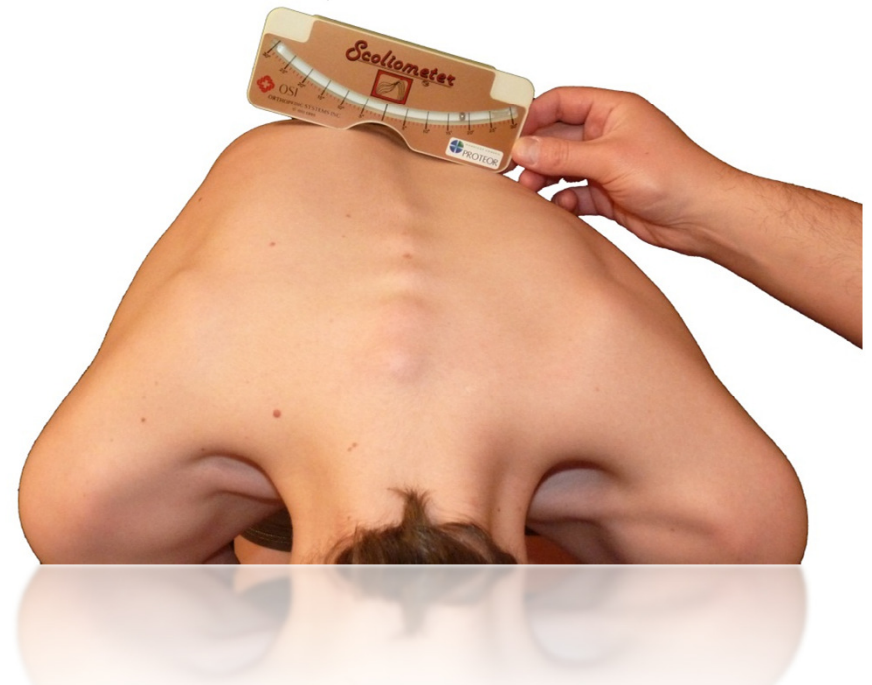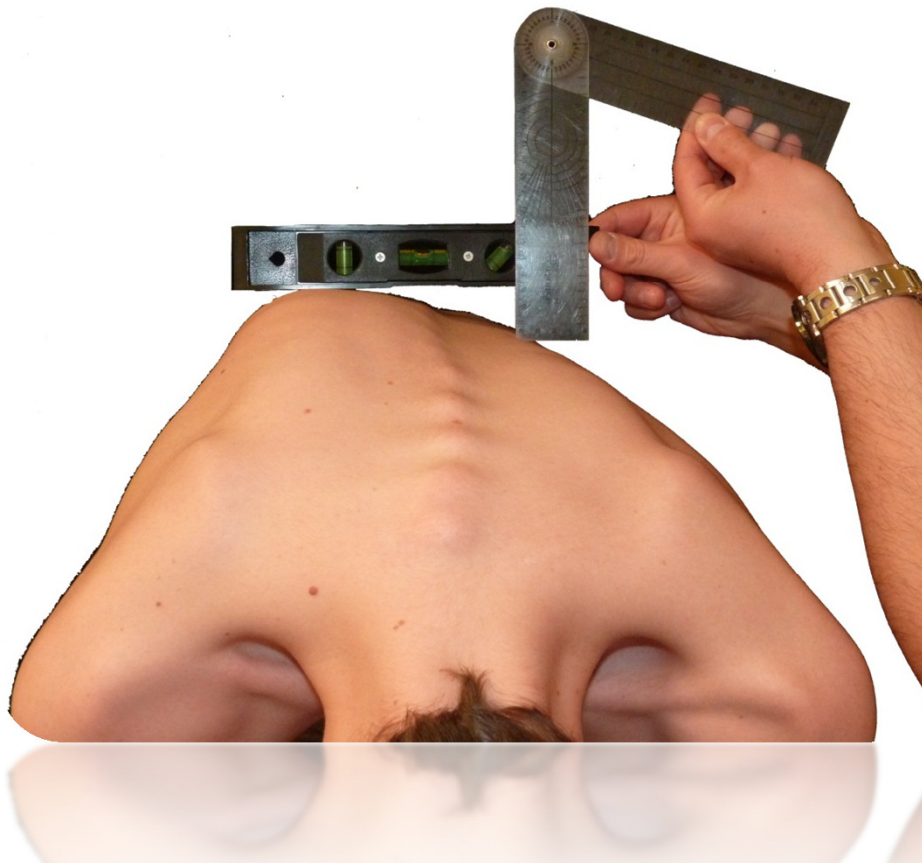
Examen Clinique

- **Diagnostic positif: la scoliose**
 - Déformations transversales: la gibbosité



Examen Clinique

- **Diagnostic positif: la scoliose**
 - Déformations transversales: la gibbosité



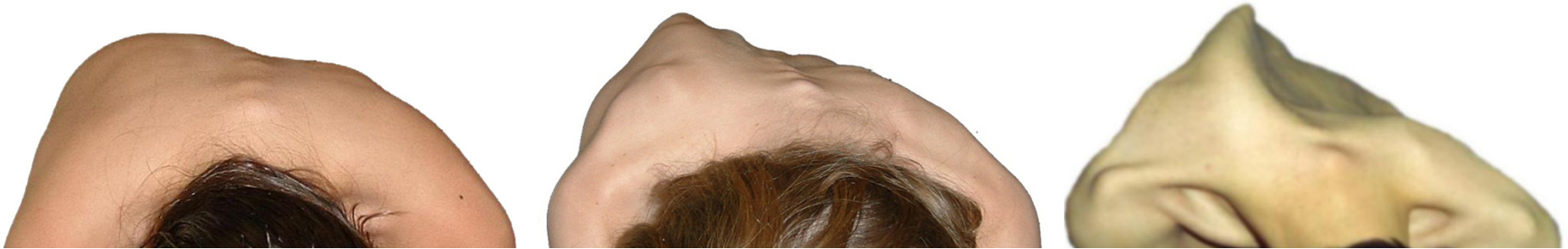Examen Clinique

- **Diagnostic positif: la scoliose**
 - Déformations transversales: la gibbosité

Mousse

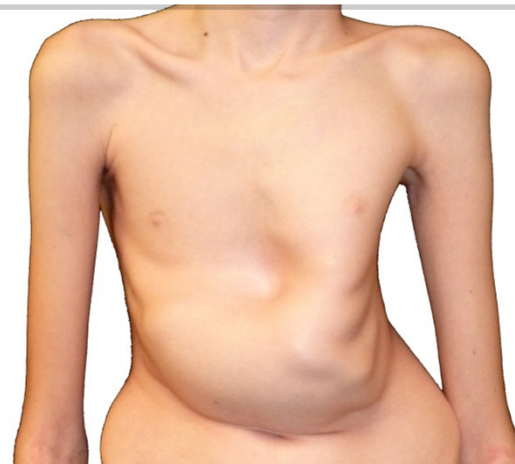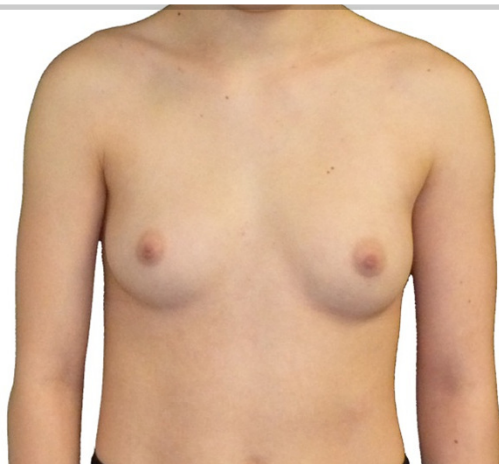Angulaire

Lame de sabre



Examen Clinique

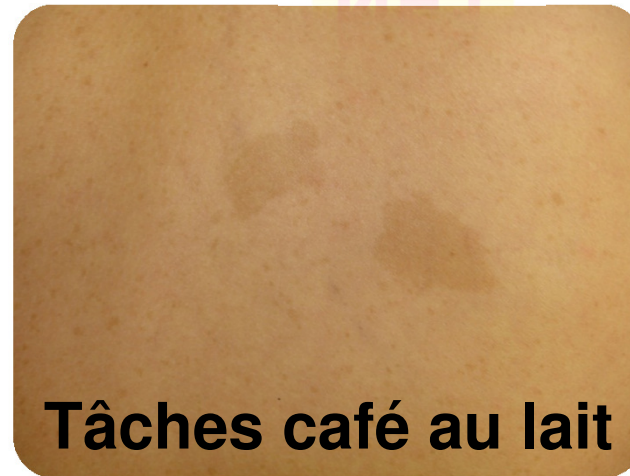- **Diagnostic positif: la scoliose**
 - Déformations transversales: la gibbosité



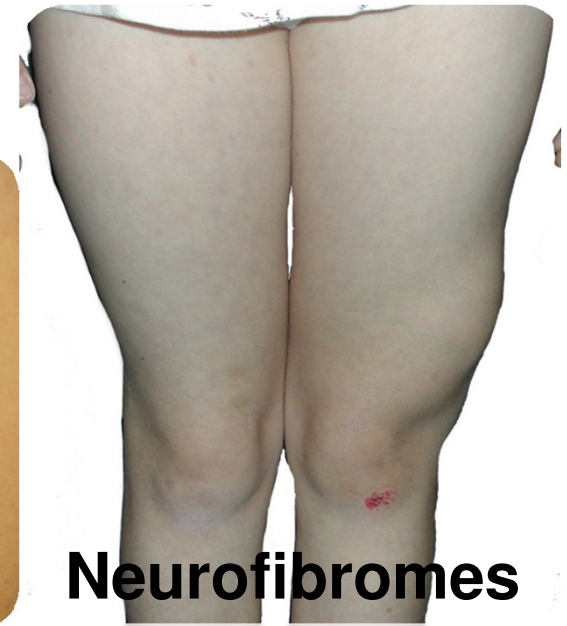Bilan étiologique

- Revêtement cutané

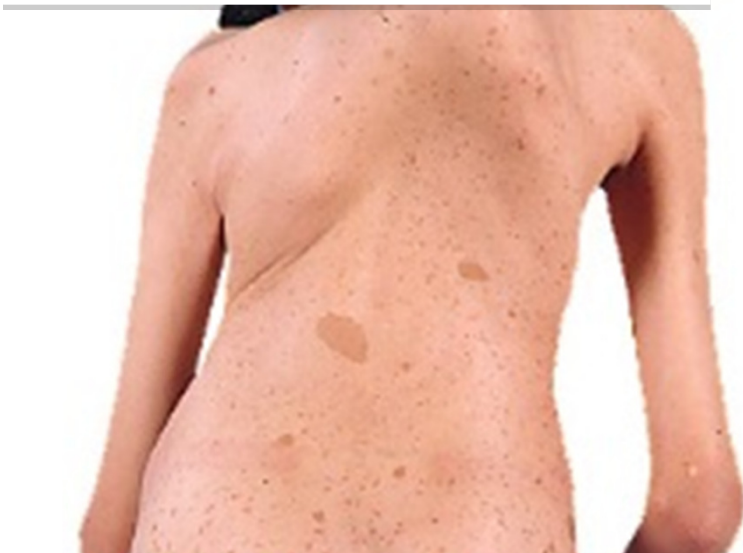NF1



Tâches café au lait



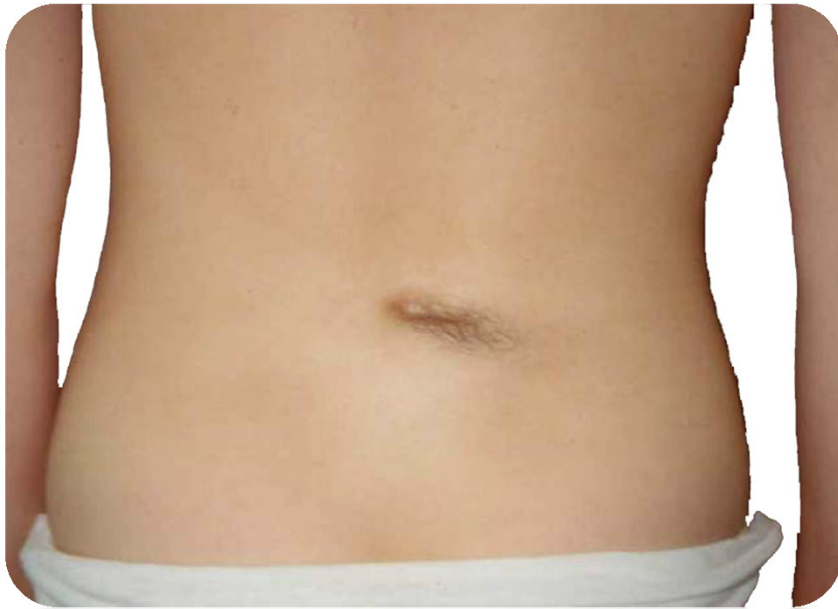Neurofibromes



Ephélides

Bilan étiologique

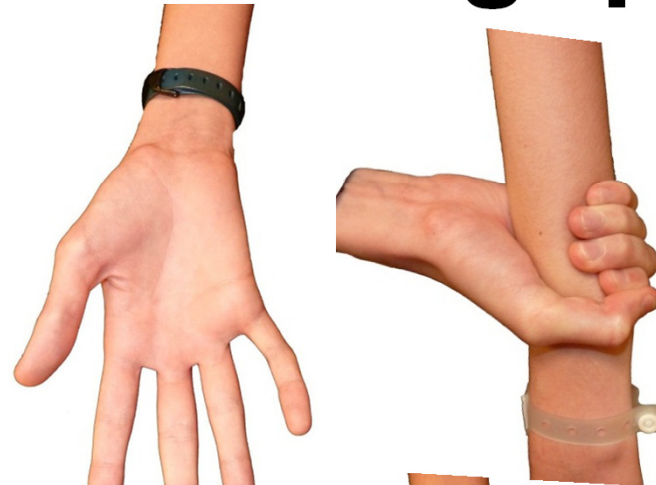- **Revêtement cutané**



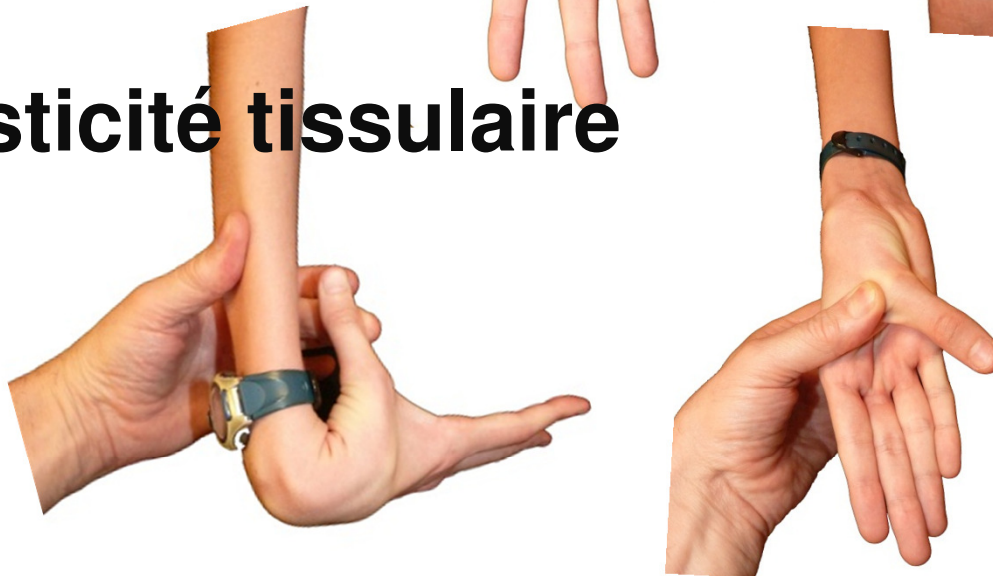Marfan

Bilan étiologique

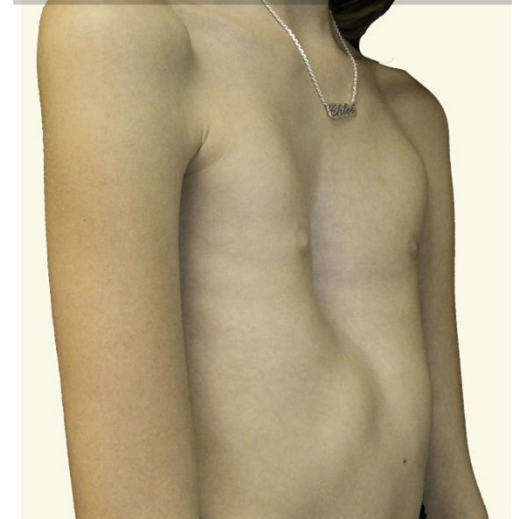- **Morphotype**



- **Elasticité tissulaire**

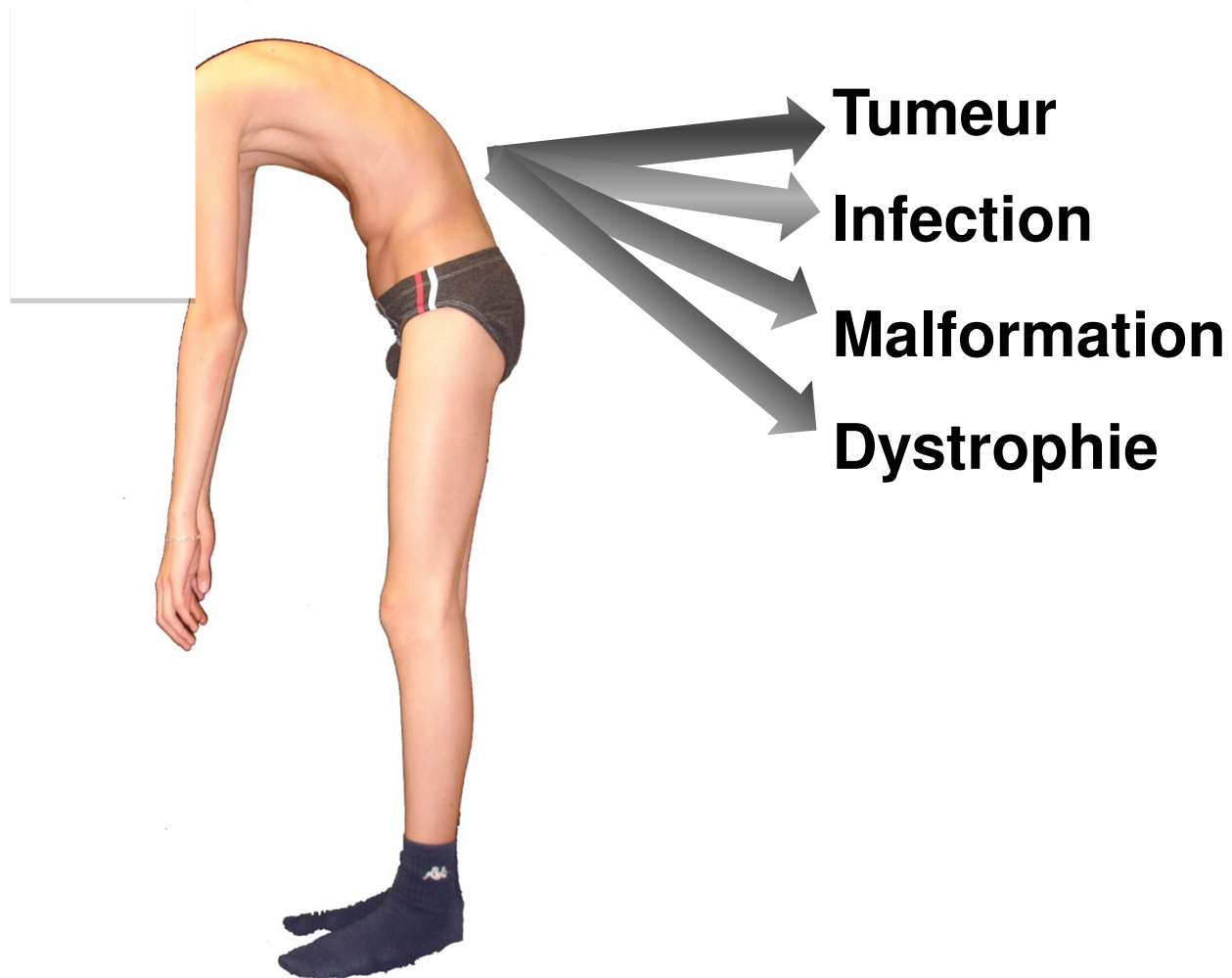


- **Bilan OPH**
- **Bilan Cardiovasculaire**



Bilan étiologique

- **Souplesse rachidienne**

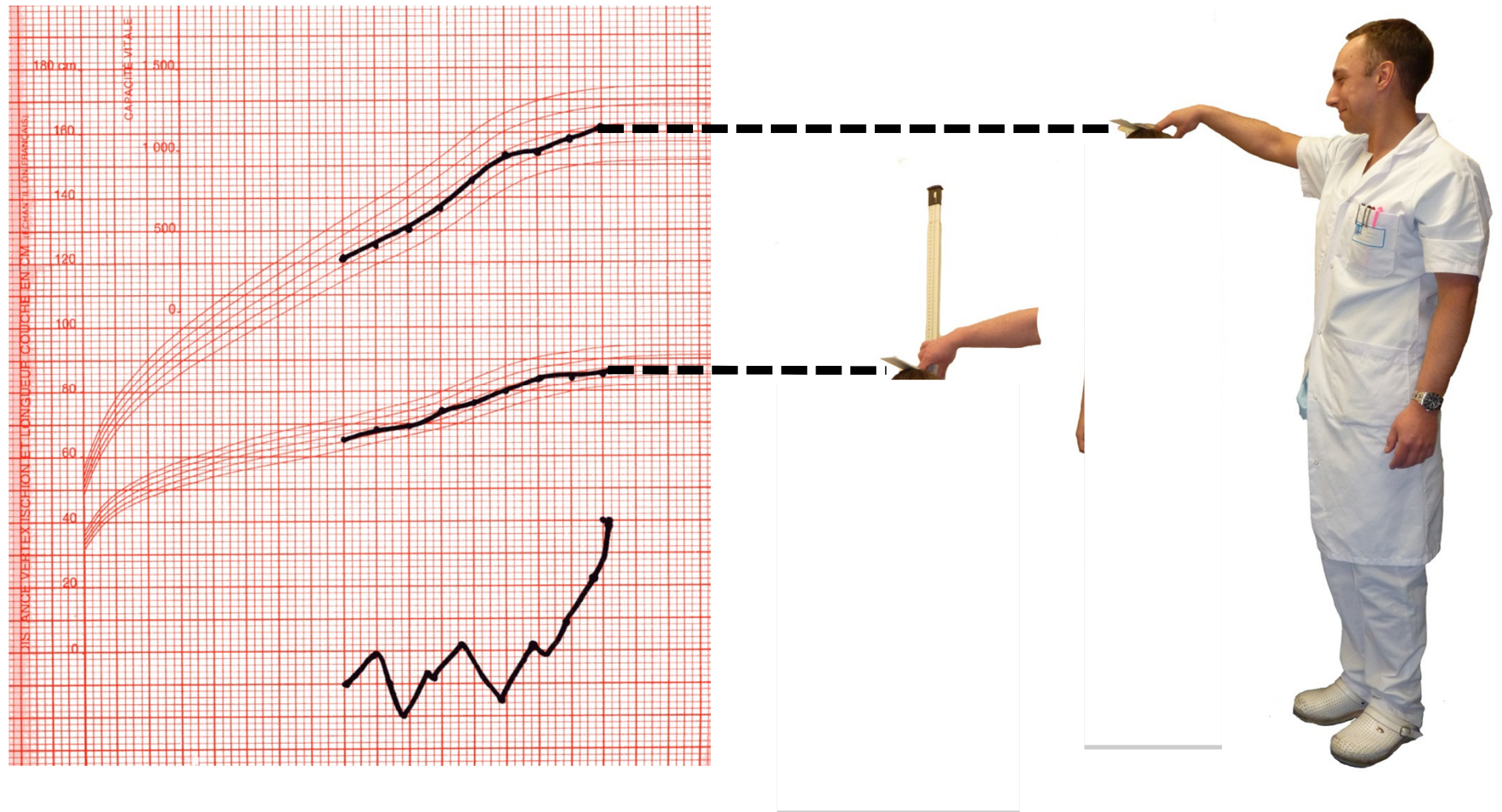


Bilan étiologique

- **Examen neurologique**
 - Membres inférieurs
 - ROT
 - RCP
 - Réflexes Cutanés Abdominaux
 - Paires Crâniennes
 - Tonus musculaire

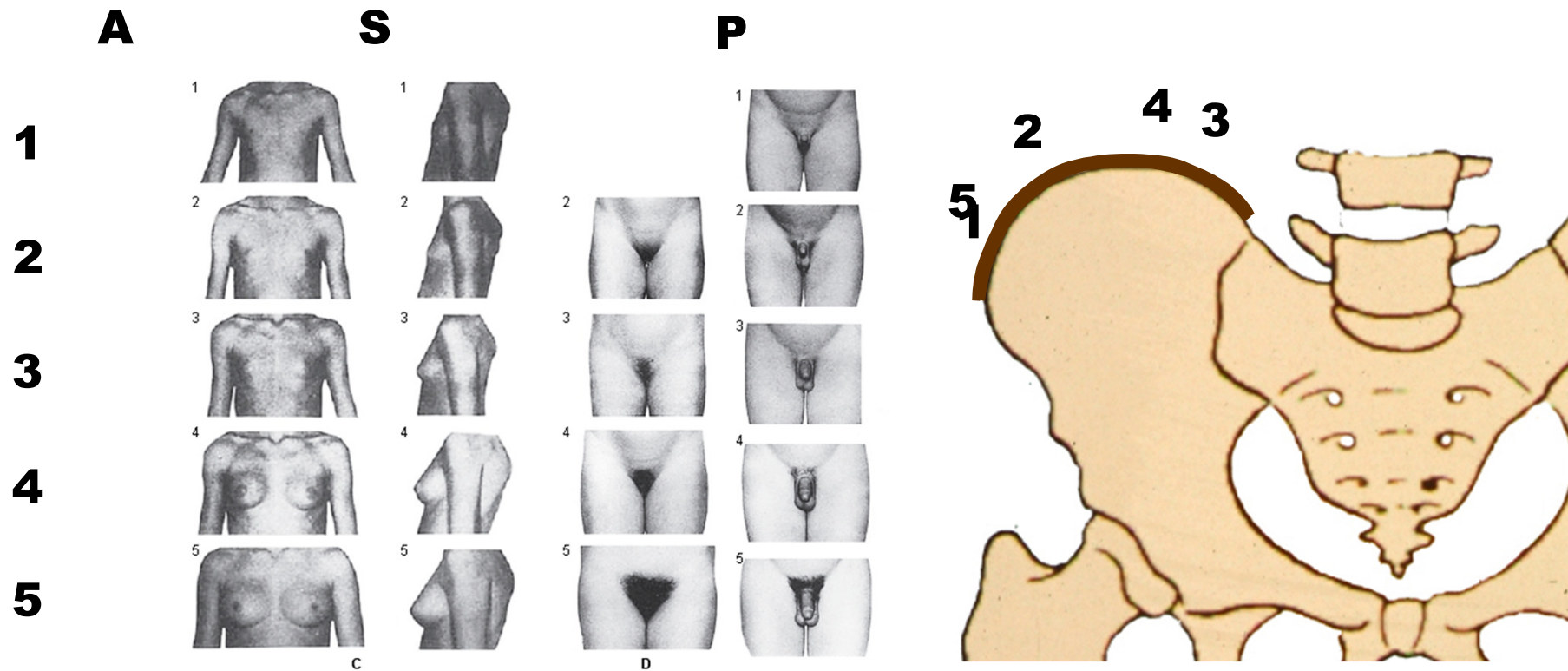
Evaluation de la Maturité

- Paramètres staturaux




Evaluation de la Maturité

- Paramètres Pubertaires



Synthèse du bilan clinique

Diagnostic positif
Bilan étiologique clinique
Evaluation du pronostic de croissance
Paramètres anatomiques



Pronostic évolutif et plan thérapeutique