Circonstances de découverte

- Douleurs osseuses
- Fractures pathologiques
- Tuméfactions
- Traumatismes

Douleurs osseuses

Douleurs osseuses
Etiologies

- Traumatiques
- Infectieuses
- Tumorales
- Inflammatoires

Douleur

Mécanique

Inflammatoire

Mais

Attention aux tableaux trompeurs!

Douleur inflammatoire

A tendance à augmenter avec le temps

Diurne et nocturne

Pas de relation avec les efforts physiques

Soulagées plus ou moins bien par les antalgiques classiques

Peut s ’accompagner de signes généraux

Conduite à tenir devant des douleurs osseuses I

Explorations complémentaires de première intention

Radiographies du segment osseux de face et de profil

Bilan biologique : NFS, CRP, Vitesse de sédimentation

Tumeur bénigne : l ’ostéome ostéoide ou ostéoblastome

Cas clinique 1

Tony, 12 ans

Adressé pour scoliose raide et douloureuse

Douleurs depuis 6 mois diurnes et nocturnes

Rachis raide (distance main sol : 60cm)

Scoliose lombaire

Cas clinique 1 : imagerie

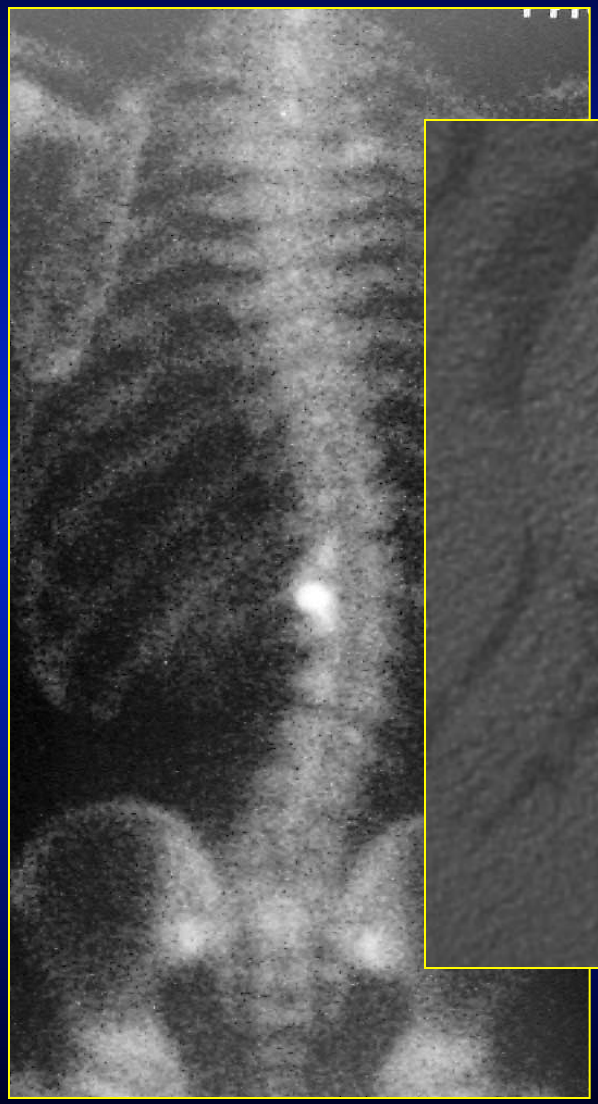

Cas clinique 1 : Traitement et recul

Résection chirurgicale

Corset plâtré 1 mois

Corset CTM...

Cas clinique 1 : Conclusion

- Une scoliose raide et/ou douloureuse n'est pas **idiopathique**
- Etiologie tumorale ou infectieuse
- Chercher au sommet de la concavité
- Scintigraphie - TDM - IRM

Cas clinique 2 : examen clinique

Frédéric

6 ans

Torticolis

Persistance de la douleur
et de la raideur malgré la traction

Cas clinique 2 : imagerie

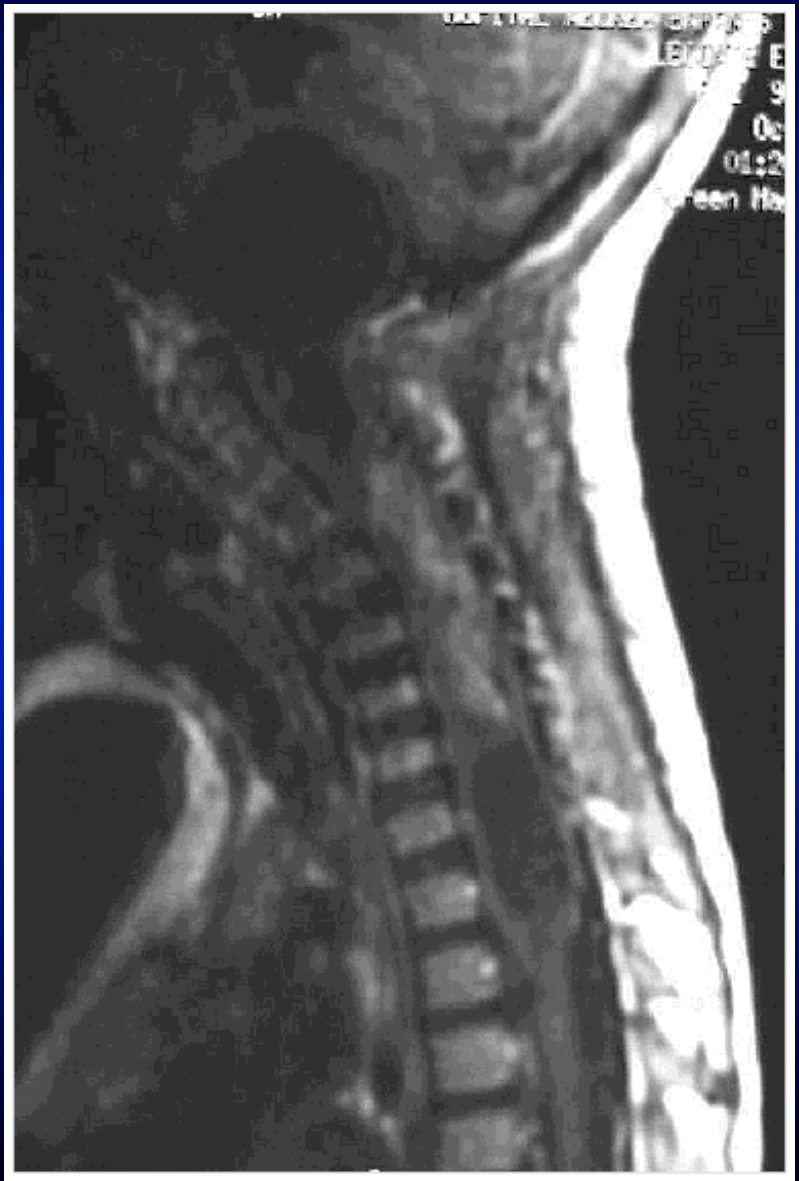

Fractures pathologiques

Traumatisme minime

C ’est le problème du chirurgien

Ne pas méconnaître la lésion tumorale

Conséquences thérapeutiques +++

Fracture sur tumeur maligne

Le contexte

Traumatisme mineur révélateur

Extrêmement fréquent

Retard diagnostique

Se méfier des claquages, tendinites… qui durent!!!

Radiographie - échographie

Cas clinique 3

Jean, 10 ans

Douleur après un coup au foot il y a **6 mois**

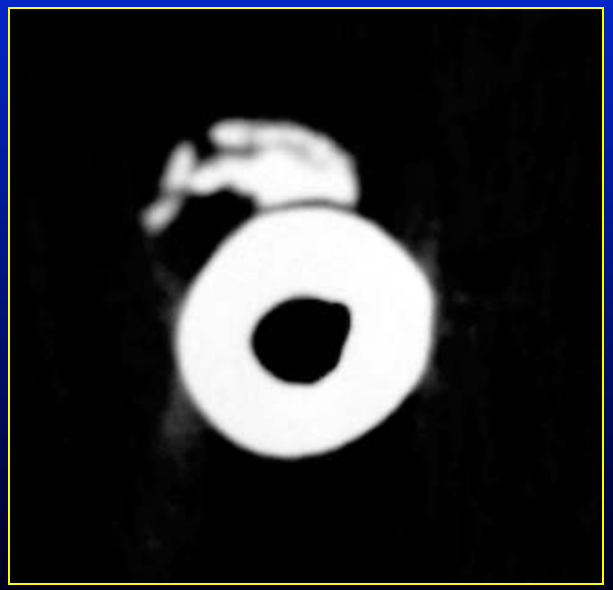

Tuméfaction

Ancienneté?

Augmentation de la taille?

Signes inflammatoires locaux?

Douleur?

Autres localisations?

Tuméfaction d ’aspect bénin

Tuméfaction d ’aspect malin

Cas clinique n°4

- Agathe, 12 ans
- Scoliose traitée par rééducation
- Douleur rachidienne

  depuis plusieurs mois
  diurne et nocturne

Cas clinique 4 : examen clinique

Tuméfaction paravertébrale non inflammatoire

Gibbosité de 2 cm

Rachis raide

Petit syndrome pyramidal

Cas clinique 4 : imagerie

Cas clinique 5 : examen clinique

- Sarah, 12 ans
- Douleur de la fesse
- Volumineuse masse douloureuse, profonde dans les parties molles

Cas clinique 5 : imagerie

1 mois

3 mois

Tuméfaction des parties molles

Dans un contexte infectieux

Abcès

Dans un contexte traumatique

Hématome, myosite...

Penser aux tumeurs malignes : IRM si doute

Autres…

Cas clinique 6 : examen clinique

Stéphane

12 ans

Hospitalisé pour fièvre au long cours, asthénie

A eu des douleurs abdominales : appendicectomie

Cas clinique 6 : imagerie

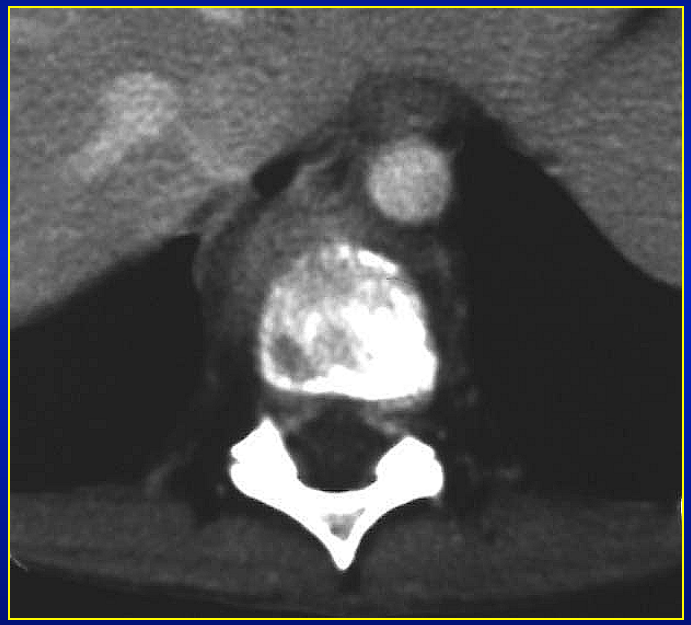

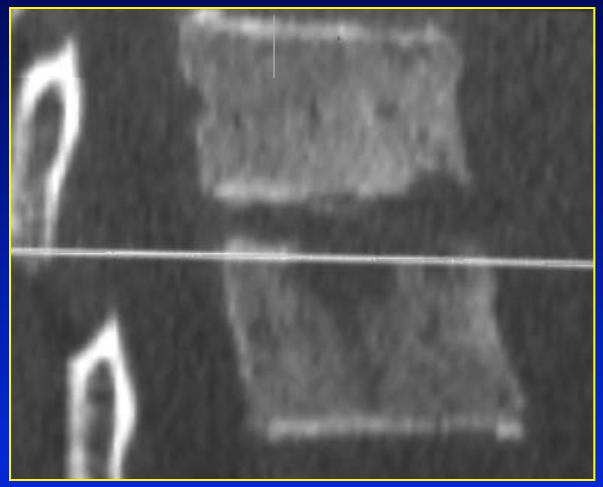

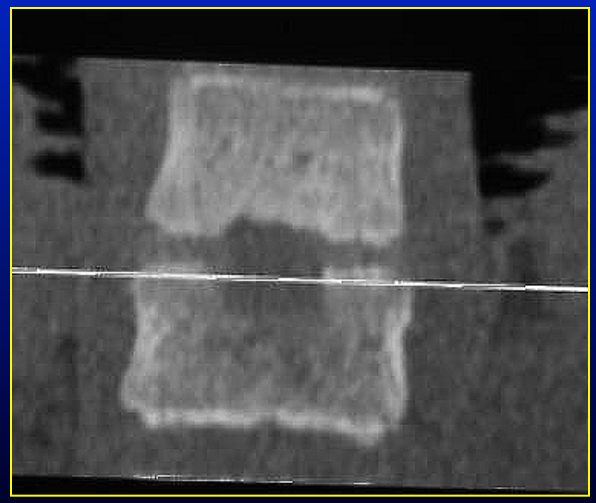

Cas clinique 7 : examen clinique

Madouba

8 ans

Fièvre et douleurs rachidiennes

Apparition secondaire d ’une paraplégie

Cas clinique 7 : imagerie

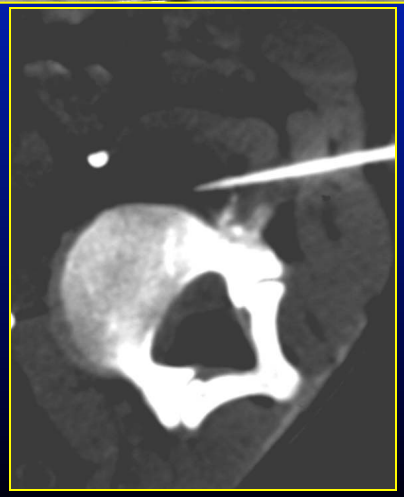

Démarche diagnostique

La radiographie standard

- Trou dans l 'os
- Localisation
- Age
- Néoformation osseuse
- Parties molles

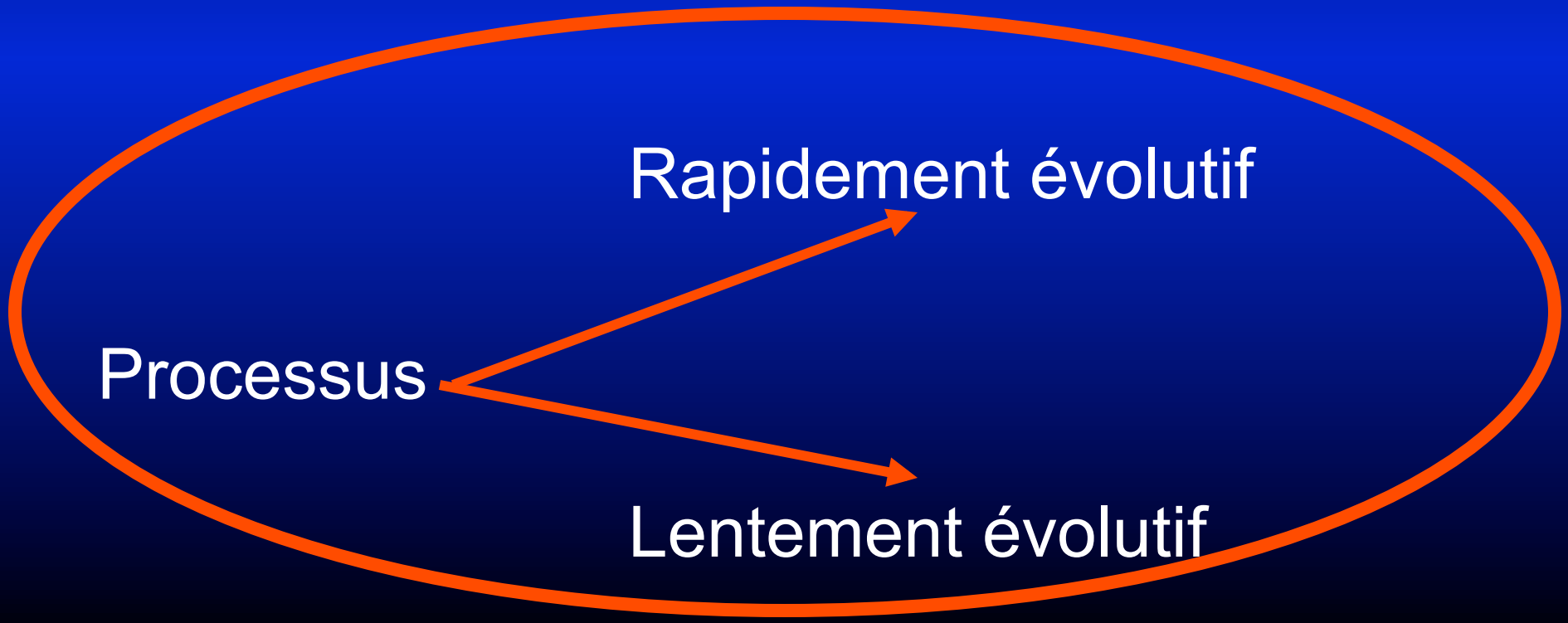

Localisation

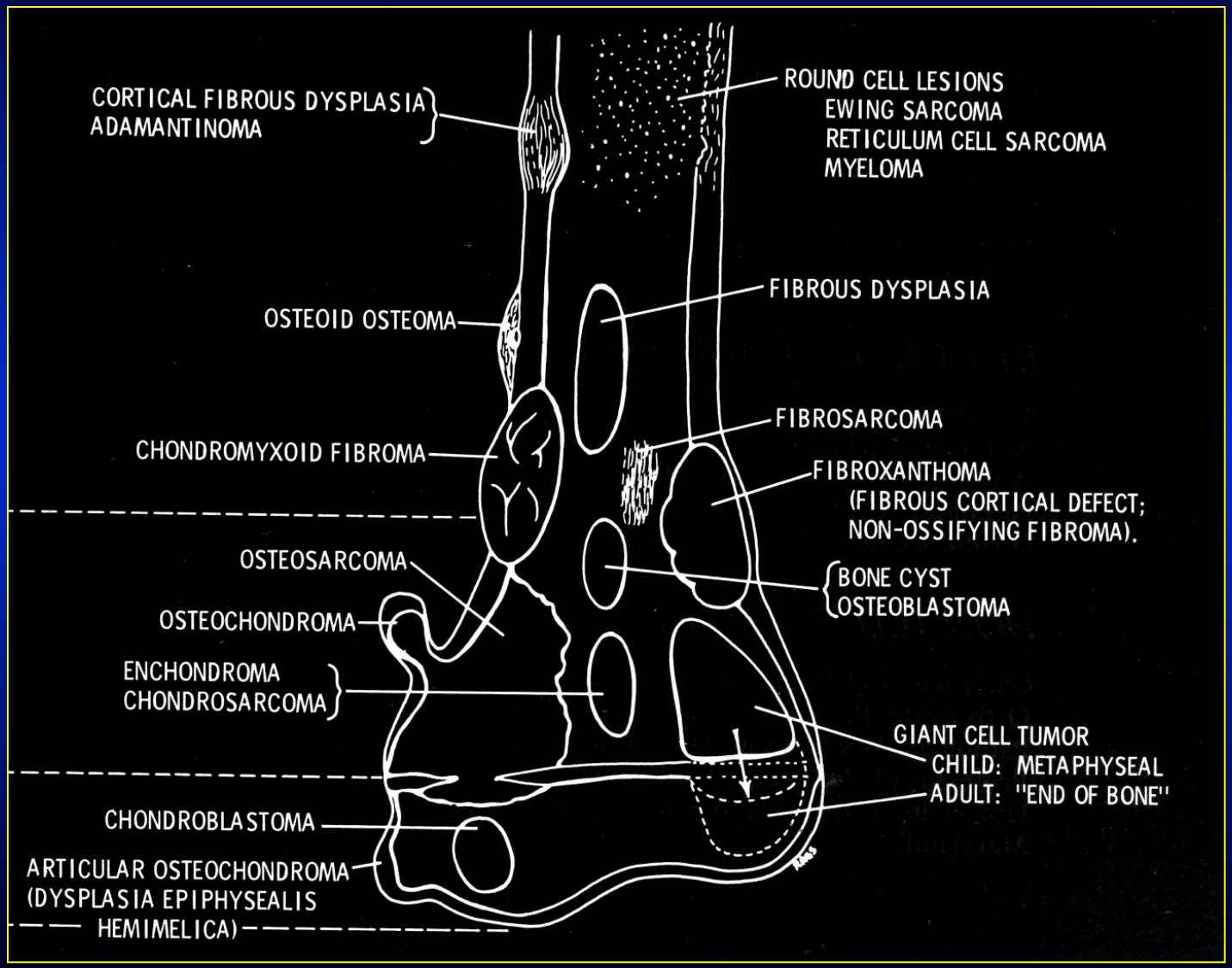

Processus lentement évolutif

D 'après C. Fauré

Limite régulière

Extension limitée qui refoule la corticale sans la détruire

Grand diamètre inférieur à 6 cm

Architecture interne homogène, trabéculations possibles

Réaction périostée : rare, ou homogène

Durée d 'évolution : remodelage osseux, sclérose périlésionnelle

Processus rapidement évolutif

D 'après C. Fauré

Limite mal définie, ostéolyse ponctuée

Extension : point de départ médullaire, destruction du cortex, envahissement des parties molles

Grand diamètre supérieur à 6 cm

Architecture interne inhomogène, condensante et lytique

Réaction périostée : fréquente, irrégulière (spicules, feux d 'herbe)

Durée d 'évolution : ostéolyse ponctuée en périphérie de la lésion

Lésion radiologique unique I

Évolution rapide

- Tumeur
  - Bénigne agressive
  - Maligne
- Infection
- G. éosinophile

Lésion radiologique unique II

Évolution lente

T. bénigne

Infection

Appositions périostées

Le périoste

- gaine fibro-vasculaire épaisse
- très solide
- croissance en épaisseur
- rôle actif dans l ’ostéogenèse réparatrice
- Réagit à toute agression de l ’os

Appositions périostées

Processus lentement évolutif

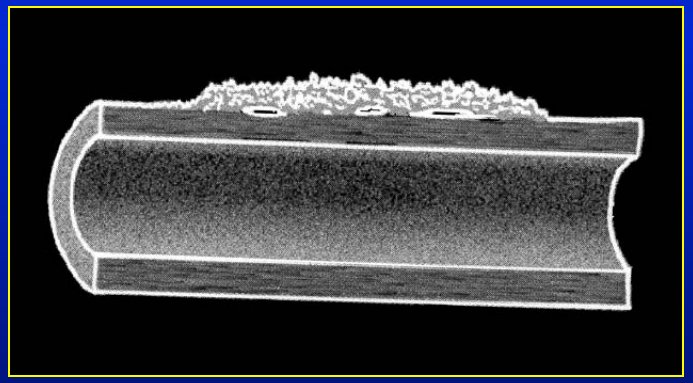

Homogène

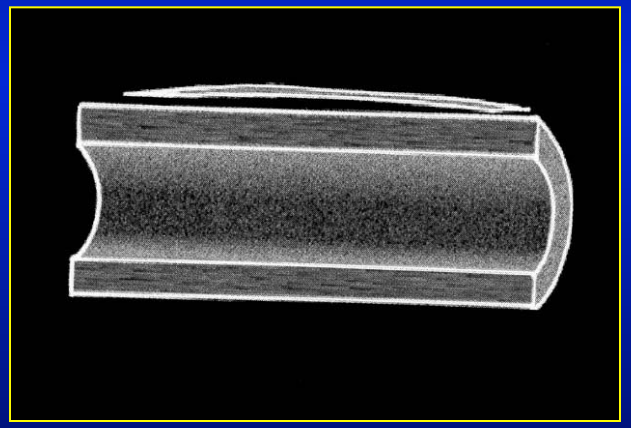

Unilamellaire



Bulbe d ’oignon

D ’après Resnick

Appositions périostées

Processus lentement évolutif



Appositions périostées

Processus rapidement évolutif

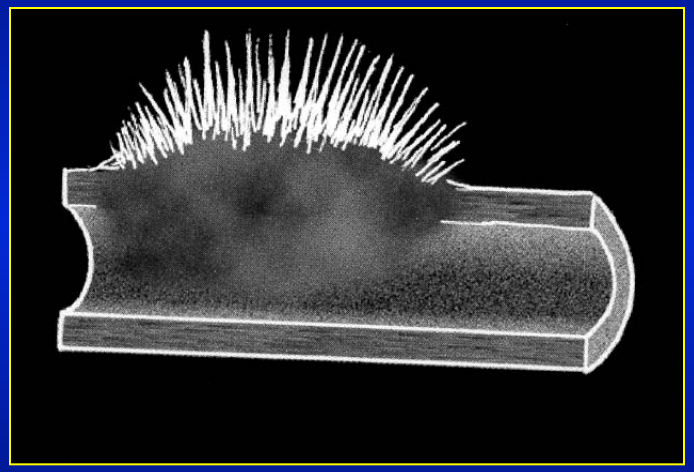

Rayon de soleil

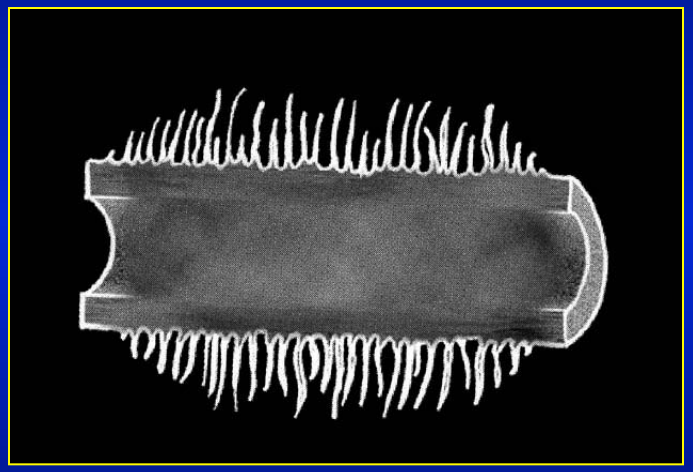

Poil de brosse

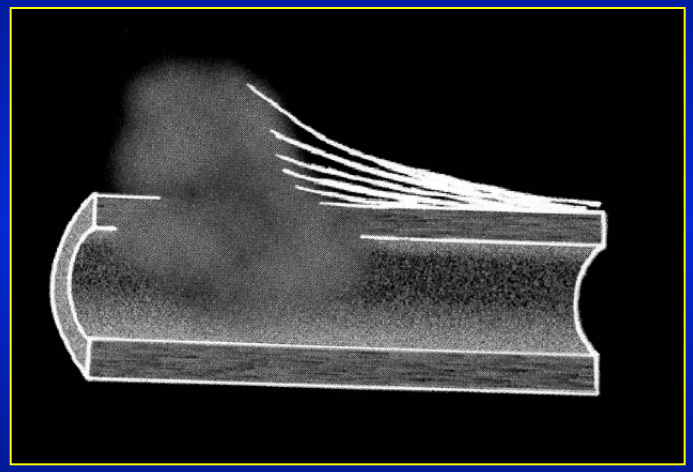

Eperon de Codman

D 'après Resnick

Appositions périostées

Processus rapidement évolutif



Eperon de Codman

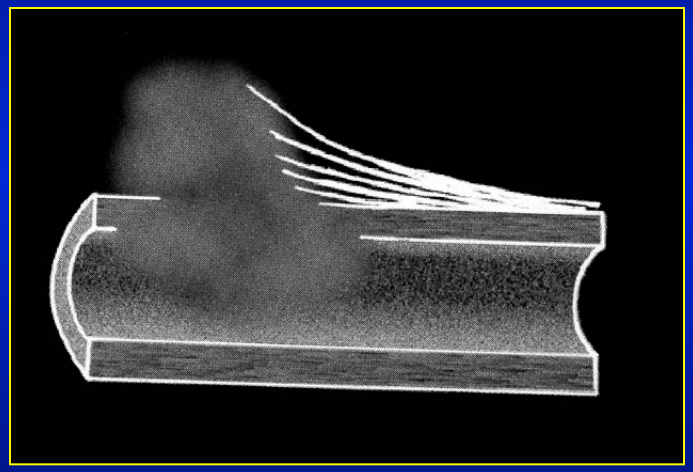

La scintigraphie I

Confirmer une atteinte osseuse

Tumorale

Infection

Inflammatoire

La scintigraphie II

Rechercher d ’autres localisations

Tumeurs malignes

Hystiocytose X

La tomodensitométrie

Etude 3D

Localisation d ’une petite lésion osseuse

L ’IRM

Etude de la médullaire

Lésion liquide - solide

Bilan d ’extension → Parties molles

Bilan d ’extension → Skip métastases

Image radiologique très suspecte

Bilan complet avant la biopsie

Général

Scintigraphie osseuse

TDM thoracique

Biopsies médullaires

Local

IRM de la région atteinte

La biopsie osseuse

- Après le bilan d ’une éventuelle extension
- Par le chirurgien qui fera une chirurgie d ’exérèse tumorale
- Prélèvement anatomo-pathologique et bactériologique

La biopsie

Penser à la tumeur maligne → Dissémination

Voie d ’abord

Voie utilisée lors de la reconstruction

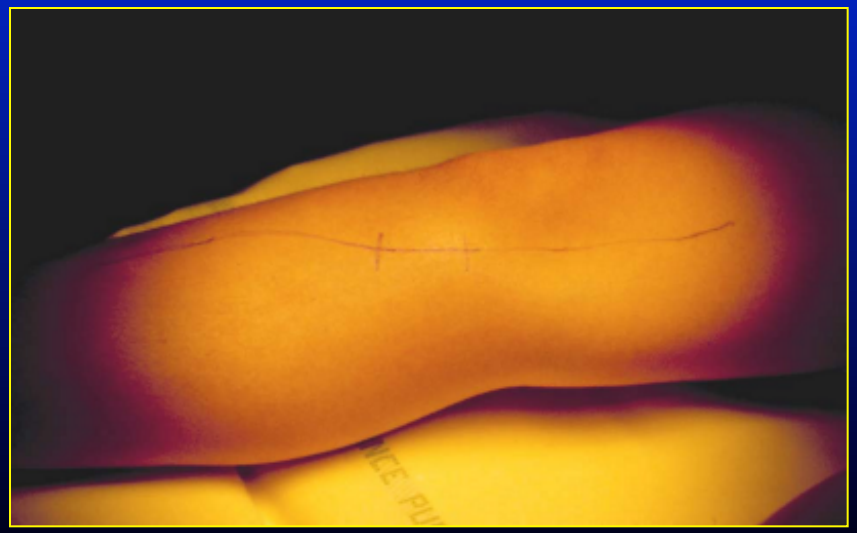

La biopsie

L ’anatomo-pathologiste

Prévenir

Aider

Type de prélèvement, de conservation

Le mieux : directement et à **l ’état frais**

Les tumeurs bénignes

Les tumeurs bénignes

Ostéome ostéoide - ostéoblastome

Exostoses

Kyste osseux essentiel

Fibrome non ossifiant

Kyste anévrysmal

Granulome éosinophile - hystiocytose

Kystes osseux essentiels

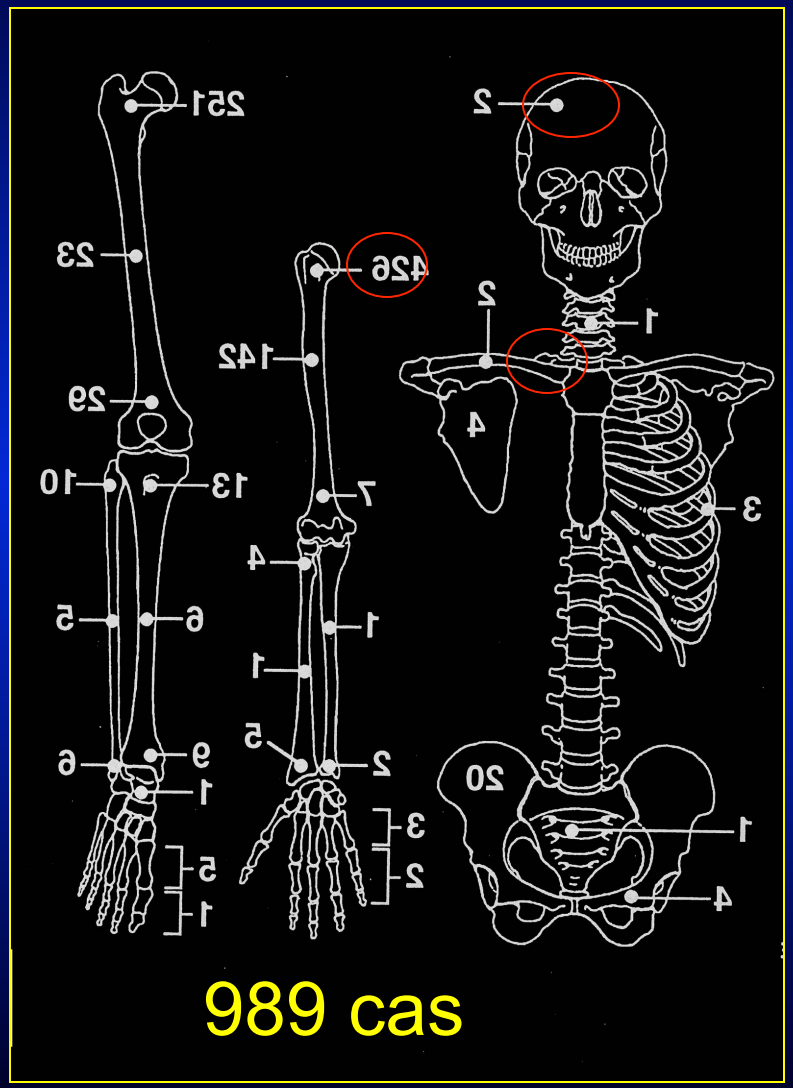

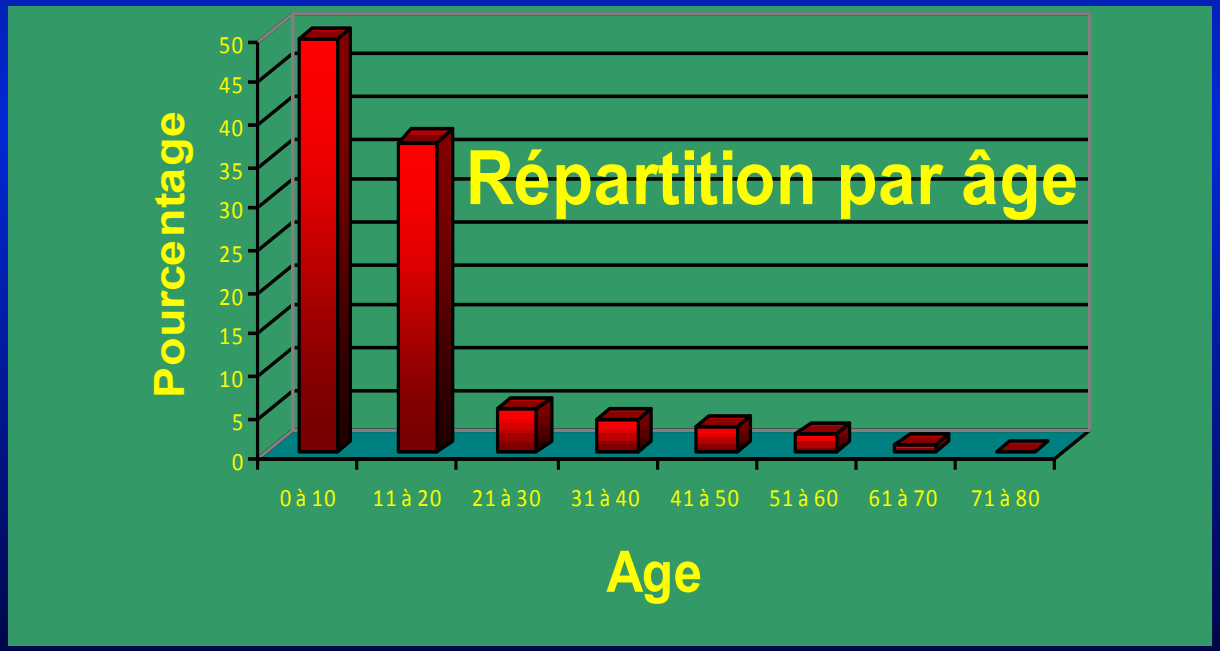

D 'après la série de Campanacci - Bologne

Kystes osseux essentiels

Mode de révélation

douleurs

fractures

Diagnostic radiologique : aspect, localisation

Si doute → Ponction → Biopsie

Tendance à s ’éloigner du cartilage de croissance et à involuer

KOE de l ’extrémité supérieure de l ’humérus

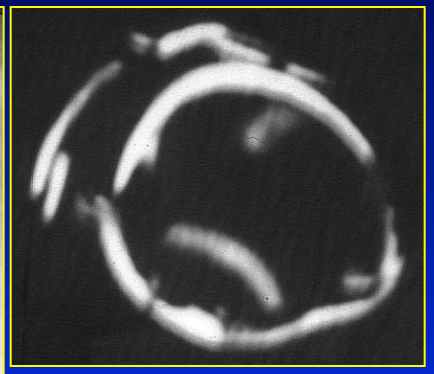

Fragment fallen sign

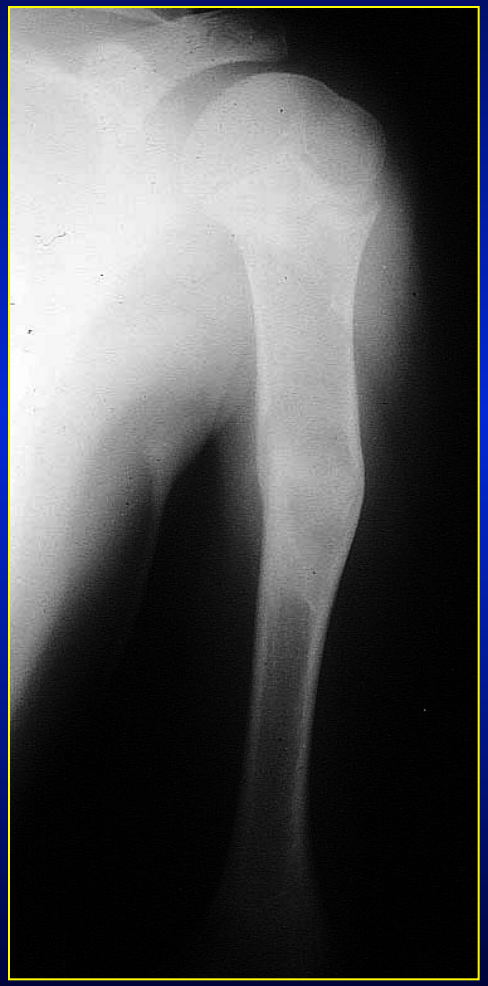

Risque fracturaire - pas d ’autre complication

KOE de l ’extrémité supérieure de l ’humérus

Le but : Eviter les fractures

Traitement par injections
de corticoïdes ou de moelle osseuse

Kystographie+++

Injections à répéter

KOE de l ’extrémité supérieure du fémur

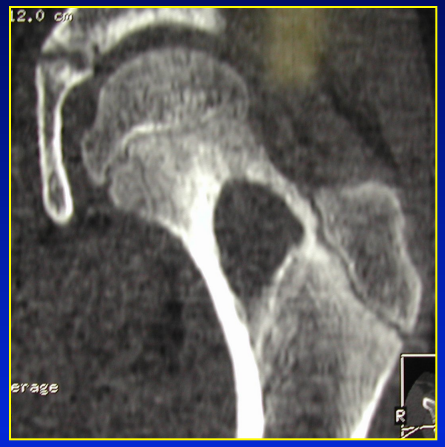

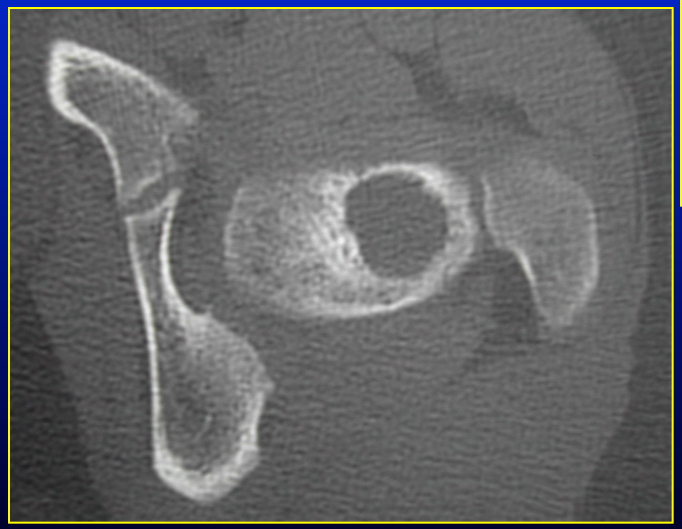

KOE de l ’extrémité supérieure du fémur

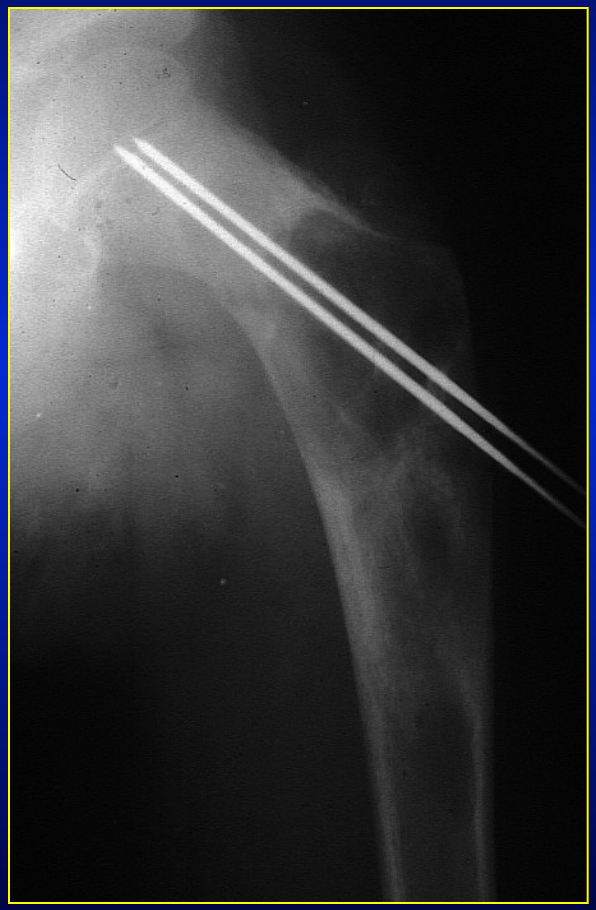

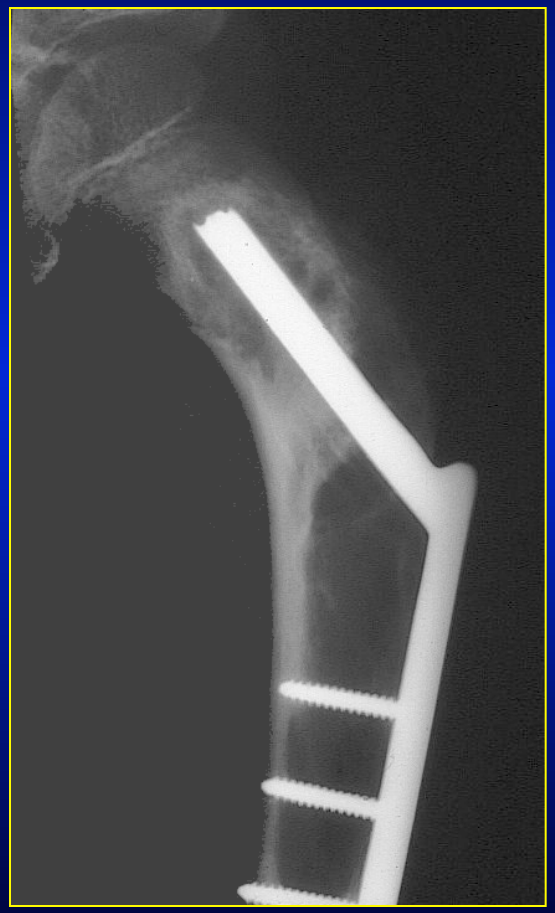

Fracture du col

↓

Nécrose

↓

Curetage
+
Ostéosynthèse

Kyste anévrysmal

Souvent douloureux

Localisation : métaphyse des os longs, rachis

Complications : fracture, compression médullaire

Traitement : curetage complet, avec ou sans greffe

Évolution : régression spontanée rare,
récidives fréquentes (20%)

Kyste anévrysmal

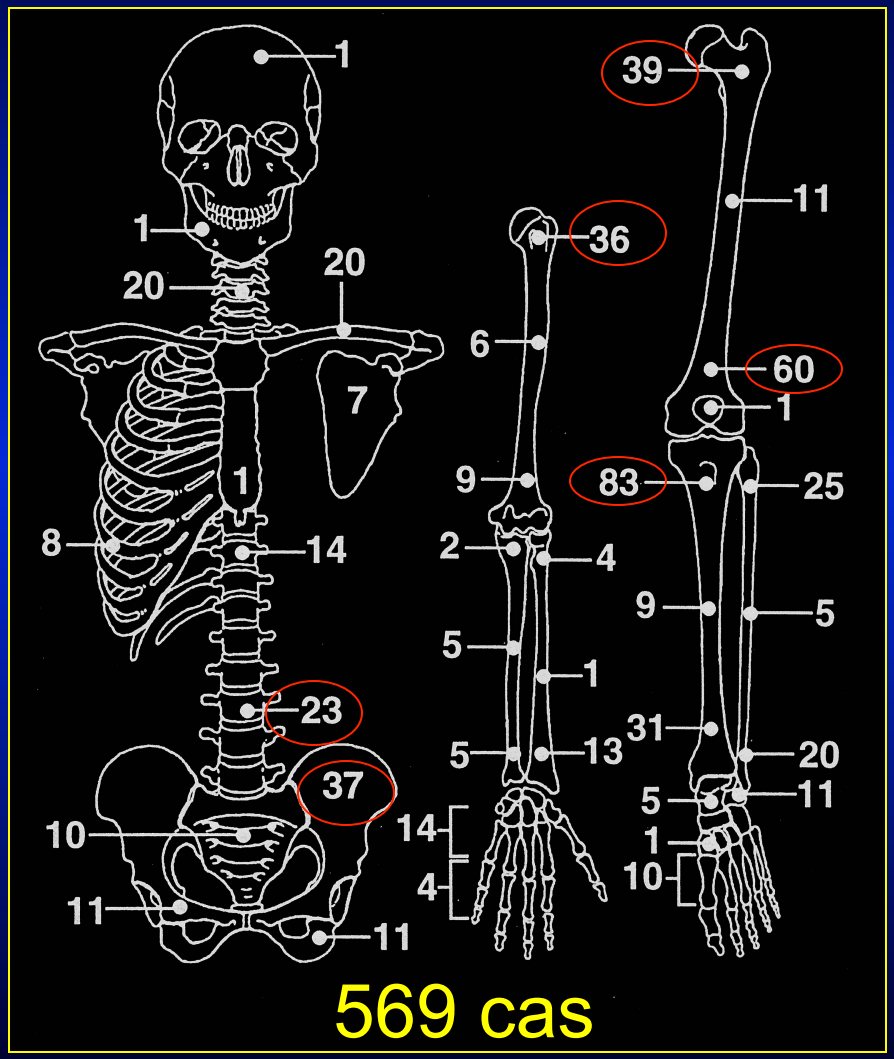

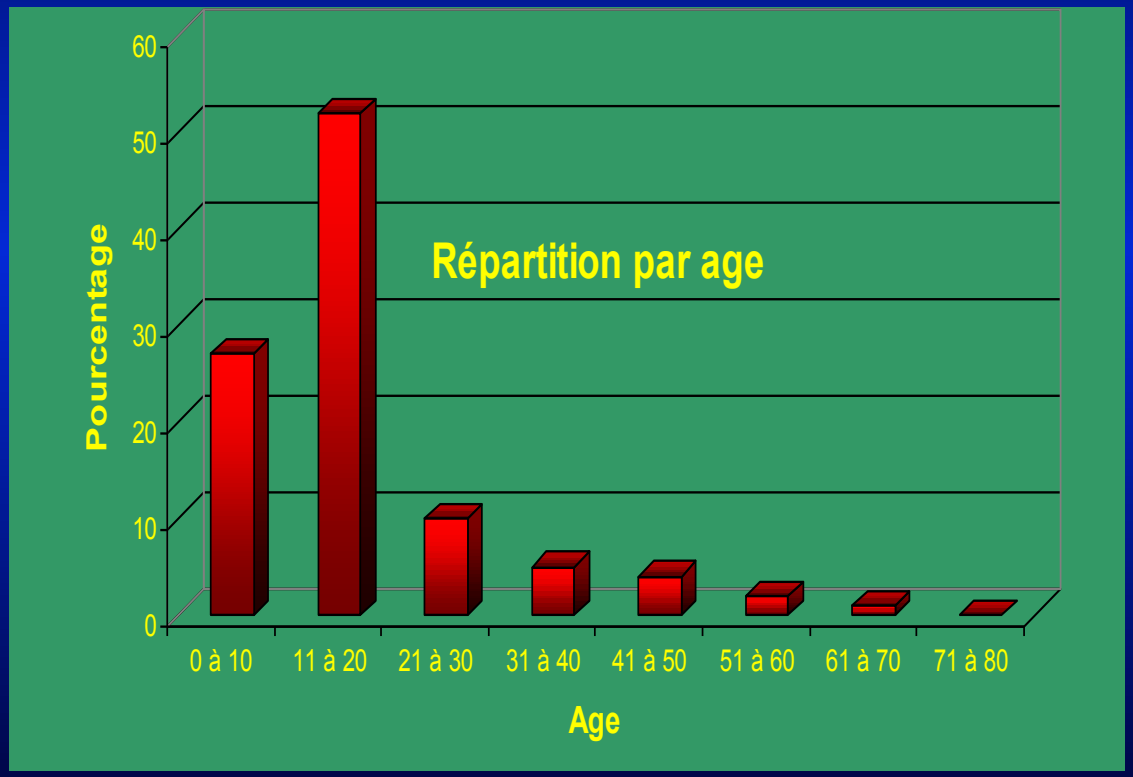

D 'après la série de Campanacci - Bologne

Kyste anévrysmal

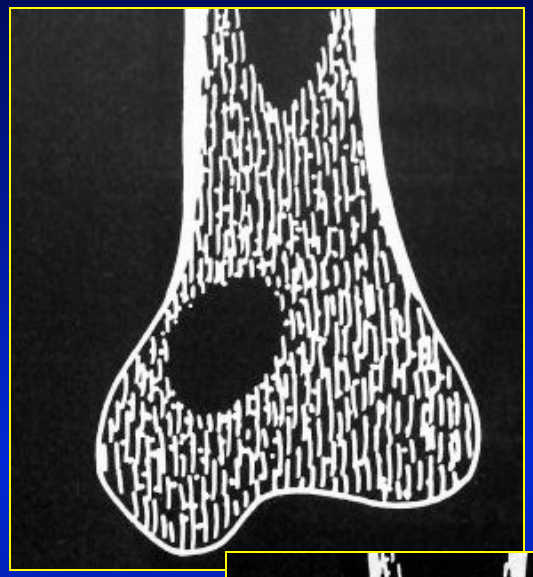

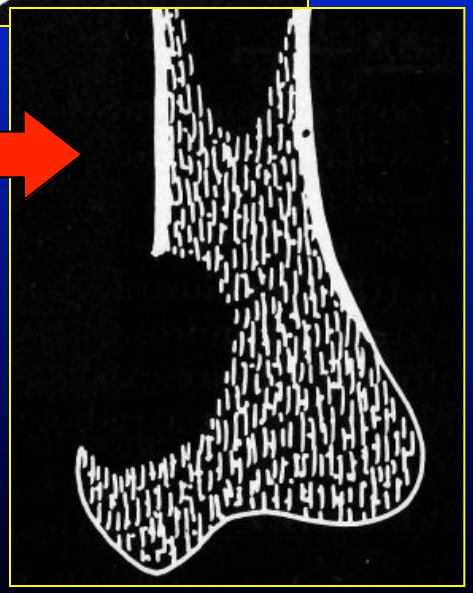

Kyste anévrysmal huméral

Kyste anévrysmal costal

Fibrome non ossifiant ou cortical defect

Très fréquent

Asymptomatique

Pas de biopsie

Parfois fragilisant : fracture

Fibrome non ossifiant

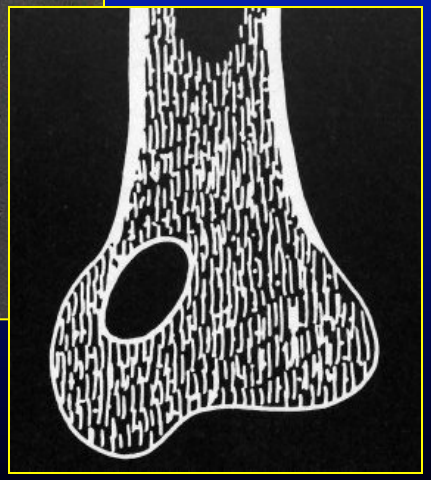

Exostose solitaire

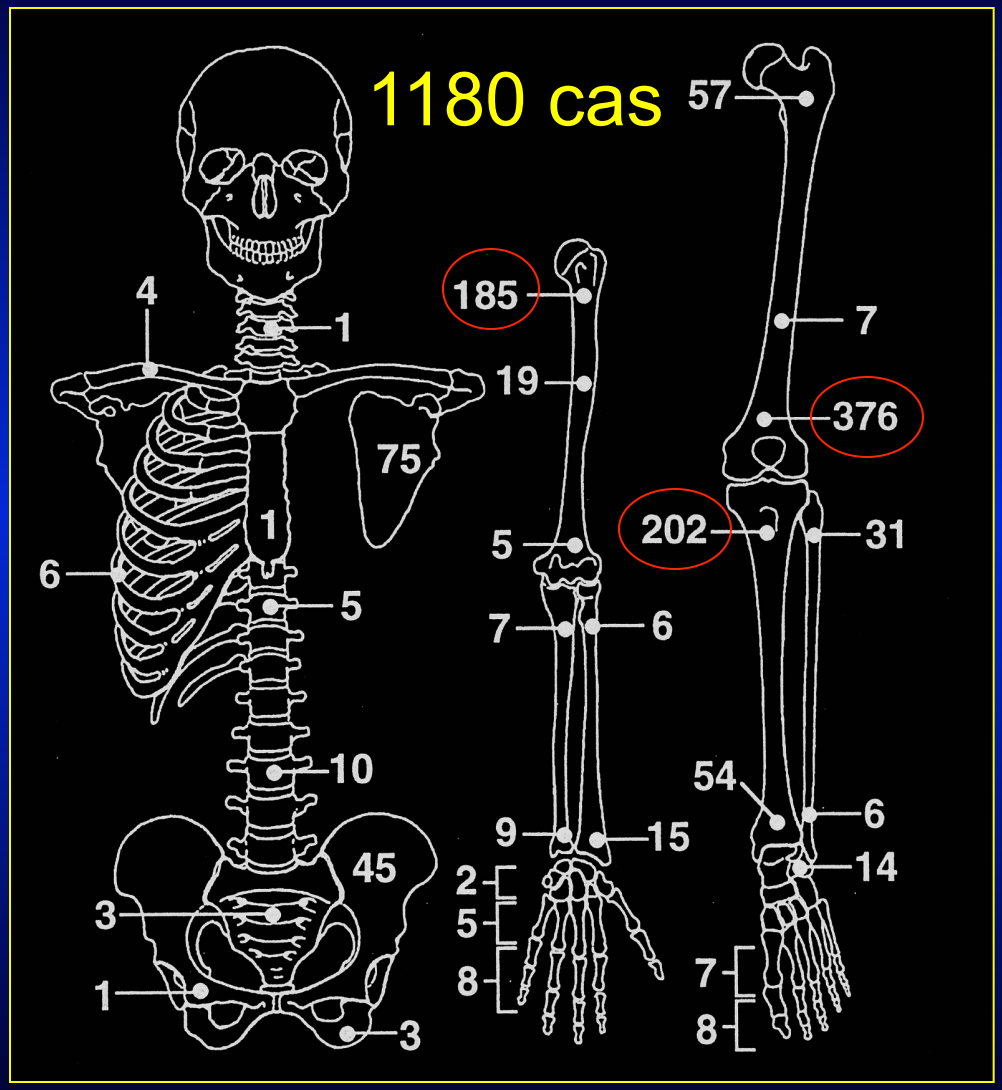

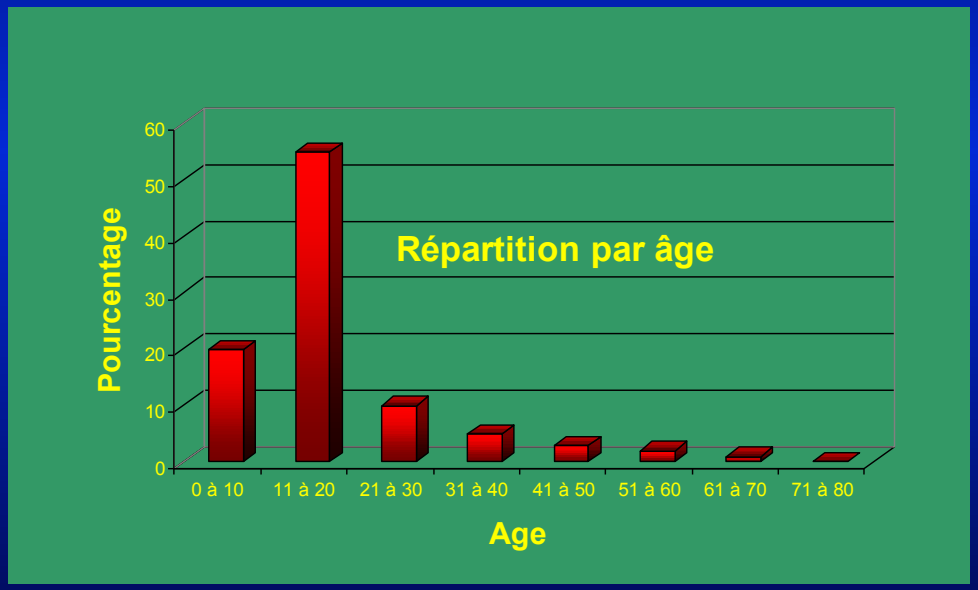

D 'après la série de Campanacci - Bologne

Exostose solitaire

Tumeur cartilagineuse la plus fréquente

Découverte d ’une masse dure indolore

Près d ’un cartilage de croissance fertile

Maladie exostosante

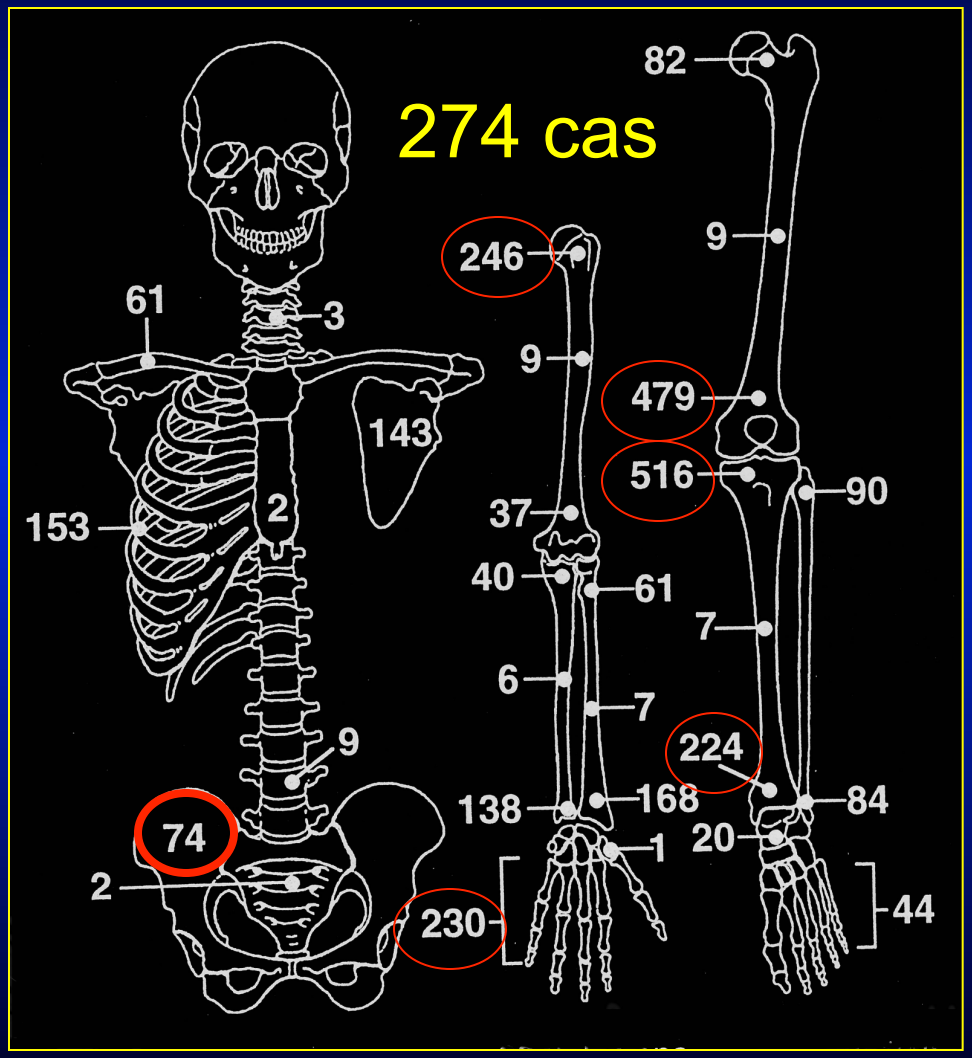

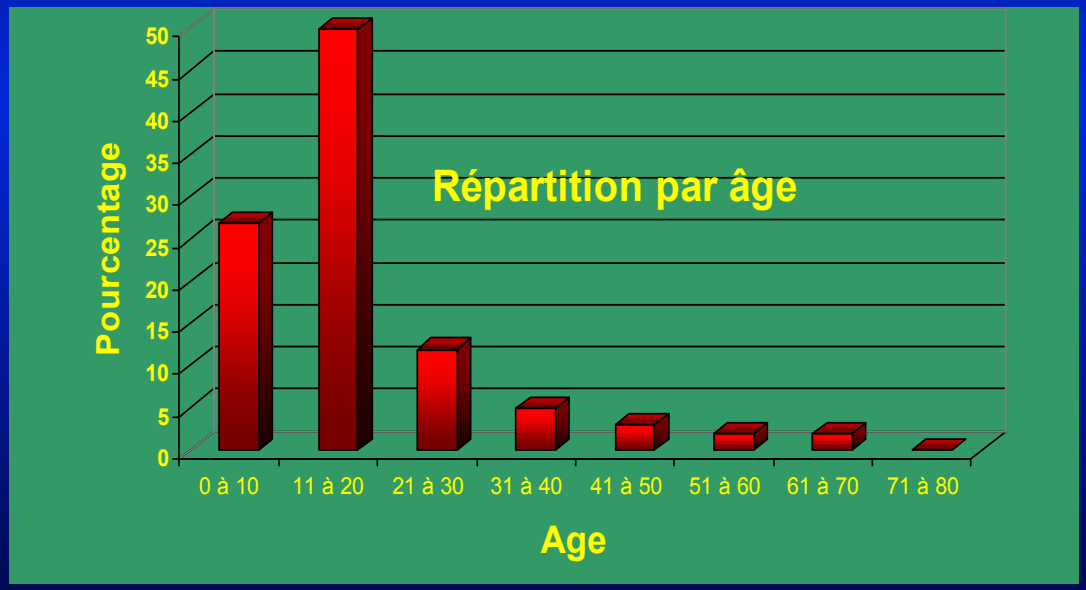

D 'après la série de Campanacci - Bologne

Maladie exostosante

- Localisation métaphysaire
- Tous les os d ’ossification enchondrale
- Transmission autosomique dominante
  mutations+++
- Petite taille
- Dégénerescence chondrosarcomateuse à l ’âge adulte

Exostoses

Indications chirurgicales

Eviter l ’épluchage!!!

Gêne fonctionnelle

Douleurs

Déformations

Problèmes de croissance différentielle

Maladie exostosante : luxation de la tête radiale

Ostéome ostéoide - ostéoblastome

Douleur diurne avec recrudescence nocturne

Calmée par l ’aspirine

Près d ’une articulation → Synovite chronique

Rachis → Scoliose raide

Compression

Ostéome ostéoide

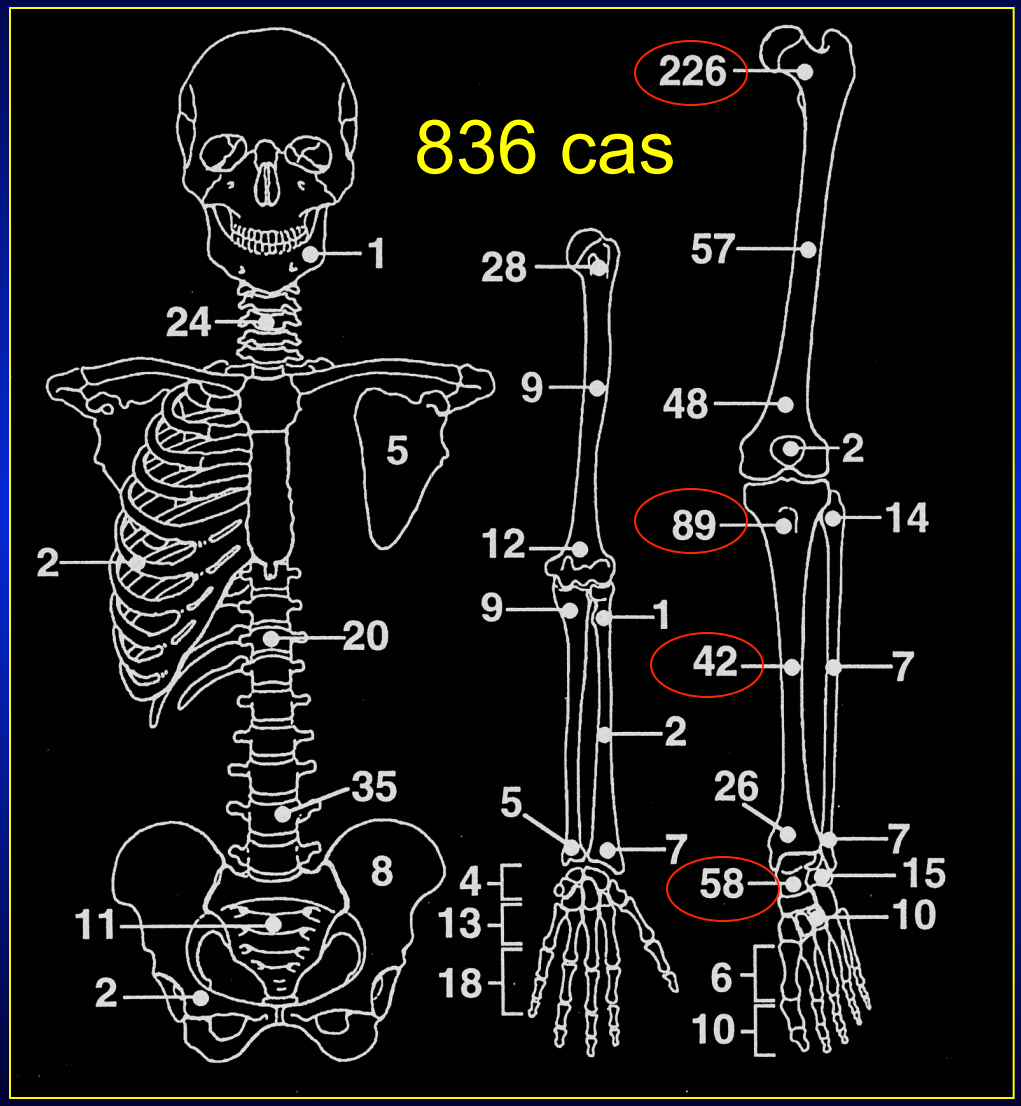

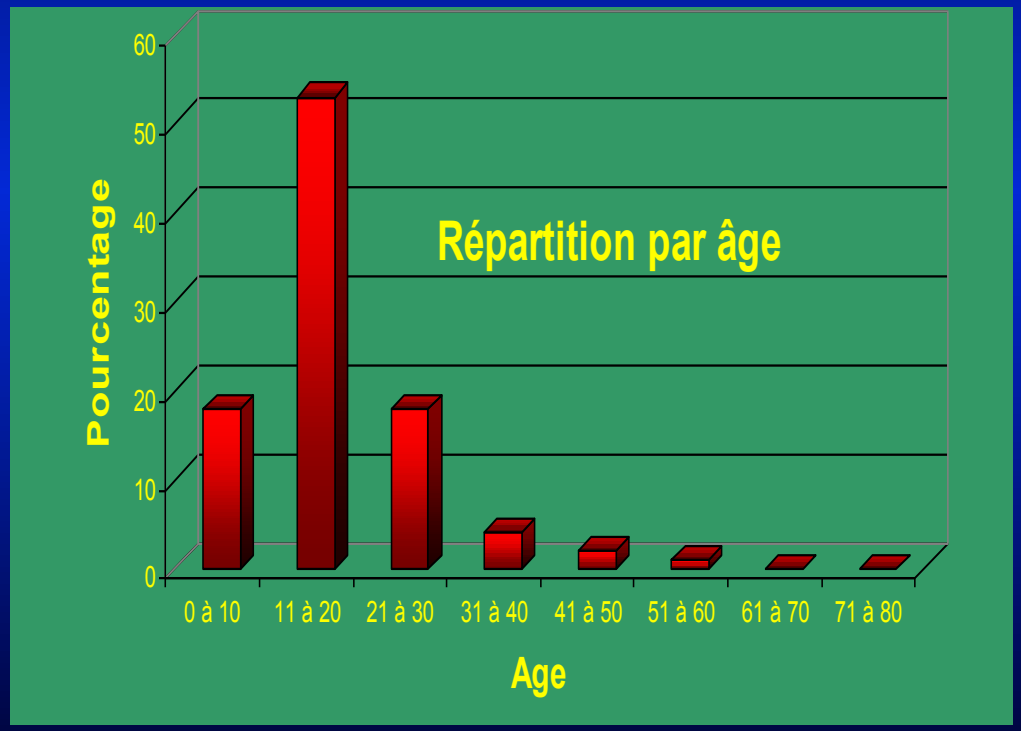

D 'après la série de Campanacci - Bologne

Ostéome ostéoide

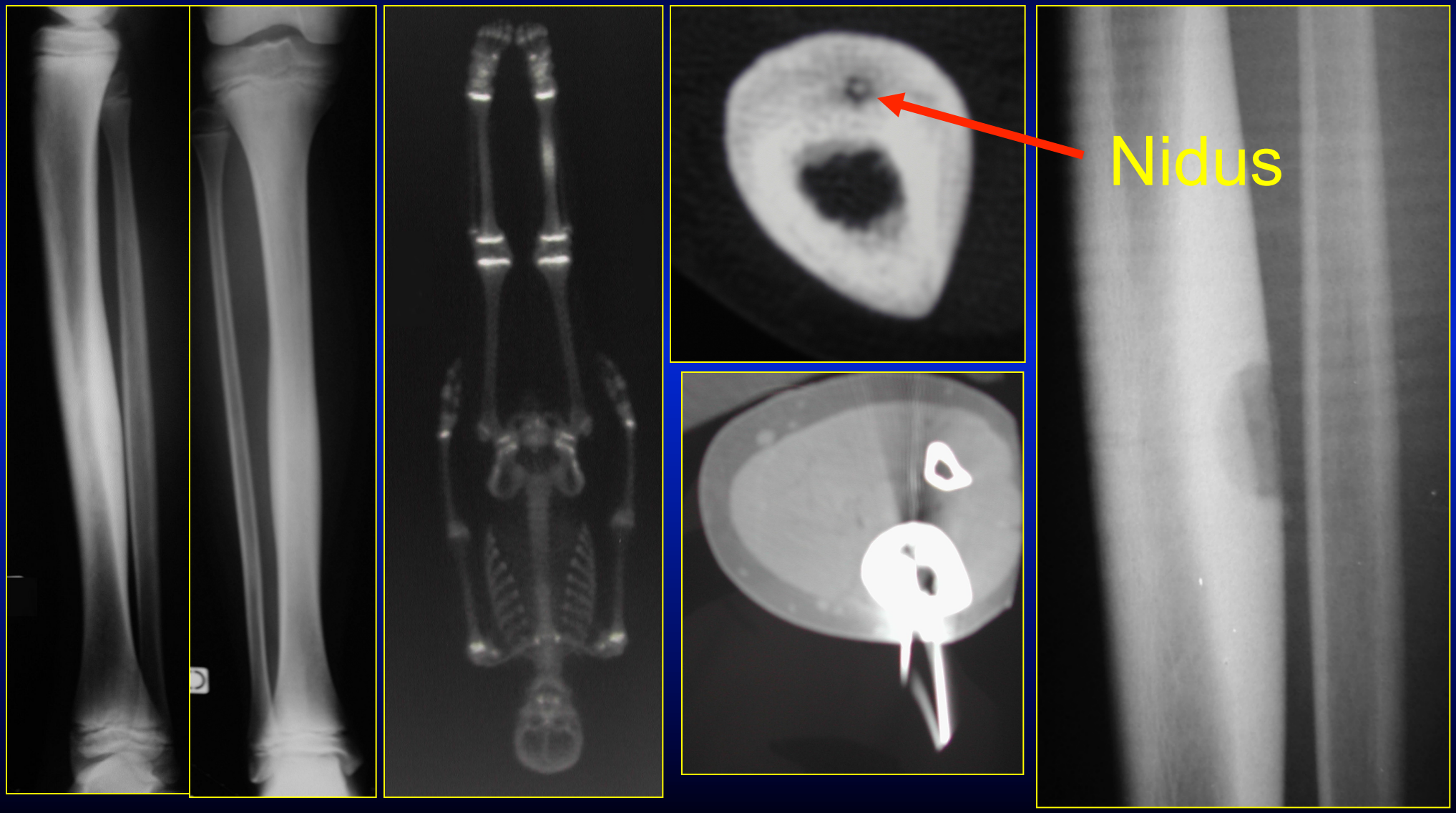

Ostéoblastome

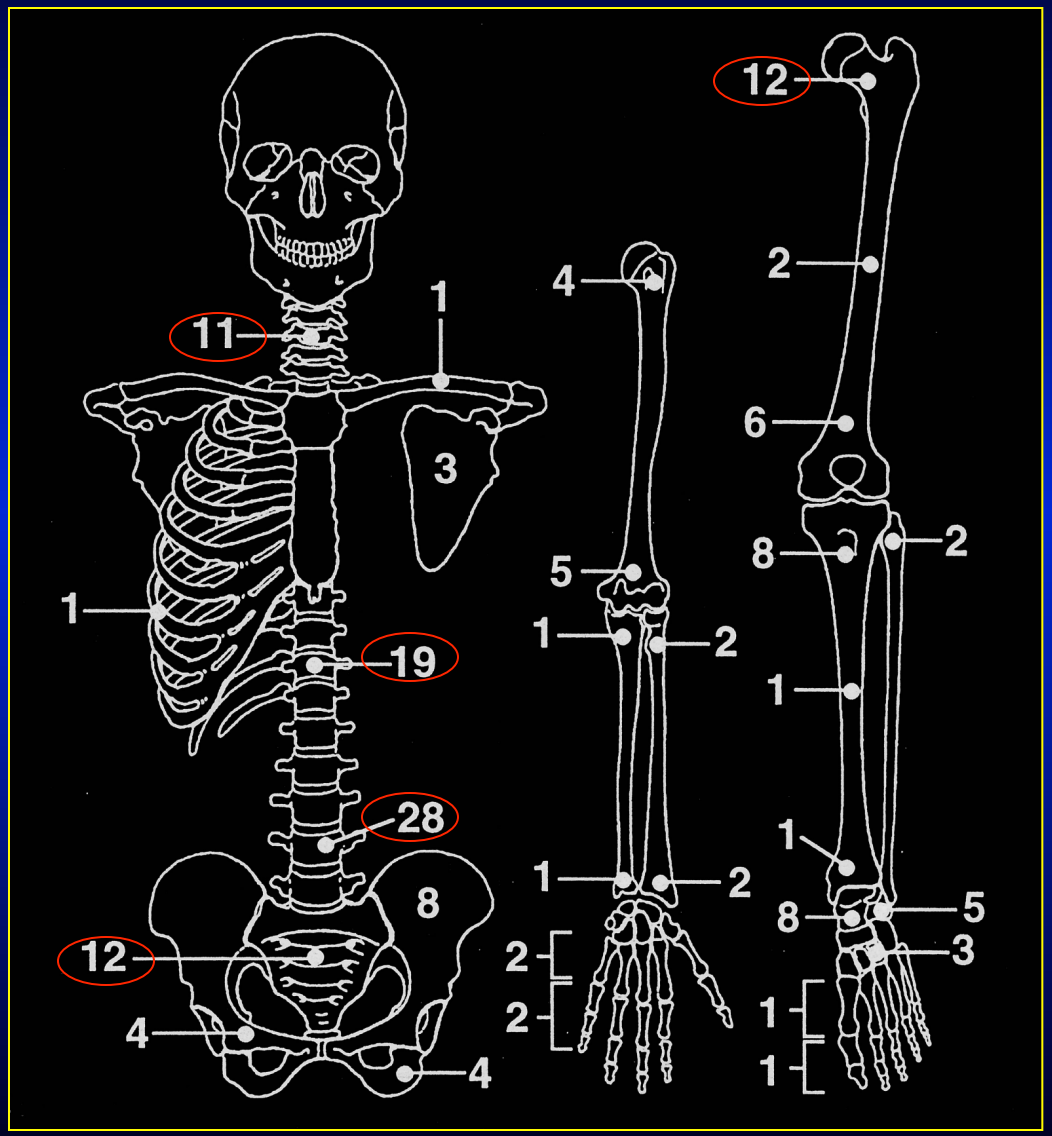

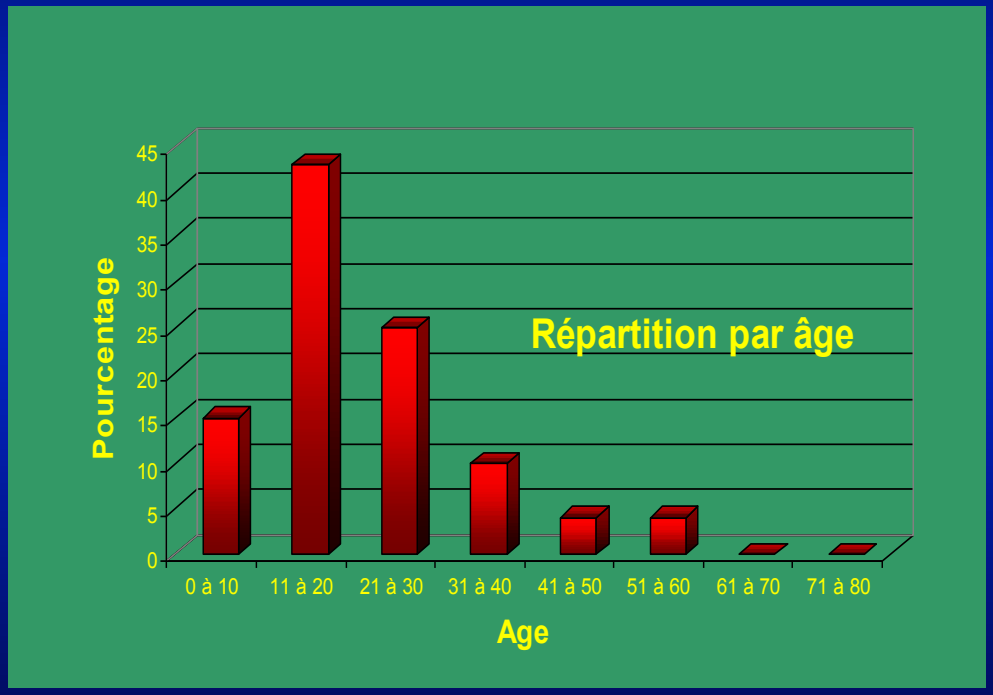

D 'après la série de Campanacci - Bologne

Ostéoblastome : localisation rachidienne

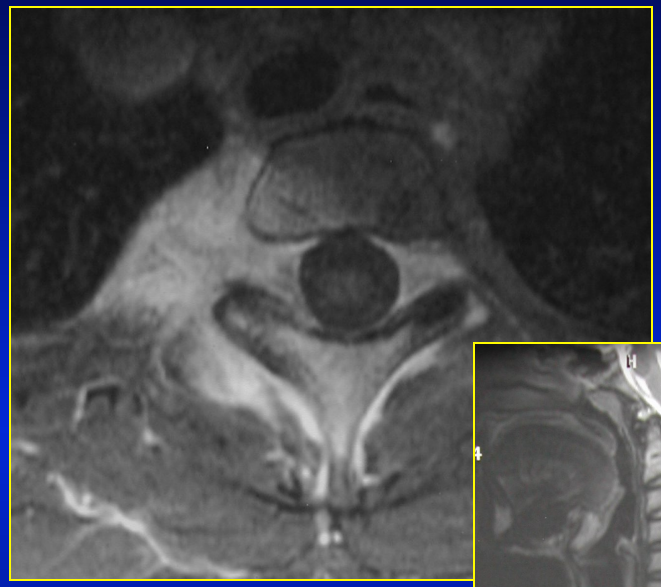

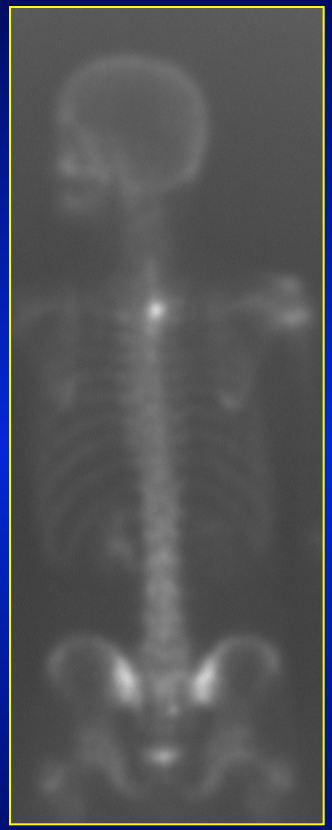

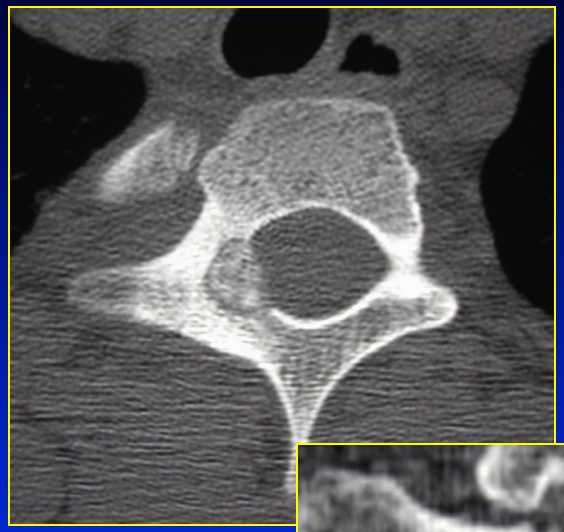

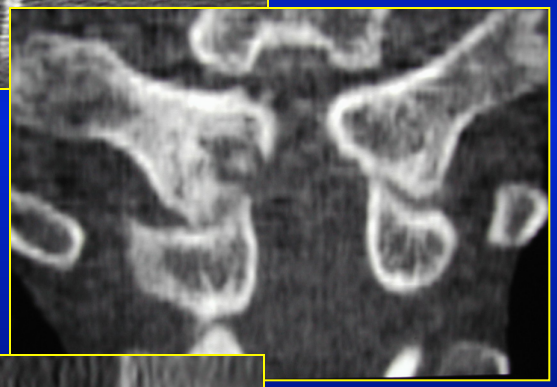

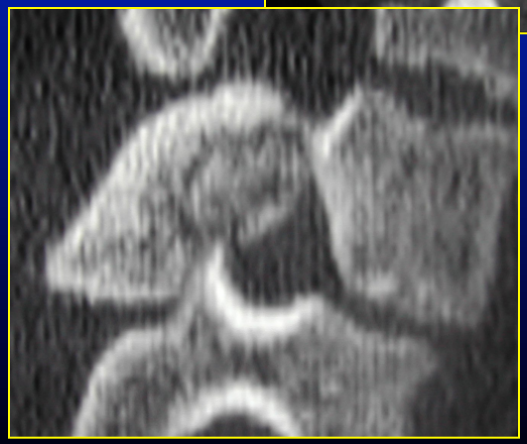

Hystiocytose langerhansienne

La localisation osseuse est la plus fréquente en pédiatrie

Peut toucher moelle osseuse, peau,
poumons, organes lymphoides

Trois formes : granulome éosinophile isolé
granulome éosinophile multiple
hystiocytose

Hystiocytose langerhansiennne

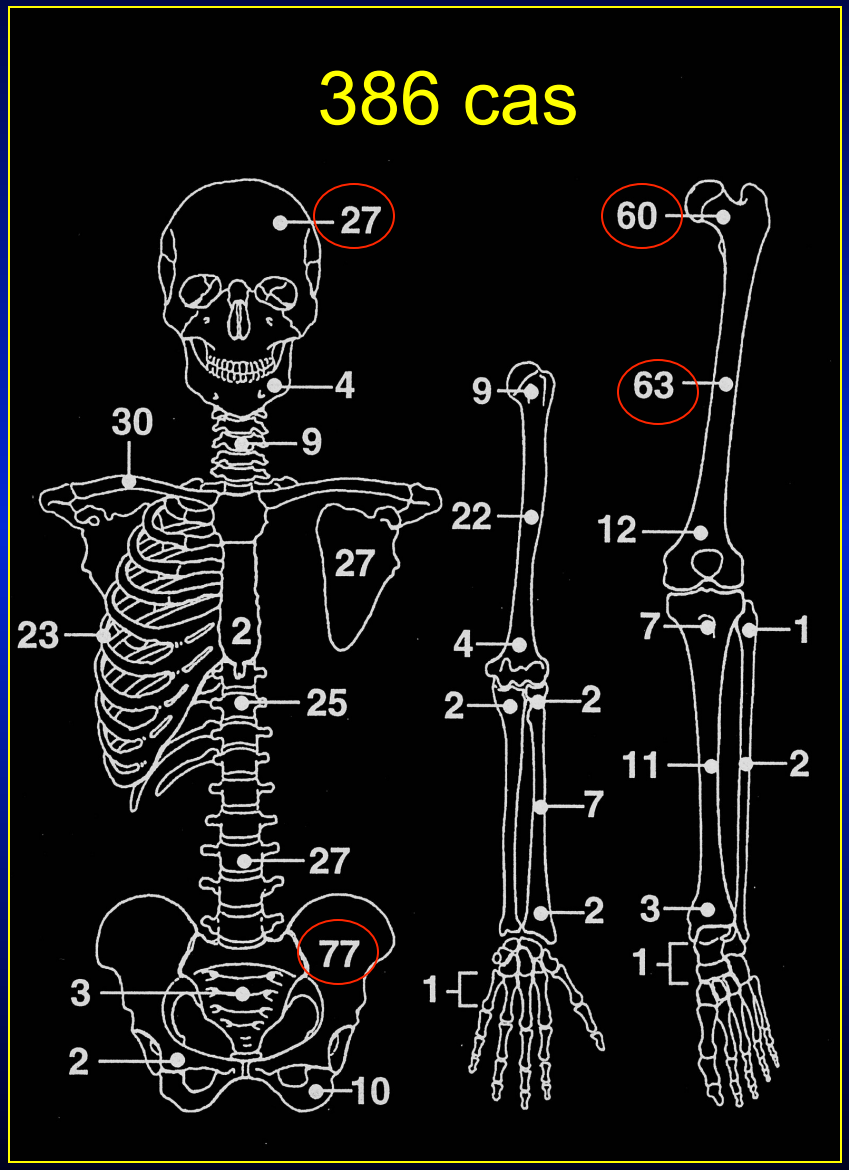

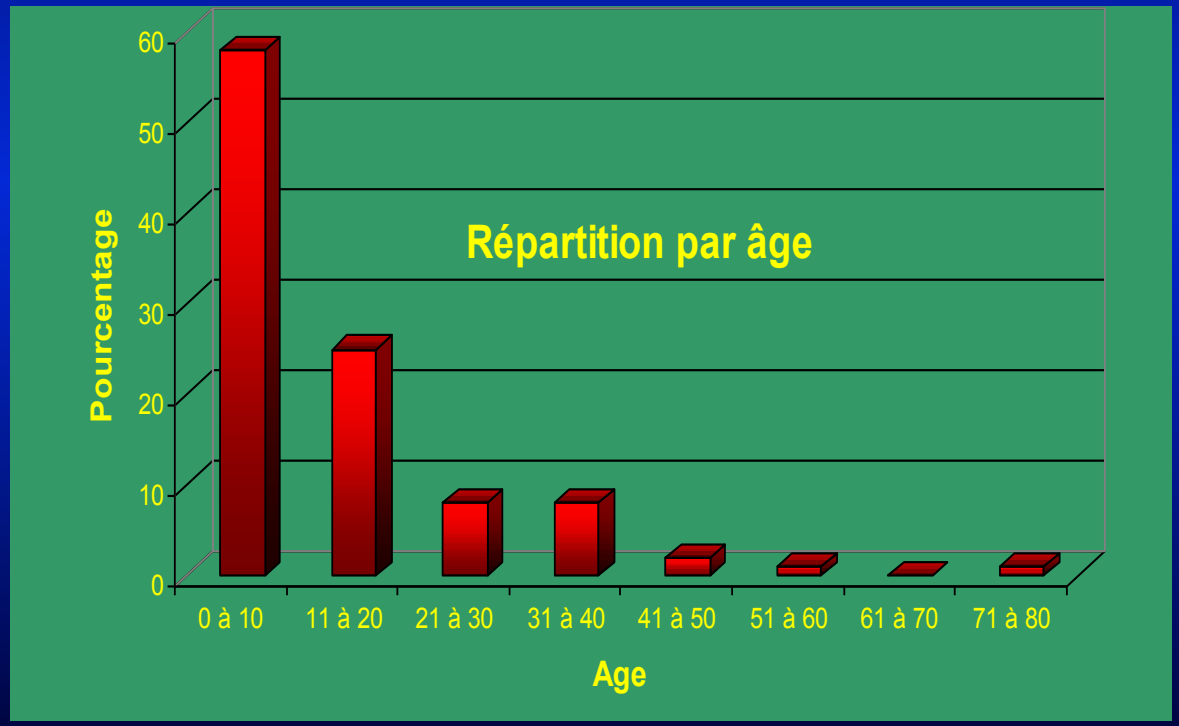

D 'après la série de Campanacci - Bologne

Hystiocytose langerhansienne

Bilan d ’extension

Osseux	Extra-osseux
	Ophtalmologie
Radios squelette	Radio pulmonaire
	Examen ORL
Scintigraphie	Echographie abdomino-pelvienne

Hystiocytose langerhansienne

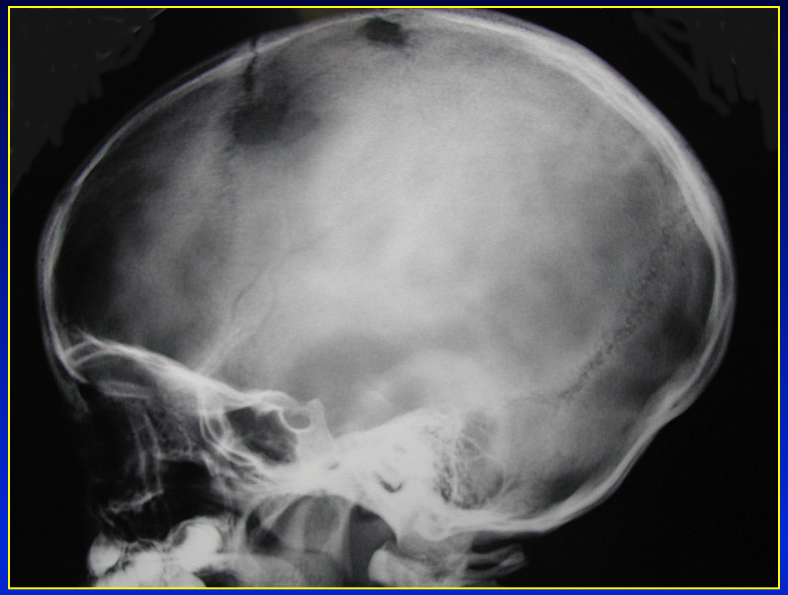

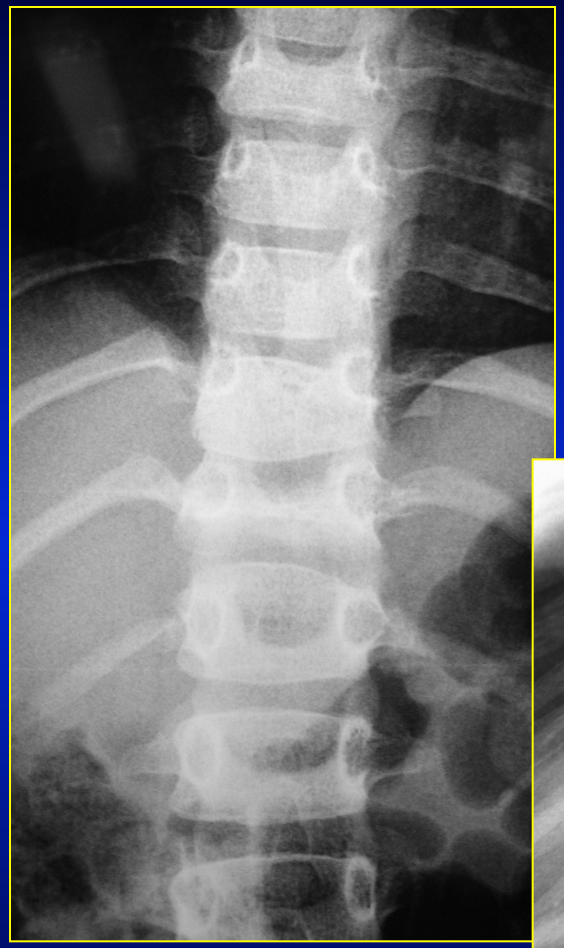

Hystiocytose langerhansienne

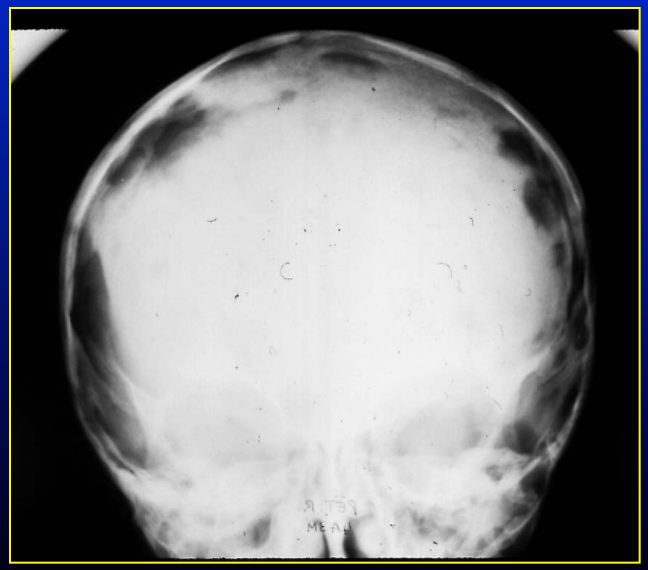

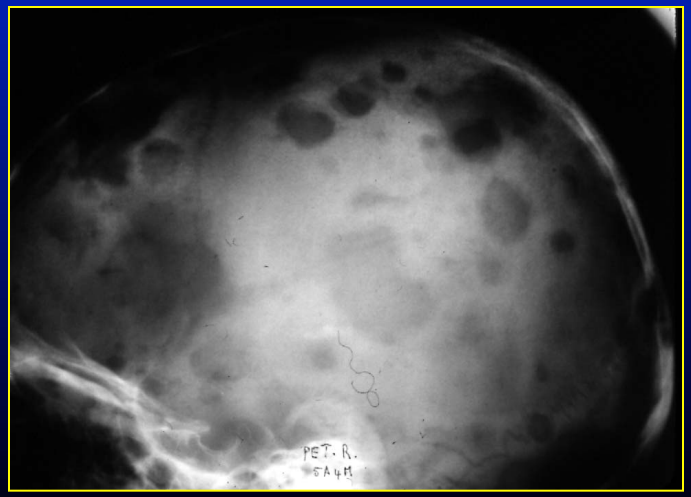

Hystiocytose langerhansienne

Traitements

Formes généralisées

Chimiothérapie
corticoïdes, vinblastine, méthotrexate, VP 16

Formes osseuses

Involution spontanée

Indications chirurgicales si risque de fracture

Curetage - Ostéosynthèse - Immobilisation

Tumeurs malignes

Les tumeurs malignes

Osseuses

Ostéosarcome

Sarcome d ’Ewing

Lésions secondaires → LA - Lymphomes

Lésions secondaires → Neuroblastome

Parties molles

Rhabdomyosarcome

Extension locorégionale

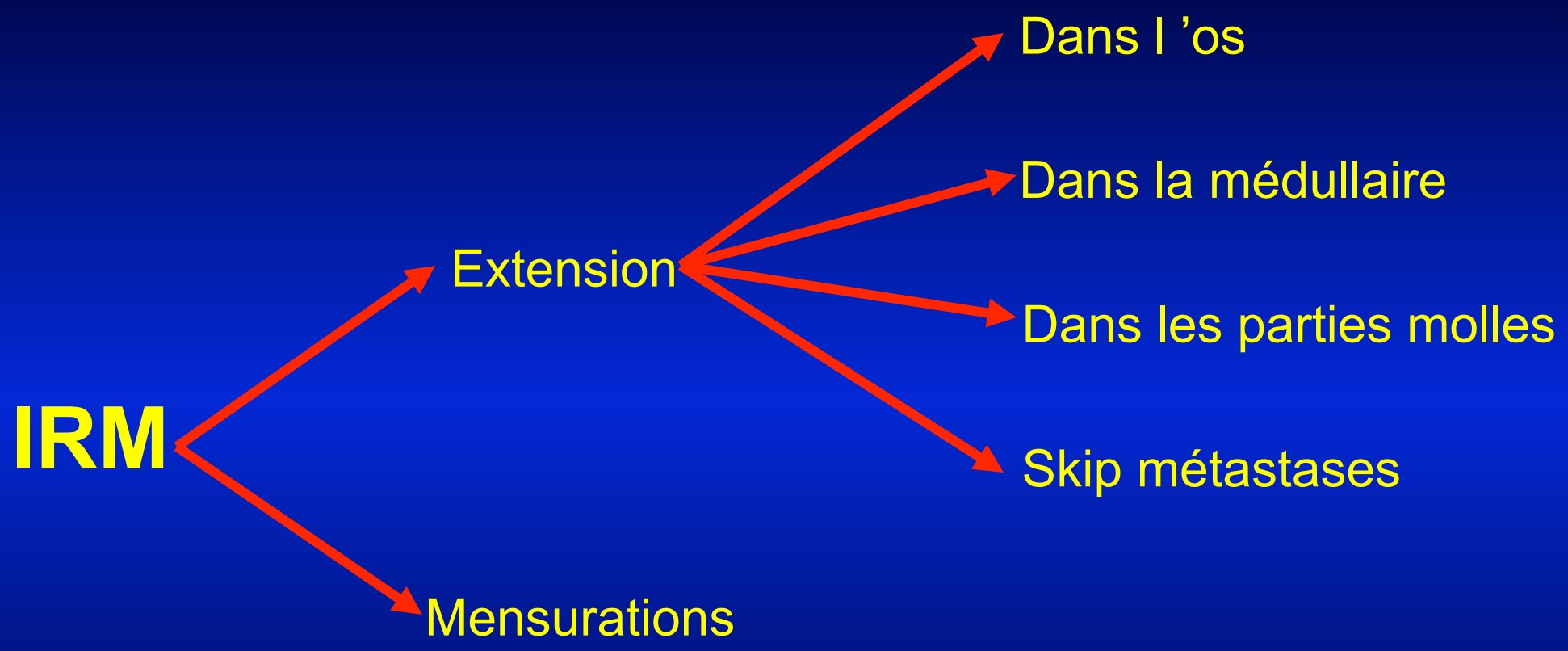

TDM, angiographie, échographie...

Recherche de localisation secondaire

Radio pulmonaire de face et de profil

TDM pulmonaire

Scintigraphie osseuse

Myélogramme → Anomalies de la NFS
Myélogramme → Fièvre
Myélogramme → Localisation au bassin

Métastases d ’un neuroblastome

- Avant 10 ans
- Rarement chirurgical
- Fracture parfois révélatrice
- Traitement : chimiothérapie

Leucémie aiguë - Lymphome

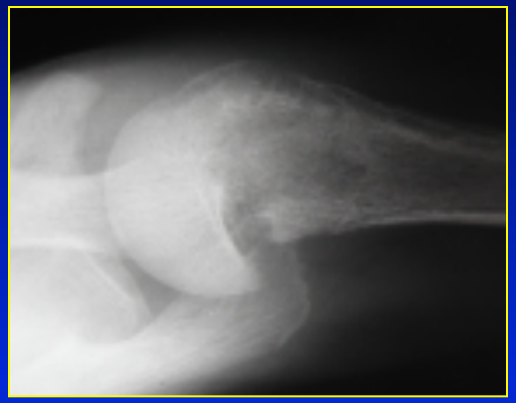

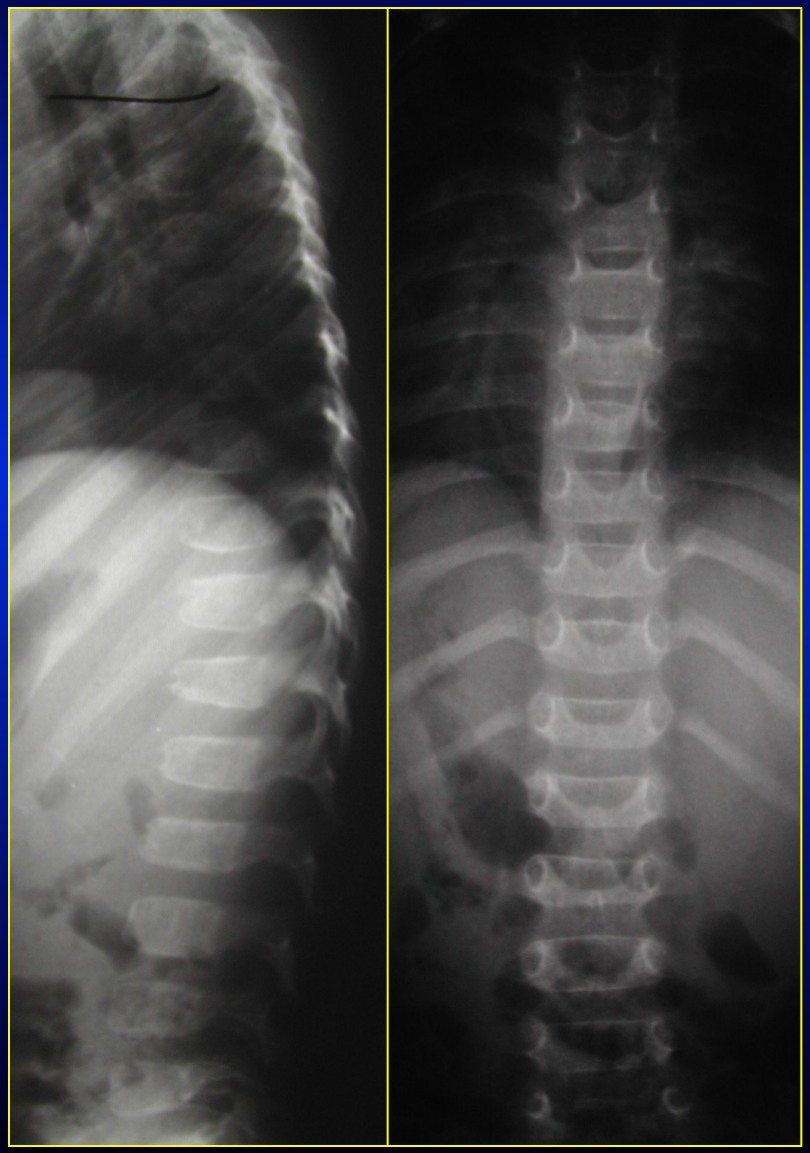

Sarcome d ’Ewing

- Douleurs fréquentes
- Masse souvent volumineuse
  (envahissement des parties molles +++)
- Parfois des signes généraux
- Localisation : tout le squelette, bassin, rachis
- Aspect radiologique très variable

Sarcome d ’Ewing

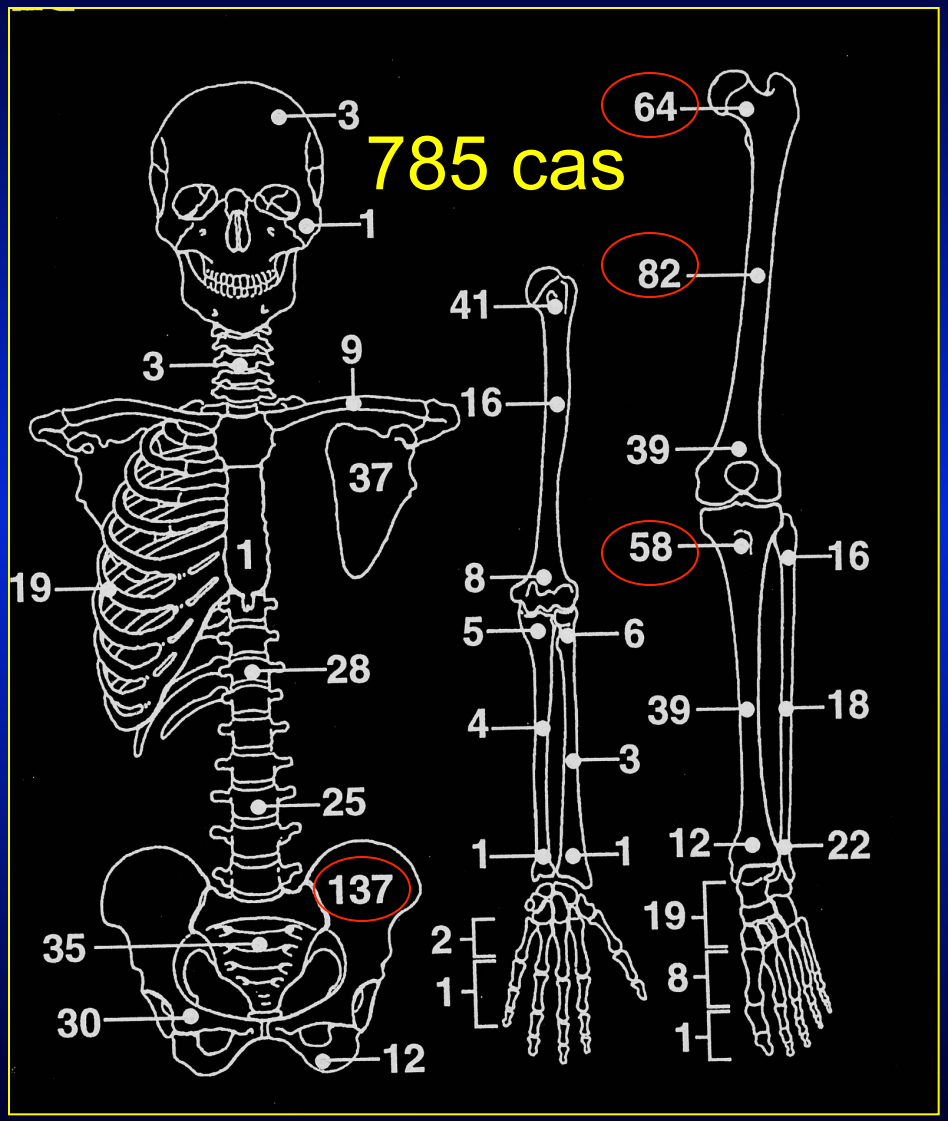

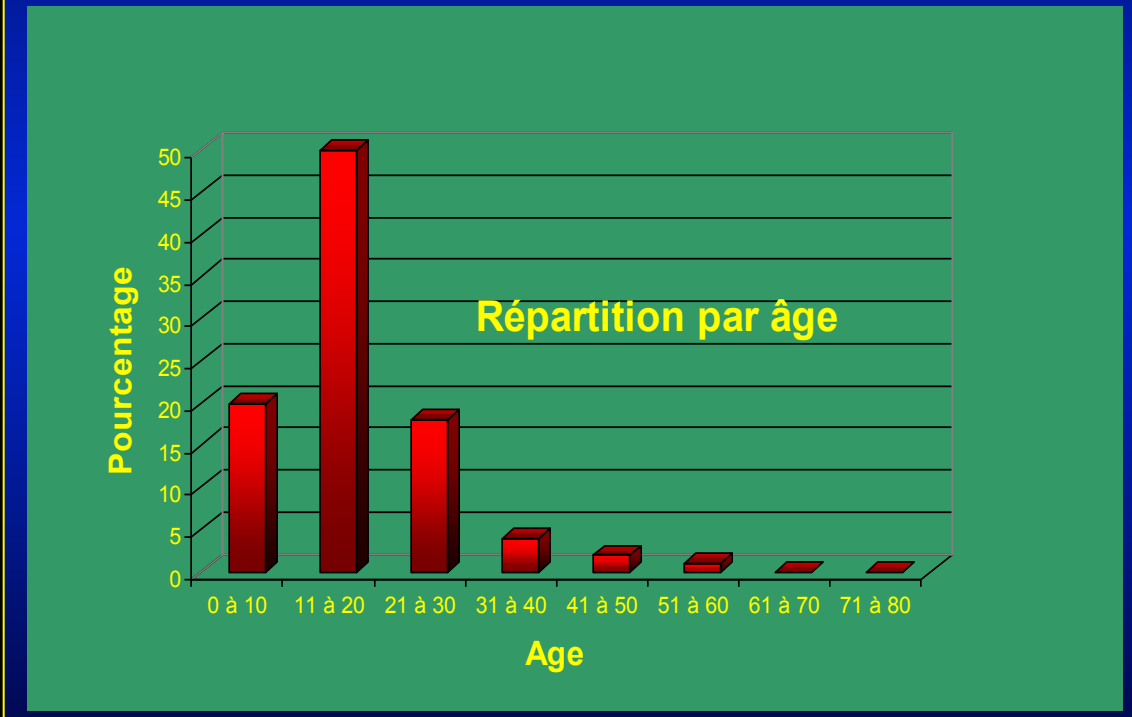

D ’après la série de Campanacci - Bologne

Sarcome d ’Ewing : anatomopathologie

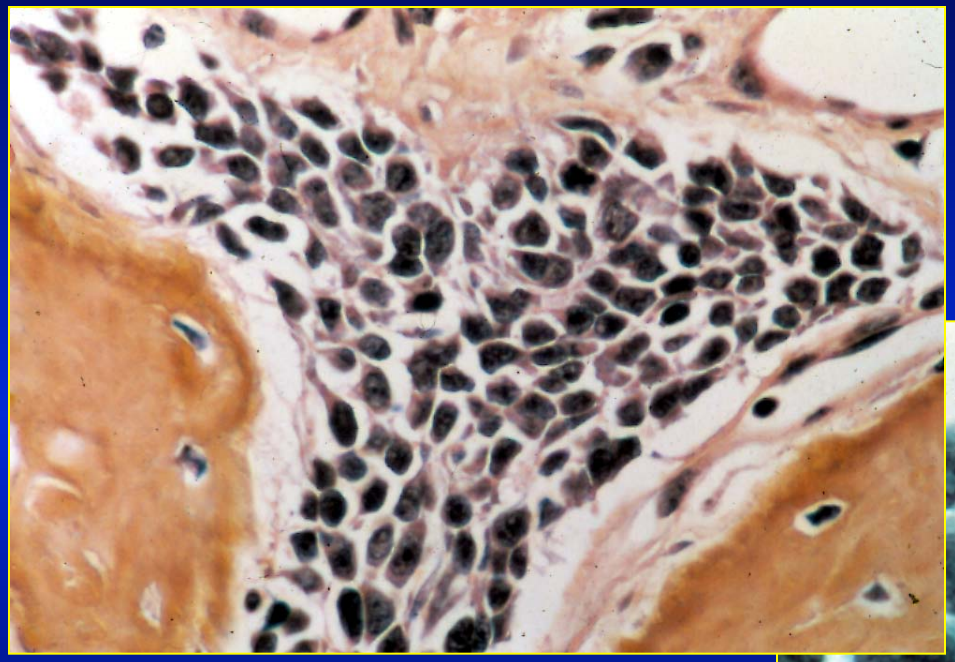

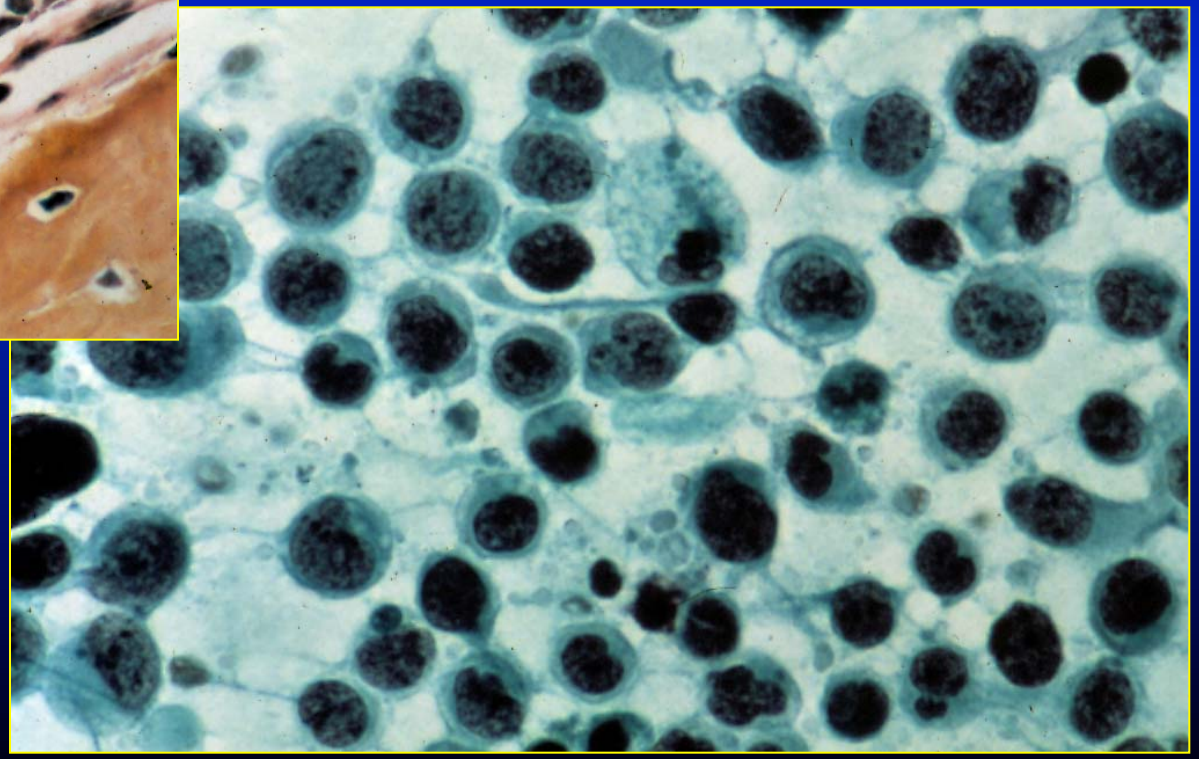

Petites cellules rondes

Sarcome d ’Ewing

Cytogénétique

Translocation chromosomique 11 - 22

Transcrit de fusion
sur les gênes EWS-FLI1 ou EWS-ERG

Ostéosarcome

- Douleurs pratiquement constantes
- Masse souvent inflammatoire
- Pas d ’atteinte de l ’état général
- Localisation : tout le squelette, bassin, rachis
- Aspect radiologique très variable

Ostéosarcome

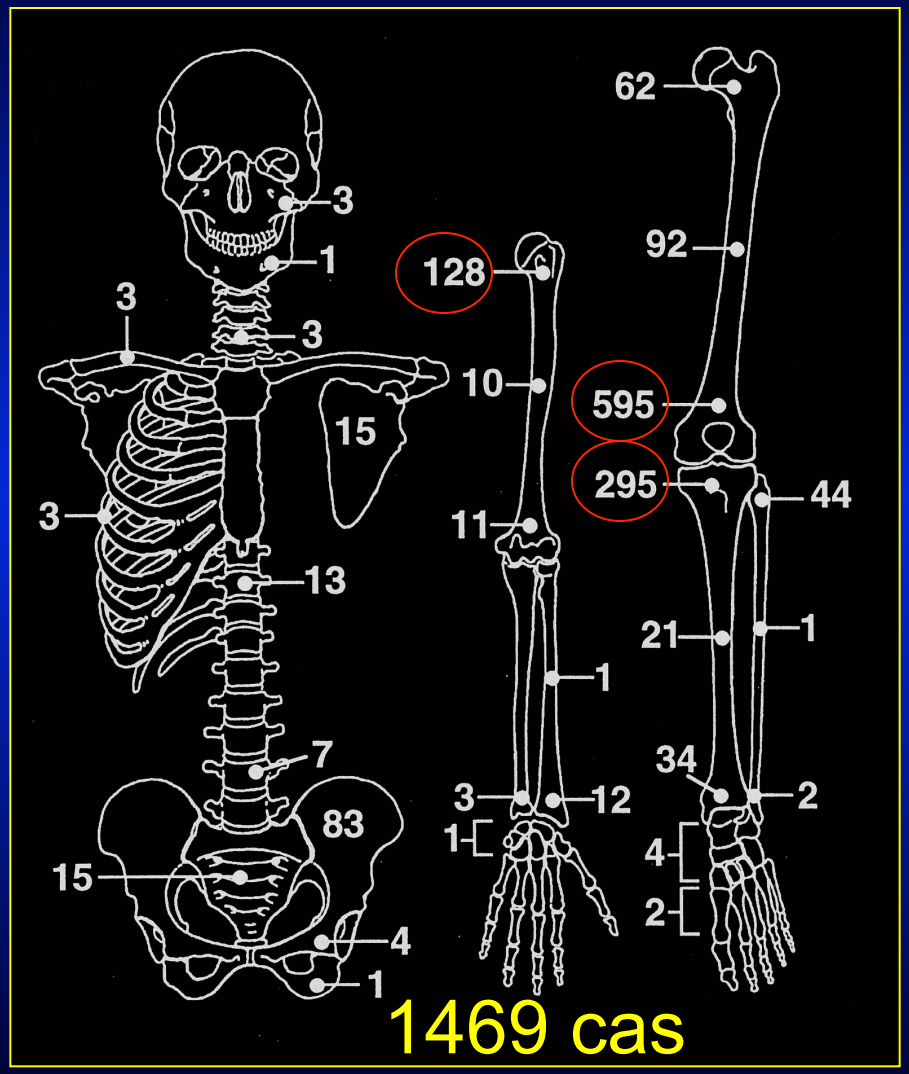

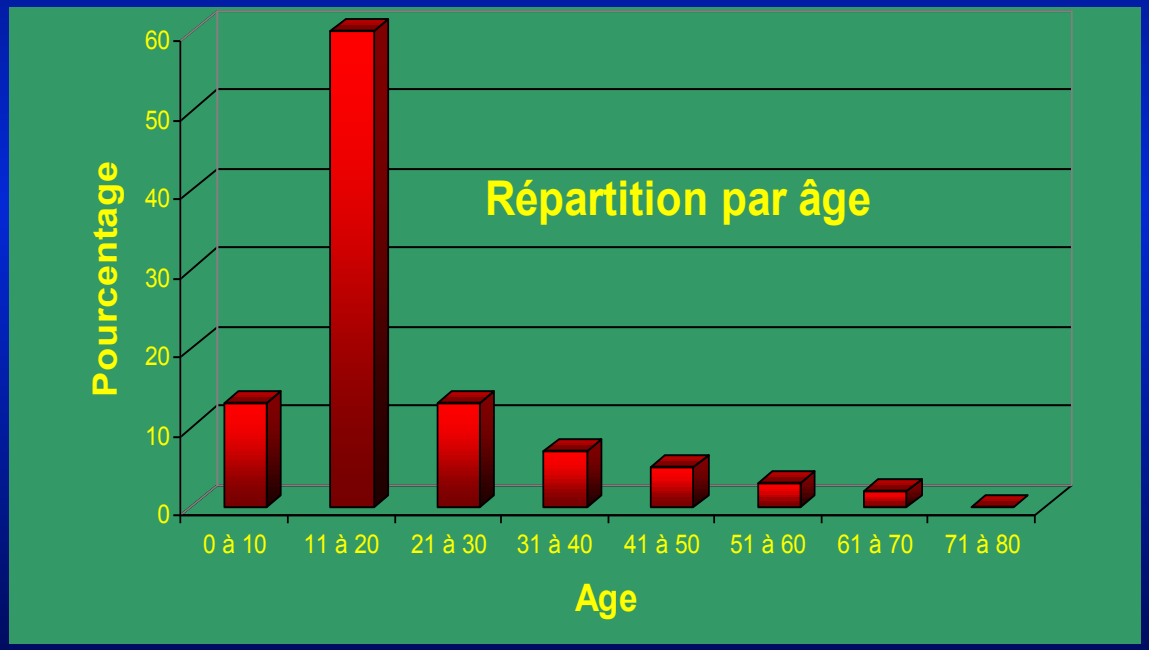

D 'après la série de Campanacci - Bologne

Ostéosarcome - anatomopathologie

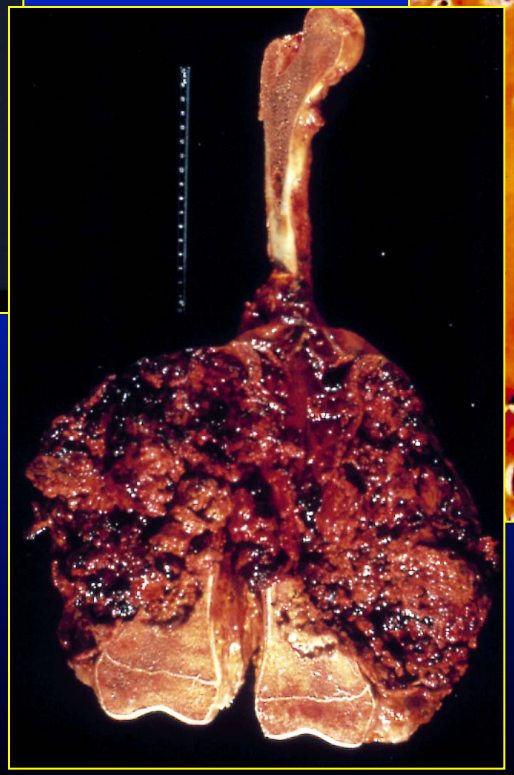

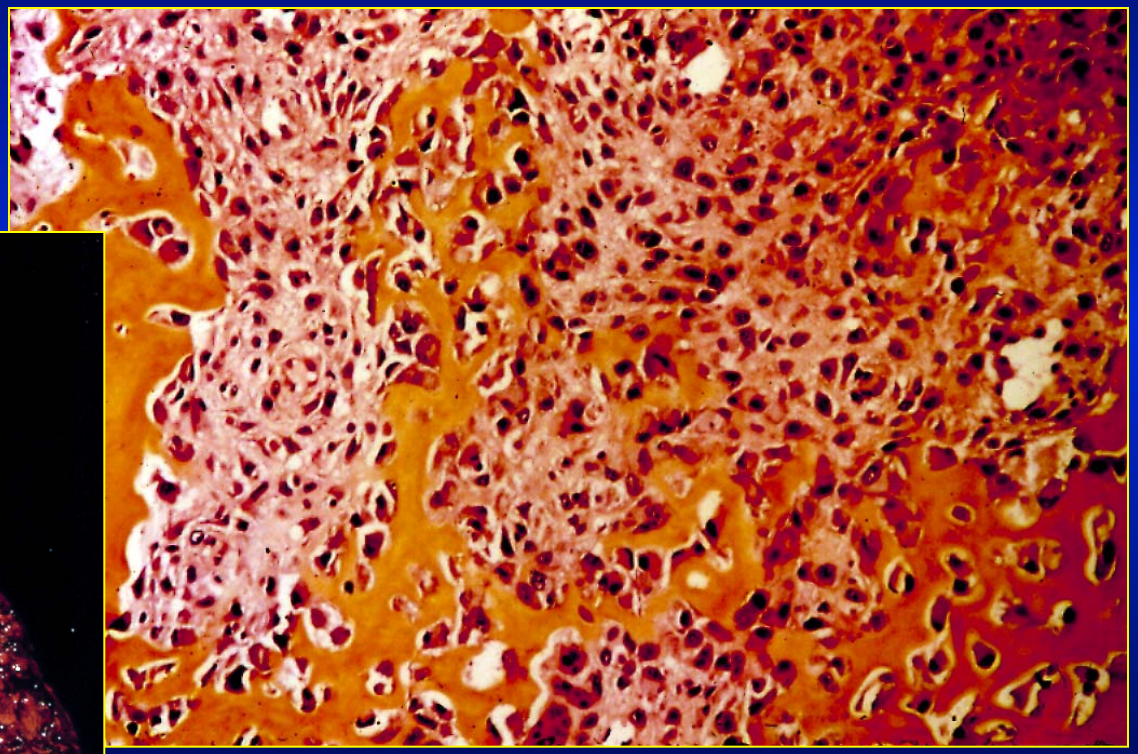

Traitement des tumeurs osseuses primitives

Chimiothérapie pré-opératoire

Temps chirurgical

Résection tumorale

Amputation

Reconstruction → Prothèses

Reconstruction → Greffes osseuses
Ostéosynthèses

Chimiothérapie post-opératoire

Radiothérapie : Sarcome d ’Ewing

Séquence thérapeutique

Chimiothérapie

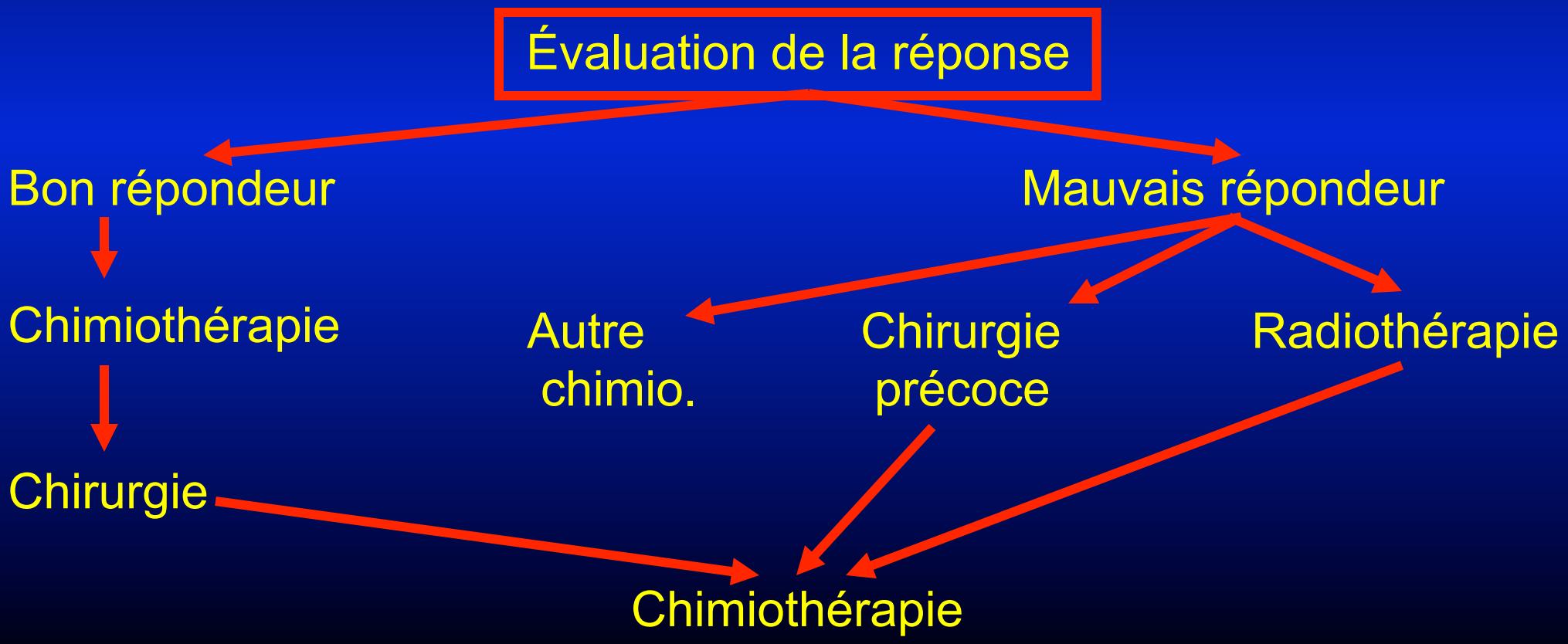

Chirurgie des tumeurs osseuses malignes

Premier temps
exérèse de la lésion tumorale

Radicale
amputations ou désarticulations

Appareillage

Complète ; marge de sécurité

Deuxième temps
réparation fonctionnelle

Van nes

Prothèse de reconstruction

Greffe osseuse

Autogreffe

Allogreffe

Types de résections

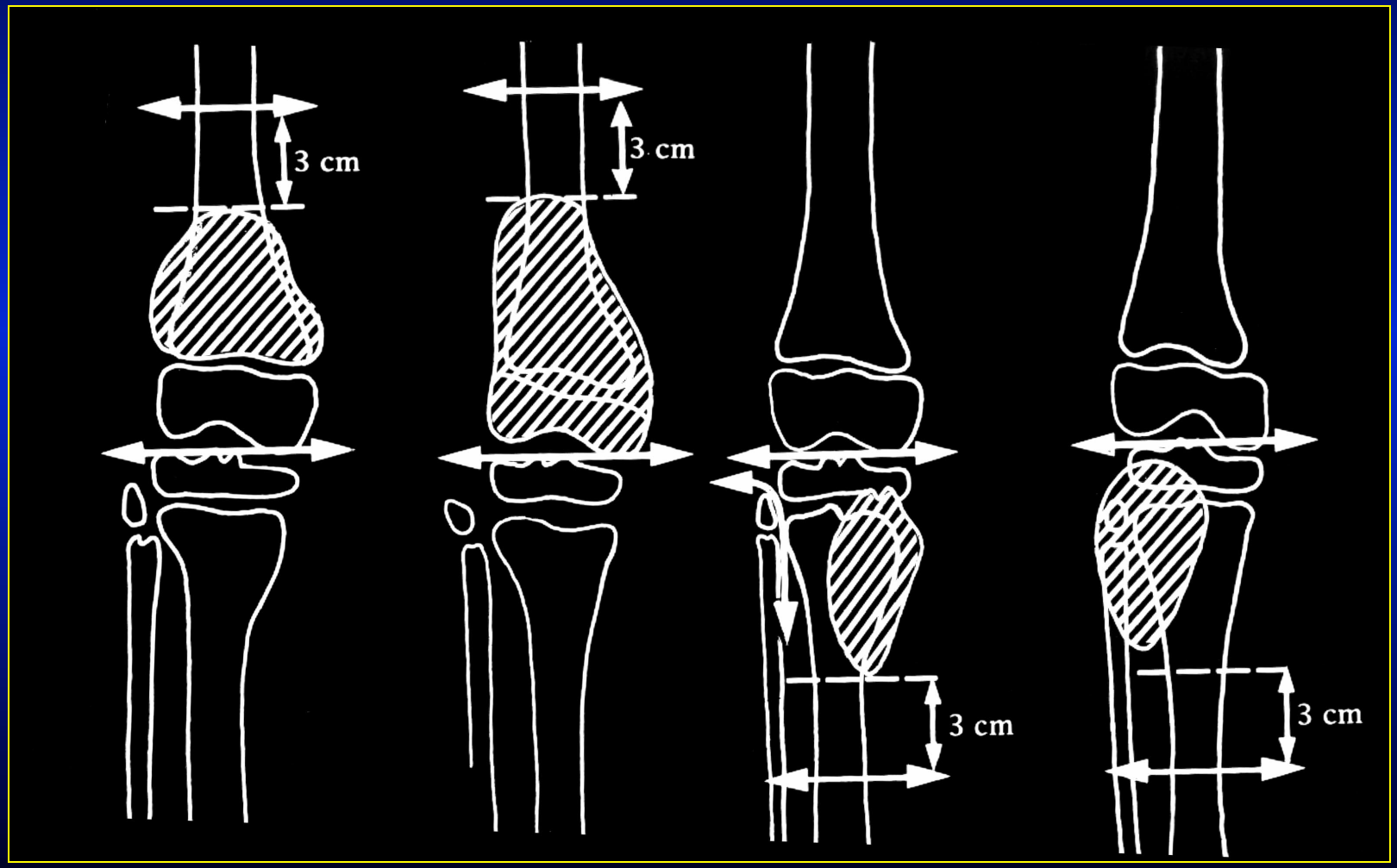

D 'après J.Dubousset

Intervention de Van Nes

Désarticulation de genou

L ’appareillage est un temps essentiel

Autres amputations

Pas de reconstruction

Pollicisation

Reconstructions

Reconstruction osseuse extra-articulaire

Ostéosynthèse

ET

Greffe osseuse

Allogreffe

Autogreffe

Corticospongieuse

Transfert vascularisé

Prothèse articulaire

Spacer

Ostéosarcome ext inf fémur

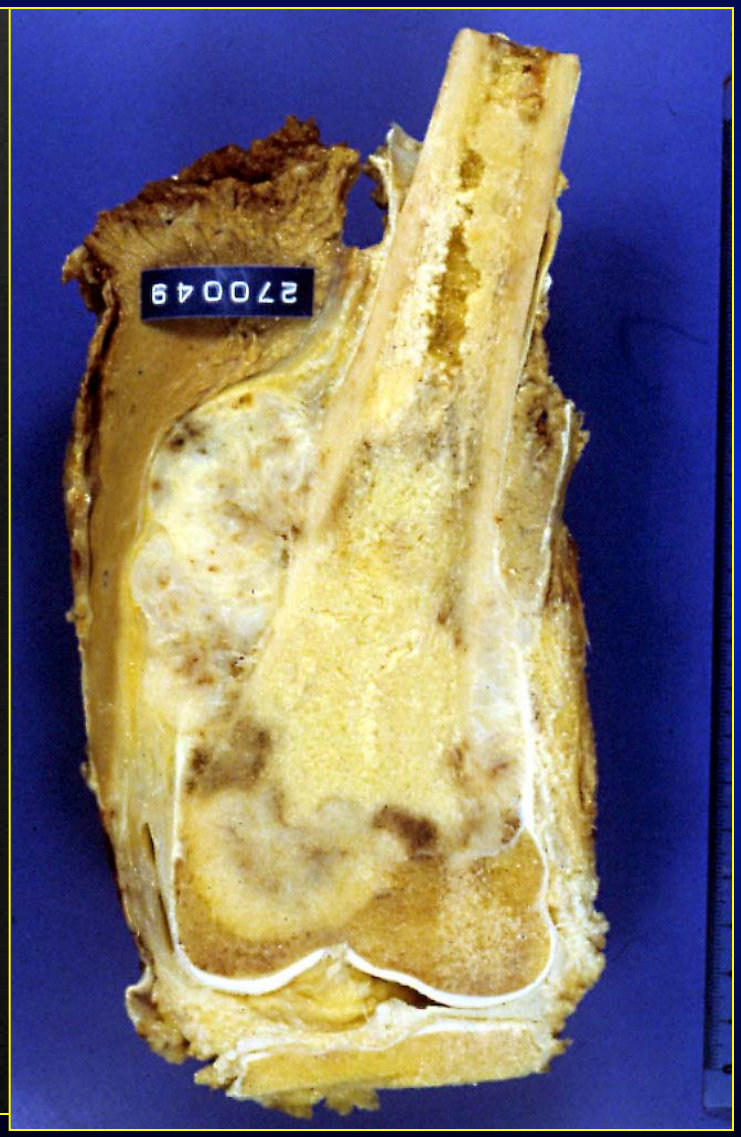

PTG + Allogreffe

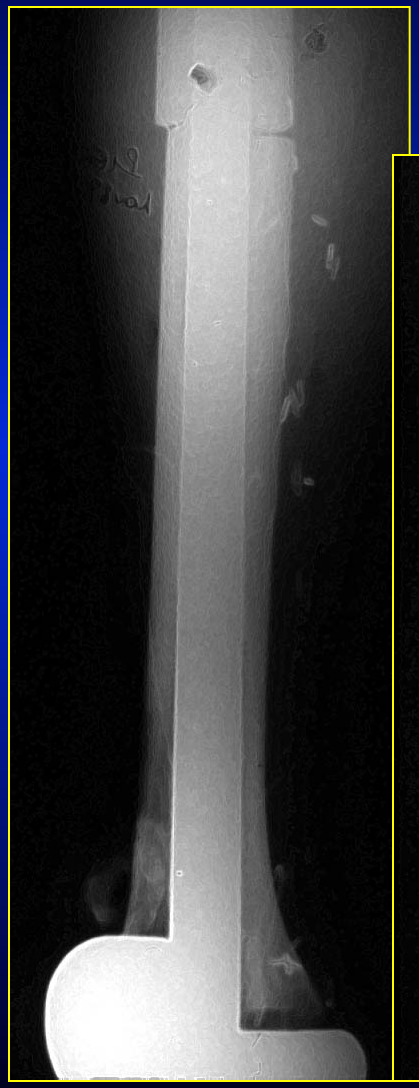

Jules - bilan initial

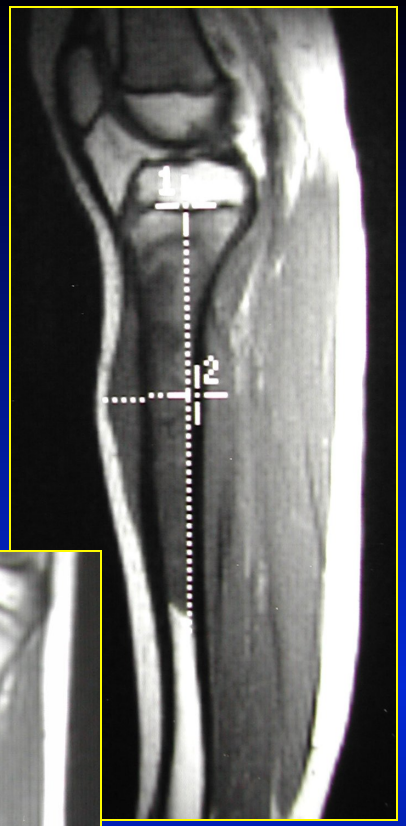

Jules - chirurgie

Résection
Reconstruction
PTG

Jules - Complications

Imprévue

Infection précoce → Reprise - antibiothérapie

Prévue

ILMI → Epiphysiodèse controlatérale

Jules - résultats

3 ans de recul

Pas de récidive

Scolarisé normalement

ILMI = 1 cm

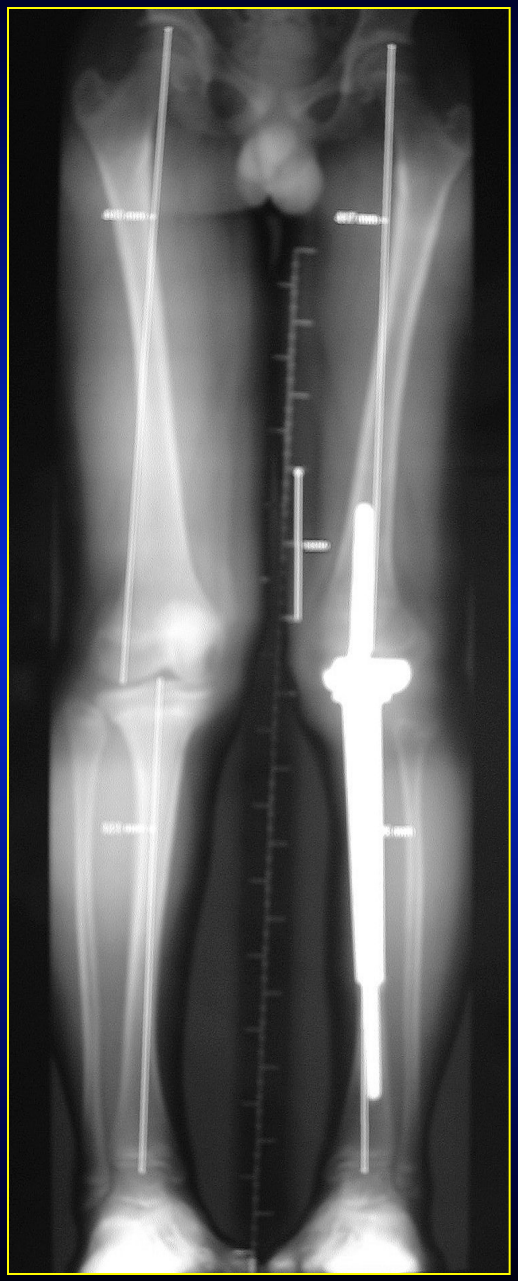

Rééducation après PTG de reconstruction

Sans reconstruction de l ’appareil extenseur

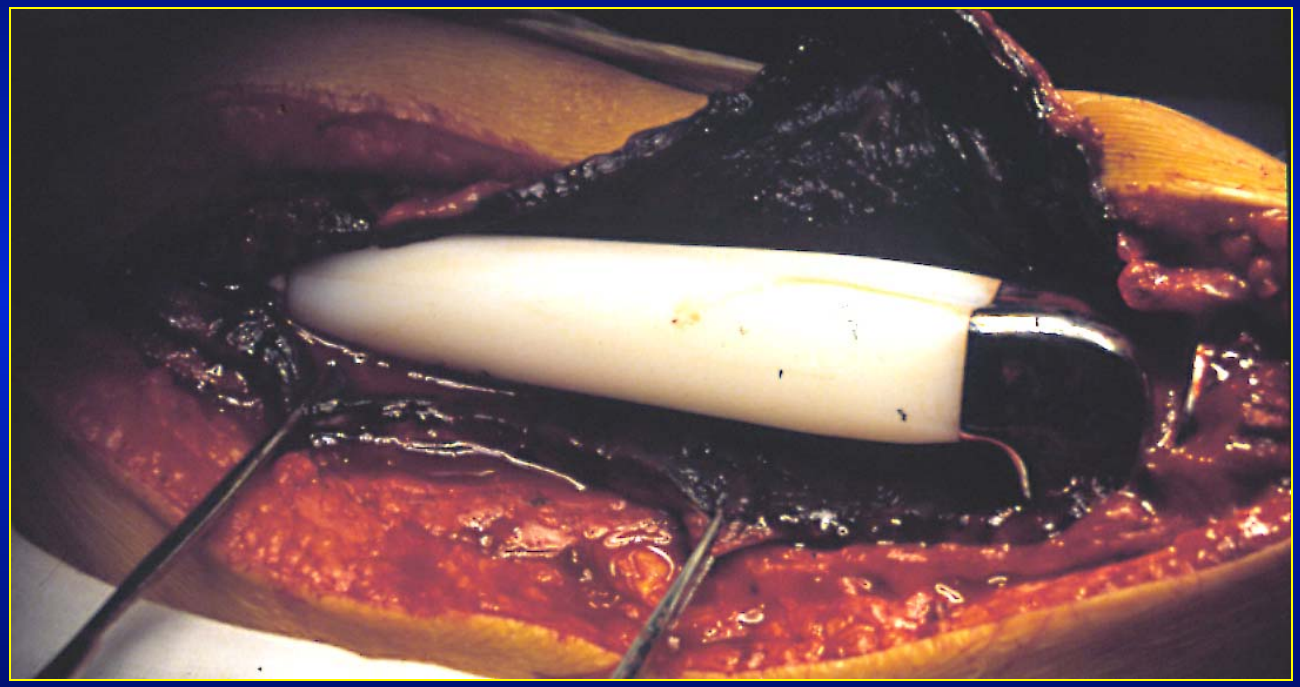

Récupération des amplitudes articulaires débutée rapidement

Rééducation après PTG de reconstruction

Avec reconstruction de l 'appareil extenseur

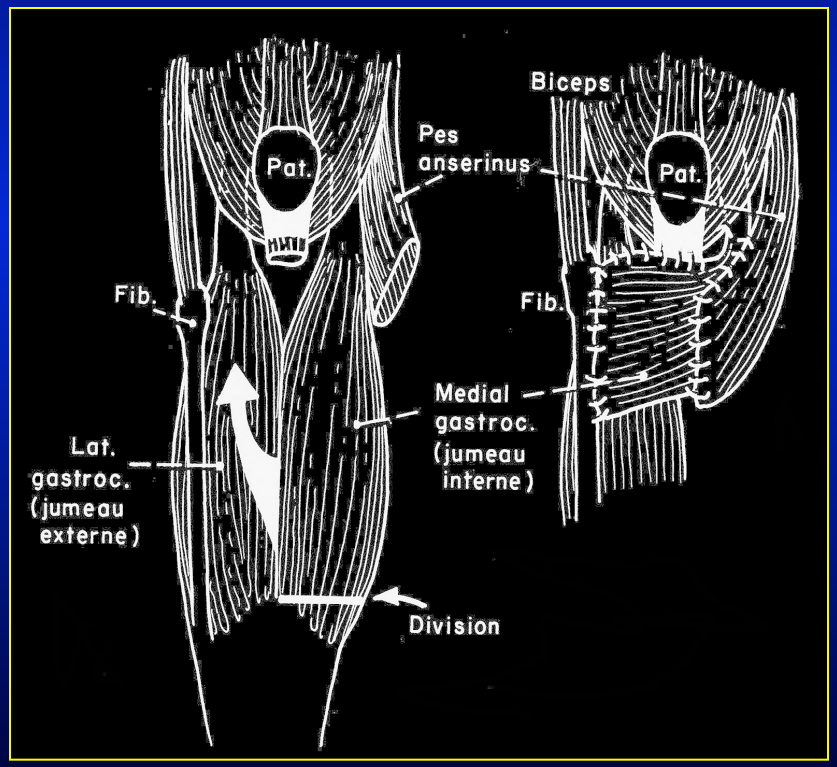

Reconstruction de l 'app extenseur par lambeau de jumeau interne

Immobilisation 6 semaines

Ne pas distendre l 'app extenseur++

PTG avec reconstruction de l ’appareil extenseur

Conclusions

Circonstances de découverte

Douleurs osseuses

Tuméfaction

Fracture pathologique

Traumatisme mineur

La radiographie simple de face et de profil est l ’examen clé